

**СИТУАЦИОННАЯ ЗАДАЧА 001****Инструкция: ОЗНАКОМЬТЕСЬ С СИТУАЦИЕЙ И ДАЙТЕ РАЗВЕРНУТЫЕ ОТВЕТЫ НА ВОПРОСЫ****Основная часть**

В клинику ортопедической стоматологии обратился больной Ш. 62 года. Жалобы: на затрудненное пережевывание пищи, эстетический дефект.

Анамнез заболевания: год назад коронка 2.6, 3.7, 4.7, 4.3, 4.4 зубов разрушилась, коронка 1.4, 1.5, 1.6 зубов разрушилась 3 года назад.

Объективно при осмотре:

Зубная формула															
О	О	R	R	R	П/С	П/С	П/С	П/С	П/С	П/С	О	О	R	О	О
<b>18</b>	<b>17</b>	<b>16</b>	<b>15</b>	<b>14</b>	<b>13</b>	<b>12</b>	<b>11</b>	<b>21</b>	<b>22</b>	<b>23</b>	<b>24</b>	<b>25</b>	<b>26</b>	<b>27</b>	<b>28</b>
<b>48</b>	<b>47</b>	<b>46</b>	<b>45</b>	<b>44</b>	<b>43</b>	<b>42</b>	<b>41</b>	<b>31</b>	<b>32</b>	<b>33</b>	<b>34</b>	<b>35</b>	<b>36</b>	<b>37</b>	<b>38</b>
	R	О	О	R	R	П/С	П/С	С	С	П/С	К	Ф	Ф	К	

Коронка 2.6, 3.7, 4.7, 4.3, 4.4, 1.4, 1.5, 1.6 зубов разрушена (ИРОПЗ = 1,0), корень на уровне десневого края, твердые ткани размягчены, при пробной препаровке по удалению размягченных твердых тканей уровень расположения корней снизился на 1 -1,5 мм по отношению к десневому краю.

Подвижности корней зубов 2.6, 3.7, 4.7, 4.3, 4.4, 1.4, 1.5, 1.6 отмечается 2-3 степени. Корневой канал корней зубов 2.6, 3.7, 4.7, 4.3, 4.4, 1.4, 1.5, 1.6 запломбированы до верхушки.

Мостовидный протез с опорой на зубы 3.4 и 3.7 подвижен. Корневой канал корня зуба 3.4 запломбирован на 2/3 длины корня зуба.

Зубы 13 - 2.3, 4.2, 4.1, 3.3 имеют множественные композитные реставрации с поддесневыми кариозными полостями при зондировании. Зубы 1.3 – 2.3 имеют подвижность 1 степени.

**Вопросы**

1. Поставьте и сформулируйте диагноз.
2. Составьте план ортопедического лечения.
3. Сформулируйте план парадонтологического лечения.
4. Составьте план хирургического лечения для подготовки полости рта к ортопедическому лечению.
5. Составьте план терапевтического лечения.

## СИТУАЦИОННАЯ ЗАДАЧА 002

Инструкция: ОЗНАКОМЬТЕСЬ С СИТУАЦИЕЙ И ДАЙТЕ РАЗВЕРНУТЫЕ  
ОТВЕТЫ НА ВОПРОСЫ**Основная часть**

В клинику ортопедической стоматологии обратился пациент С., 77 лет. Жалобы: на затруднённое пережевывание пищи, эстетический дефект.

Анамнез заболевания: зубы удалялись в течение жизни вследствие осложнений кариеса. Пациент ранее не протезировался.

Объективно при осмотре: конфигурация лица не изменена. Выражены носогубные и подбородочная складки. Снижена высота нижнего отдела лица. Кожные покровы чистые, при пальпации регионарные лимфатические узлы не увеличены, безболезненные. Открывание рта свободное, безболезненное, в полном объеме. Жалобы со стороны ВНЧС отсутствуют.

Зубная формула															
О	О	О	О	О	П	П	П	П	П	П	О	О	О	О	О
18	17	16	15	14	13	12	11	21	22	23	14	15	16	27	28
48	47	46	45	44	43	42	41	31	32	33	34	35	36	37	38
О	О	О	О	П	П	П	О	О		П	П	О	О	О	О

Прикус прямой. Снижена высота нижнего отдела лица примерно на 2 мм. Отсутствуют полноценные окклюзионные контакты. Подвижность зубов 1.3, 1.2, 1.1, 2.1, 2.2, 2.3, 4.2, 4.3, 4.4, 3.2, 3.3, 3.4 – I степени. Слизистая оболочка щек, губ, дна полости рта, альвеолярных отростков и неба бледно-розовая, умеренно увлажнена.

Данные рентгеновских, лабораторных исследований: атрофия костной ткани на 1/4 в области зубов 1.3, 1.2, 1.1, 2.1, 2.2, 2.3, 3.2, 3.3, 3.4, 4.2, 4.3, 4.4. Кортикальная пластинка межальвеолярных перегородок не прослеживается. На прицельных рентгенограммах: каналы зубов 1.3, 1.1, 2.1, 2.2, 2.3, 3.3, 4.3, 4.4 запломбированы. Пломбировочный материал прослеживается на всём протяжении каналов зубов (обтурация плотная, равномерная на всём протяжении), 1.2 – канал корня запломбирован на 1/2, 4.2, 4.4 – следы пломбировочного материала на всем протяжении канала корня зуба.

**Вопросы**

1. Поставьте диагноз.
2. Сформулируйте задачи ортопедического лечения.
3. Составьте план ортопедического лечения.
4. Составьте план терапевтического лечения.
5. Назовите метод определения высоты нижнего отдела лица, в чем заключается сущность данного метода.

### СИТУАЦИОННАЯ ЗАДАЧА 003

#### Инструкция: ОЗНАКОМЬТЕСЬ С СИТУАЦИЕЙ И ДАЙТЕ РАЗВЕРНУТЫЕ ОТВЕТЫ НА ВОПРОСЫ

##### Основная часть

В клинику ортопедической стоматологии обратилась пациентка Ж. 51 год. Жалобы: затрудненное пережевывание пищи, эстетику нижних передних зубов.

Анамнез заболевания: отмечает отсутствие боковых зубов на нижней челюсти около 3,5 лет. В это же время были изготовлены металлокерамические коронки на верхнюю челюсть и, спустя месяц после удаления, съемный пластиночный протез с гнутыми кламмерами на нижнюю челюсть. Съемный протез сломался при жевании около двух лет назад. За починкой и изготовлением нового протеза не обращалась. За последние два года отмечает уменьшение размера передних нижних зубов.

Объективно при осмотре:

Зубная формула															
О	К	И	И	К	К	К	К	К	К	К	К	И	И	К	О
18	17	16	15	14	13	12	11	21	22	23	24	25	26	27	28
48	47	46	45	44	43	42	41	31	32	33	34	35	36	37	38
R	О	О	О	П							П	О	О	О	О

Конфигурация лица не изменена, регионарные лимфатические узлы не пальпируются и безболезненны. Пальпация ВНЧС безболезненная, лицо симметрично. Открывание полости рта свободное. Отмечается снижение высоты нижнего отдела лица на 2 мм. Носогубные и подбородочные складки выражены. Слизистая оболочка десен, неба, щек и альвеолярных отростков бледно-розового цвета, умеренно увлажнена. Прикус ортогнатический.

Обследование полости рта: на верхней челюсти фиксирован металлокерамический мостовидный протез с опорами: 1.7, 1.4, 1.3, 1.2, 1.1, 2.1, 2.2, 2.3, 2.4, 2.7. На зубах 3.1, 3.2, 3.3, 3.4, 4.1, 4.2, 4.3, 4.4 имеются фасетки стирания в пределах эмали и дентина. В незначительном объеме наблюдаются твердые зубные отложения на зубах нижней челюсти. На зубах 3.4, 4.4 имеются композитные пломбы. Остаточный корень зуба 4.8.

На рентгенограмме наблюдается равномерная убыль костной ткани альвеолярной части верхней и нижней челюстей на  $\frac{1}{4}$  длины корней. Каналы зубов 3.4, 4.4, запломбированы на половину длины корневого канала.

##### Вопросы

1. Поставьте диагноз.
2. Сформулируйте задачи лечения.
3. Составьте план ортопедического лечения, учитывая пожелания пациентки о максимальной эстетике предполагаемых конструкций.
4. Составьте альтернативный план ортопедического лечения.
5. Какие манипуляции необходимы в качестве подготовительного этапа к протезированию (план терапевтического и хирургического лечения).

## СИТУАЦИОННАЯ ЗАДАЧА 004

### Инструкция: ОЗНАКОМЬТЕСЬ С СИТУАЦИЕЙ И ДАЙТЕ РАЗВЕРНУТЫЕ ОТВЕТЫ НА ВОПРОСЫ

#### Основная часть

В клинику ортопедической стоматологии обратилась больная Т. 50 лет. Жалобы: на затрудненное пережевывание пищи, эстетический дефект в области передних зубов.

Анамнез заболевания: Утратила жевательные зубы на нижней челюсти более 10 лет назад. Ортопедическое лечение не проводилось.

Объективно при осмотре:

Зубная формула															
О	П	R	О	О	П	П	С	С	С		О	R	О	П	О
18	17	16	15	14	13	12	11	21	22	23	24	25	26	27	28
48	47	46	45	44	43	42	41	31	32	33	34	35	36	37	38
О	О	О	О			С	С	С	С		О	R	О	П	R

Зубы на верхней и нижней челюстях имеют атрофию костной ткани на 1/3. Зубы 31, 32, 41 – выдвинуты в вертикальном направлении на 1,5-2 мм, атрофия костной ткани ½, подвижность 1-2 степени. Корни зубов 16, 25, 35, 38 – разрушены ниже уровня десневого края на 2 мм. Полностью разрушена бифуркация корней зубов 16, 38. ИРОПЗ зубов 17, 27, 37 - 0,6-0,7. В области фронтальных зубов отмечаются зубные отложения.

Слизистая оболочка челюстей бледно-розового цвета, умеренно увлажнена. Гиперемирована, слегка отечна в области фронтальных зубов, а также разрушенных зубов. Высота нижнего отдела лица в состоянии центральной окклюзии - снижена относительно физиологического покоя на 5 мм.

#### Вопросы

1. Поставьте диагноз
2. Сформулируйте задачи ортопедического лечения
3. Составьте план ортопедического лечения.
4. Составьте план хирургического лечения
5. Составьте план терапевтического лечения

## СИТУАЦИОННАЯ ЗАДАЧА 005

### Инструкция: ОЗНАКОМЬТЕСЬ С СИТУАЦИЕЙ И ДАЙТЕ РАЗВЕРНУТЫЕ ОТВЕТЫ НА ВОПРОСЫ

#### Основная часть

В клинику ортопедической стоматологии обратился больной Г., 75 лет. Жалобы: на плохую фиксацию полного съемного пластиночного протеза на верхнюю челюсть и частичного съемного протеза на нижнюю челюсть.

Анамнез заболевания: утратил зубы верхней челюсти более 10 лет назад, тогда же был изготовлен полный съемный протез. Жевательная группа зубов нижней челюсти была удалена около 5 лет назад по поводу осложненного кариеса. Был изготовлен частичный съемный пластиночный протез на нижнюю челюсть с гнутыми кламмерами на зубы 44; 33.

Объективно при осмотре:

Зубная формула															
О	О	О	О	О	О	О	О	О	О	О	О	О	О	О	О
<b>18</b>	<b>17</b>	<b>16</b>	<b>15</b>	<b>14</b>	<b>13</b>	<b>12</b>	<b>11</b>	<b>21</b>	<b>22</b>	<b>23</b>	<b>24</b>	<b>25</b>	<b>26</b>	<b>27</b>	<b>28</b>
<b>48</b>	<b>47</b>	<b>46</b>	<b>45</b>	<b>44</b>	<b>43</b>	<b>42</b>	<b>41</b>	<b>31</b>	<b>32</b>	<b>33</b>	<b>34</b>	<b>35</b>	<b>36</b>	<b>37</b>	<b>38</b>
О	О	О	О	П	П					П	О	О	О	О	О

Зубы 4.2; 4.1; 3.1; 3.2 имеют II степень подвижности. Отмечается выраженная атрофия альвеолярного отростка и альвеолярной части нижней челюсти в области отсутствующих зубов.

Слизистая оболочка маргинальной части десны в области зубов 4.2; 4.1; 3.1; 3.2 гиперемирована, наличие наддесневых зубных отложений.

По рентгенологическим данным выявлены вертикальные костные карманы в области зубов 4.2; 4.1; 3.1; 3.2 равномерная костная атрофия на 1/2 длины корней. Отмечается неудовлетворительная фиксация ранее изготовленного полного съемного протеза на в/ч, связанную с несоответствием протезного ложа протезу. Высота нижнего отдела лица в положении центральной окклюзии снижена на 6-7мм от положения физиологического покоя.

#### Вопросы

1. Поставьте диагноз.
2. Сформулируйте задачи ортопедического лечения.
3. Предложите один из возможных планов лечения.
4. Составьте план терапевтического лечения.
5. Перечислите какие функциональные пробы необходимо провести при изготовлении верхнего полного съемного пластиночного протеза.

## СИТУАЦИОННАЯ ЗАДАЧА 006

### Инструкция: ОЗНАКОМЬТЕСЬ С СИТУАЦИЕЙ И ДАЙТЕ РАЗВЕРНУТЫЕ ОТВЕТЫ НА ВОПРОСЫ

#### Основная часть

В клинику ортопедической стоматологии обратился пациент 45 лет. Жалобы: на невозможность пользоваться съёмным протезом на нижней челюсти, нарушение дикции.

Анамнез заболевания: 2 года назад проводилось лечение по поводу осложненного кариеса 1.7; 1.5; 2.4; 2.6; и протезирование мостовидными протезами на верхней челюсти и съёмным пластиночным протезом на нижней челюсти.

Объективно при осмотре:

Зубная формула															
О	К	Ф	К					К	Ф	К					0
<b>18</b>	<b>17</b>	<b>16</b>	<b>15</b>	<b>14</b>	<b>13</b>	<b>12</b>	<b>11</b>	<b>21</b>	<b>22</b>	<b>23</b>	<b>24</b>	<b>25</b>	<b>26</b>	<b>27</b>	<b>28</b>
<b>48</b>	<b>47</b>	<b>46</b>	<b>45</b>	<b>44</b>	<b>43</b>	<b>42</b>	<b>41</b>	<b>31</b>	<b>32</b>	<b>33</b>	<b>34</b>	<b>35</b>	<b>36</b>	<b>37</b>	<b>38</b>
О	О	О	О	О	О	О	О	О	О	О	О	О	О	О	О

На нижней челюсти отсутствуют все зубы. В боковых участках резкая атрофия альвеолярного гребня, слизистые тяжи прикреплены к вершине гребня. Во фронтальном участке альвеолярный гребень выражен, поверхность гладкая. Слизистая без видимой патологии. На верхней челюсти металлокерамические мостовидные протезы с опорой на 1.7 -1.5; 2.4 -2.6; соответствуют клиническим требованиям. 1.8; 2.8 отсутствуют.

#### Вопросы

1. Поставьте диагноз.
2. Варианты ортопедического лечения.
3. Способы улучшения фиксации протезов на беззубой челюсти.
4. Дополнительные метод обследования при проведении методики имплантации.
5. Показания и противопоказания.

**СИТУАЦИОННАЯ ЗАДАЧА 007****Инструкция: ОЗНАКОМЬТЕСЬ С СИТУАЦИЕЙ И ДАЙТЕ РАЗВЕРНУТЫЕ ОТВЕТЫ НА ВОПРОСЫ****Основная часть**

В клинику ортопедической стоматологии больная 59 лет. Жалобы: на затрудненное пережевывание пищи, отсутствие зубов на верхней челюсти, боль, в области зуба 4.7.

Анамнез заболевания: зубы на верхней челюсти удаляли постепенно в результате осложнений кариеса, съёмный протез был изготовлен 10 лет назад, коронка на зуб 4.7 и мостовидный протез на нижней челюсти слева изготовлены 2 года назад.

Объективно при осмотре:

Зубная формула															
О	О	О	О	О	О	О	О	О	О	О	О	О	О	О	О
18	17	16	15	14	13	12	11	21	22	23	24	25	26	27	28
48	47	46	45	44	43	42	41	31	32	33	34	35	36	37	38
О	П	К	С								К	К	Ф	К	О

Выражены носогубные и подбородочная складки. Снижена высота нижнего отдела лица. Слизистая оболочка бледно-розового цвета, умеренно увлажнена. Зубы на верхней челюсти отсутствуют. Имеется съёмный протез, который не фиксируется на протезном ложе. На нижней челюсти имеется мостовидный протез 3.4, 3.5, 3.7, отвечающий ортопедическим требованиям. Зуб 4.6 покрыт цельнолитой коронкой. Зонд свободно погружается под край коронки.

На рентгенограмме: 4.6 – разряжение в области бифуркации, каналы корней запломбированы до верхушки, разрежение костной ткани с нечеткими контурами в области верхушки корня размером 2x2 мм; 3.4, 3.5, 3.7 – каналы зубов запломбированы до верхушки. Зуб 4.7 восстановлен световым композитом, вторичного кариеса не определяется, краевое прилегание пломбы хорошее. Кариозная полость на зубе 4.5, заполнена размягченным дентином.

**Вопросы**

1. Поставьте и сформулируйте диагноз.
2. Сформулируйте задачи ортопедического лечения.
3. Составьте план ортопедического лечения.
4. Составьте план терапевтического лечения
5. Составьте план хирургического лечения для подготовки полости рта к ортопедическому лечению.

**СИТУАЦИОННАЯ ЗАДАЧА 008****Инструкция: ОЗНАКОМЬТЕСЬ С СИТУАЦИЕЙ И ДАЙТЕ РАЗВЕРНУТЫЕ ОТВЕТЫ НА ВОПРОСЫ****Основная часть**

Пациентка 27 лет обратилась в стоматологическое отделение с жалобами на частичное отсутствие зубов на верхней челюсти, на подвижность съемного протеза при пережевывании пищи и разговоре, а также на эстетический вид протеза.

Из анамнеза было выяснено, что полгода назад у пациентки после ДТП в результате удара верхней челюсти о руль произошел полный вывих зубов 1.2 1.1 2.1. В поликлинике по месту жительства пациентке был изготовлен частичный съемный пластиночный протез на верхнюю челюсть.

Объективно: состояние удовлетворительное, сознание ясное, ориентирована во времени и пространстве, поведение адекватно ситуации. Конфигурация лица не изменена. Кожные покровы лица и шеи нормального цвета без повреждений. Регионарные лимфатические узлы пальпируются, не увеличенные, подвижные, безболезненные. Открывание рта свободное. Слизистая оболочка полости рта и преддверия увлажнена, бледно-розового цвета. Прикус: частичная вторичная потеря зубов. На верхней челюсти частичный съемный пластиночный протез, замещающий отсутствующие 1.2 1.1 2.1 зубы. Протез при нагрузке не стабилен, искусственные зубы сильно отличаются от нативных по цвету. Альвеолярный отросток верхней челюсти в области отсутствующих зубов истончен из-за недостатка костной ткани с вестибулярной стороны. Десна в указанной зоне не изменена. Зубы верхней и нижней челюсти, интактные, но зубы 4.1 и 3.1 изменены в цвете. При снятии протеза отмечается сильное западение верхней губы.

На ортопантограмме отмечается уменьшение высоты альвеолярного отростка верхней челюсти на 2 мм и увеличение его прозрачности, в области верхушек корней зубов 4.1, 3.1 определяется разрежение костной ткани с четкими контурами в виде языков пламени.

**Вопросы**

1. Какой предварительный диагноз можно поставить пациенту?
2. Каким может быть план обследования и необходимо ли проведение дополнительных исследований?
3. Сформулируйте клинический диагноз и укажите диагностические критерии.
4. Назначьте лечение и обоснуйте его.
5. Оцените объём операционной травмы с целью выбора адекватного метода обезболивания.



**СИТУАЦИОННАЯ ЗАДАЧА 009****Инструкция: ОЗНАКОМЬТЕСЬ С СИТУАЦИЕЙ И ДАЙТЕ РАЗВЕРНУТЫЕ  
ОТВЕТЫ НА ВОПРОСЫ****Основная часть**

Пациент 19 лет обратился к стоматологу с жалобами на наличие образования на нижней губе. Со слов пациента 3 месяца назад упал с велосипеда и ударился верхней губой. Через 2 недели на верхней губе появилось образование. Пытался лечить самостоятельно путем прокалывания образования, которое опорожнялось с выделением тягучей жидкости, но через некоторое время появлялось вновь.

Объективно: при осмотре в области красной каймы нижней губы справа на границе со слизистой оболочкой определяется округлое образование, возвышающееся над слизистой оболочкой, размером 0,5x0,3 см, безболезненное, мягко-эластической консистенции. Слизистая оболочка над ним истончена, через оболочку просвечивается жидкость голубоватого цвета. В полости рта отмечается скол правого угла коронки зуба 1.1 в пределах эмали, изменение цвета, эмаль более темного цвета.

**Вопросы**

1. Какой предварительный диагноз можно поставить пациенту?
2. Каким может быть план обследования и необходимо ли проведение дополнительных исследований?
3. Сформулируйте клинический диагноз и укажите диагностические критерии.
4. Назначьте лечение и обоснуйте его.
5. Оцените объём операционной травмы с целью выбора адекватного метода обезболивания.

**СИТУАЦИОННАЯ ЗАДАЧА 010****Инструкция: ОЗНАКОМЬТЕСЬ С СИТУАЦИЕЙ И ДАЙТЕ РАЗВЕРНУТЫЕ ОТВЕТЫ НА ВОПРОСЫ****Основная часть**

Пациент, 32 года, пришел на прием к врачу-стоматологу с жалобами на чувствительность зубов при приеме холодной пищи и стираемость эмали в области десны на боковых зубах верхней и нижней челюсти. Объективно: на пришеечной поверхности зубов 13, 14, 23, 24, 34, 44 выявлены дефекты эмали треугольной формы до уровня эмалево-дентинной границы, гладкое дно, реакция на температурные раздражители остро положительная, перкуссия отрицательная. Наблюдается укорочение верхней зубной дуги во фронтальном отделе и сужение в боковых отделах, 13, 12, 11, 21, 22, 23 имеют ретрузионный наклон, переднещечные бугры первых верхних моляров находятся кпереди от поперечных фиссур первых нижних моляров. В боковой группе зубов наблюдается бугровое смыкание. Верхние резцы перекрывают нижние резцы на половину коронки.

На ортопантомограмме изменений не наблюдается.

Из анамнеза выявлено, что пациент пользуется электрической зубной щеткой в течение последних трех лет. Врач поставил диагноз: клиновидный дефект в области зубов 13, 14, 23, 24, 34, 44 и назначил лечение.

**Вопросы**

1. Поставьте диагноз.
2. Перечислите возможные причины возникновения данного заболевания.
3. Какие профилактические мероприятия могут быть направлены на предупреждение возникновения данного заболевания.
4. Опишите взаимосвязь патологии прикуса и возникновения дефектов твердых тканей зубов.
5. Перечислите методы вторичной профилактики данного заболевания.

**СИТУАЦИОННАЯ ЗАДАЧА 011****Инструкция: ОЗНАКОМЬТЕСЬ С СИТУАЦИЕЙ И ДАЙТЕ РАЗВЕРНУТЫЕ ОТВЕТЫ НА ВОПРОСЫ****Основная часть**

На прием к врачу стоматологу пришел пациент 50 лет с жалобами на значительную подвижность зубов верхней и нижней челюсти. Из анамнеза выявлено, что пациенту в 35 лет был поставлен диагноз диабет II типа. Объективно: на всех группах зубов верхней и нижней челюсти обильное количество мягкого зубного налета, подвижность всех зубов II степени, из Ре-граммы – в области зубов 11, 12, 13, 23, 22, 21, 24, 31, 32, 33, 34, 41, 42, 43 – равномерная убыль костной ткани на 1/3 корня зуба.

В области зубов 35, 36, 37, 47 – пародонтальные карманы.

Зубы 14, 15, 16, 17, 25, 26, 27, 44, 45, 46, 47 – отсутствуют (ранее удалены по поводу осложнений кариеса).

**Вопросы**

1. Поставьте диагноз.
2. Назовите возможную причину возникновения подвижности зубов.
3. Назовите причину возникновения пародонтальных карманов и методы их диагностики.
4. Разработайте и опишите комплексный план реабилитации пациента с целью третичной профилактики стоматологических заболеваний.
5. Опишите возможные осложнения при данной клинической ситуации.

**СИТУАЦИОННАЯ ЗАДАЧА 012****Инструкция: ОЗНАКОМЬТЕСЬ С СИТУАЦИЕЙ И ДАЙТЕ РАЗВЕРНУТЫЕ  
ОТВЕТЫ НА ВОПРОСЫ****Основная часть**

На прием к врачу-стоматологу пришел пациент 28 лет с жалобами на боли в области сустава слева. Пациент отмечает шум в суставе при широком открывании рта. При обследовании выявлена девиация нижней челюсти вправо при открывании рта, щелчок в конце и в начале движения слева. Прикус дистальный, ретрузия верхних фронтальных зубов, скученность фронтального отдела верхнего и нижнего зубного ряда, тортоаномалия зубов 11, 12, 13, 14, 21, 22, 23, 31, 31, 41, 42. При осмотре твердых тканей зубов обнаружено наличие клиновидных дефектов на зубах 14, 15, 24, 25, 34, 44.

**Вопросы**

1. Назовите возможные причины возникновения данной симптоматики.
2. К какому классу по классификации Энгля относится данная аномалия окклюзии?
3. Опишите возможные дополнительные методы обследования при заболеваниях ВНЧС.
4. Перечислите методы первичной профилактики при заболеваниях ВНЧС.
5. Перечислите методы вторичной профилактики при заболеваниях ВНЧС.

**СИТУАЦИОННАЯ ЗАДАЧА 013****Инструкция: ОЗНАКОМЬТЕСЬ С СИТУАЦИЕЙ И ДАЙТЕ РАЗВЕРНУТЫЕ ОТВЕТЫ НА ВОПРОСЫ****Основная часть**

Больная К., 53 года, обратилась с жалобами на недомогание, головную боль, озноб, повышение температуры тела до 38-39°C, жгучие приступообразные боли в области лица, усиливающиеся под влиянием раздражителей.

Начало заболевания связывает с переохлаждением, после которого температура тела повысилась до 39°C. К вечеру на слизистой оболочке полости рта справа появились высыпания, сопровождающиеся жгучими болями. Прием пищи затруднен из-за резкой боли. Пациентка отмечает, что подобные проявления были и ранее.

Объективно: слизистая оболочка полости рта слева бледно-розового цвета. На слизистой щеки справа по линии смыкания зубов мелкие пузырьки располагаются в виде цепочки. На твердом небе этой же стороны имеются множественные пузырьки и эрозии, болезненные при пальпации. На задней трети языка слева, боковой поверхности определяется образование округлой формы на широком основании размером 0,4x0,4x0,2 см, цвета слизистой оболочки, при пальпации безболезненное, плотно эластической консистенции.

**Вопросы**

1. Сформулируйте диагноз.
2. Какие дополнительные методы обследования необходимо провести?
3. Проведите дифференциальную диагностику.
4. Составьте план лечения.
5. Укажите группы лекарственных средств для лечения и в качестве профилактических.

**СИТУАЦИОННАЯ ЗАДАЧА 014****Инструкция: ОЗНАКОМЬТЕСЬ С СИТУАЦИЕЙ И ДАЙТЕ РАЗВЕРНУТЫЕ ОТВЕТЫ НА ВОПРОСЫ****Основная часть**

Больной К. 50 лет обратился с жалобами на жжение, сухость слизистой оболочки полости рта, кровоточивость десен при чистке зубов.

Анамнез заболевания: заболевание, появившееся 2 года назад, связывает со стрессом. Несколько раз обращался к врачу, после проводимого лечения наступало незначительное улучшение.

Анамнез жизни: страдает около 5 лет гипертонической болезнью II стадии 3 степени, группа риска высокая, 2 года назад диагностирован сахарный диабет, тип 2, средней степени тяжести. Лечится по поводу заболеваний нерегулярно, диету не соблюдает, АД и глюкозу крови не контролирует.

Объективно: гигиенический индекс по Грину-Вермильону (ОНИ-S) = 2,5.

Слизистая оболочка десен обеих челюстей цианотичная, отечная, кровоточит при зондировании. В области передней группы зубов верхней и нижней челюсти имеются пародонтальные карманы глубиной до 5-6 мм, подвижность зубов 1 степени, обильные зубные отложения.

При осмотре зубного ряда: 24, 37 – искусственные стальные штампованные коронки, 35, 44 – искусственные золотые штампованные коронки, пломбы из амальгамы в 17, 16, корень зуба 45 – при зондировании корня определяется размягченный дентин.

На ортопантомограмме – снижение высоты межальвеолярных перегородок до 1/2 длины корней зубов, в области верхушки корня зуба 45 определяется разрежение костной ткани округлой формы с четкими контурами размер 0,4x0,5, пломбирочный материал в канале не прослеживается.

АД – 160\100 мм.рт.ст. , глюкоза крови-11,2 ммоль\л

**Вопросы**

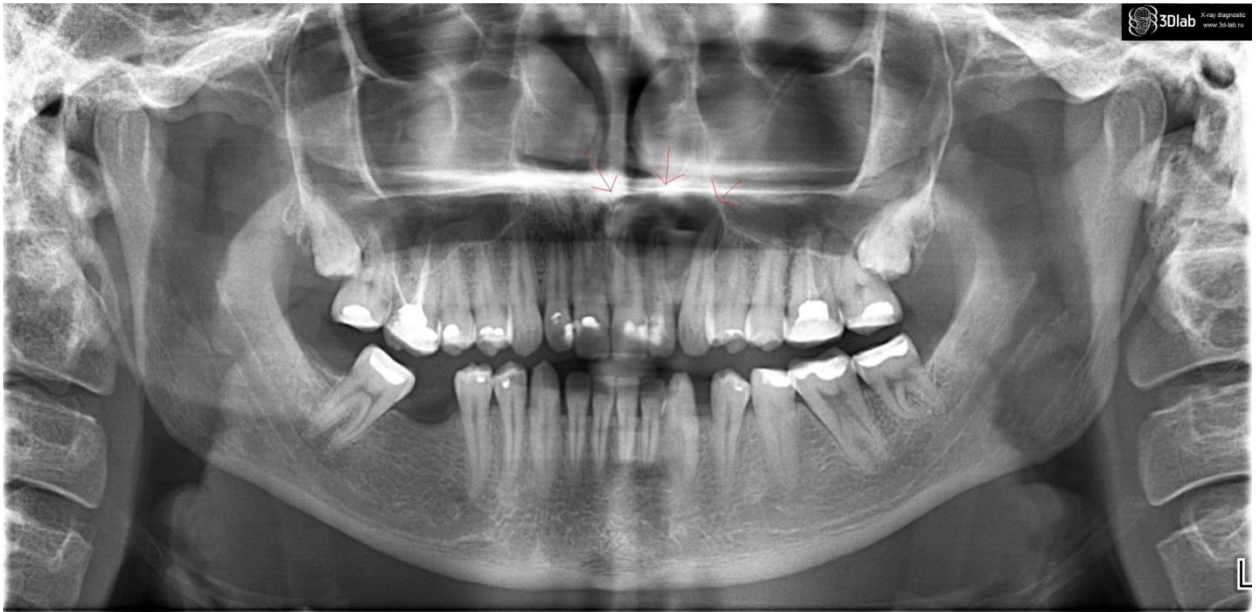1. Сформулируйте диагноз.
2. Какие дополнительные методы обследования необходимо провести?
3. Проведите дифференциальную диагностику.
4. Составьте план лечения.
5. Укажите группы лекарственных средств для местного использования.

**СИТУАЦИОННАЯ ЗАДАЧА 015****Инструкция: ОЗНАКОМЬТЕСЬ С СИТУАЦИЕЙ И ДАЙТЕ РАЗВЕРНУТЫЕ ОТВЕТЫ НА ВОПРОСЫ****Основная часть**

В клинику обратилась пациентка 42 лет с жалобами на наличие припухлости у крыла носа слева. Припухлость появилась 2 дня назад после перенесенной вирусной инфекции.

Объективно: припухлость верхней губы слева, переходная складка сглажена. Слизистая отечна, гиперемирована. Пальпация по переходной складке болезненна. В зубах 1.2, 1.1, 2.1, 2.2 пломбы. Перкуссия зубов безболезненна. Термометрия безболезненна. Зуб 2.2 имеет сероватый оттенок.

Рентгенография:

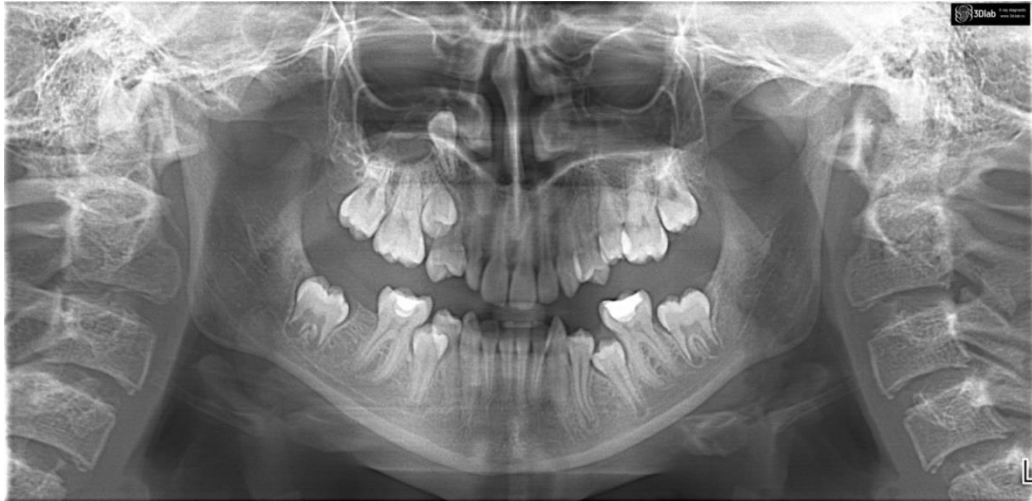**Вопросы**

1. Поставьте диагноз.
2. Проведите дифференциальную диагностику.
3. Заполните медицинскую карту.
4. Какие дополнительные методы исследования необходимо провести.
5. Составьте план лечения пациентки.

**СИТУАЦИОННАЯ ЗАДАЧА 016****Инструкция: ОЗНАКОМЬТЕСЬ С СИТУАЦИЕЙ И ДАЙТЕ РАЗВЕРНУТЫЕ ОТВЕТЫ НА ВОПРОСЫ****Основная часть**

В стоматологическую клинику обратился пациент 11 лет с жалобами на боли в зубе 4.6. Боли самопроизвольные, периодически возникающие, длительные, купируются приемом обезболивающих препаратов. Последние несколько дней боли усилились, появились ночные боли.

Объективно: лицо симметрично. Подчелюстные узлы увеличены, безболезненны при пальпации. В зубе 3.6 пломба, цвет зуба с сероватым оттенком. Перкуссия безболезненна, термометрия болезненна.

**Вопросы**

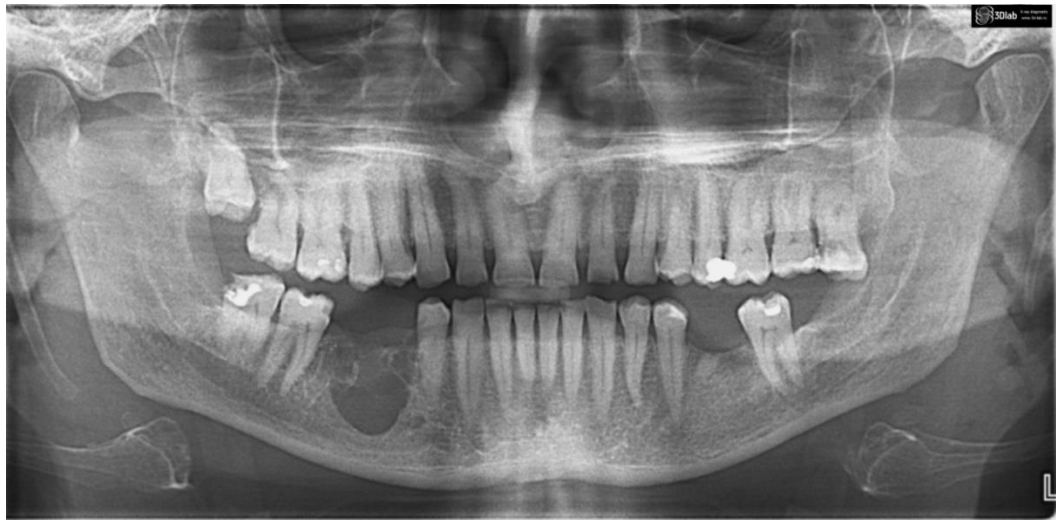1. Поставьте диагноз.
2. Проведите дифференциальную диагностику.
3. Заполните медицинскую карту.
4. Какие дополнительные методы исследования можно провести.
5. Составьте план лечения пациента.



**СИТУАЦИОННАЯ ЗАДАЧА 017****Инструкция: ОЗНАКОМЬТЕСЬ С СИТУАЦИЕЙ И ДАЙТЕ РАЗВЕРНУТЫЕ ОТВЕТЫ НА ВОПРОСЫ****Основная часть**

В клинику обратилась пациентка 45 лет с жалобами на боли в нижней челюсти справа и припухлость щеки справа. Со слов пациентки 3 месяца назад было проведено удаление зубов 4.6 и 4.5.

Объективно: асимметрия лица за счет отека мягких тканей жевательной области справа. Переходная складка сглажена, слизистая оболочка отечна, гиперемирована, отмечается симптом флюктуации. В зубах 4.7, 4.8, 4.5 пломбы, перкуссия безболезненна, цвет зубов не изменен, термометрия безболезненна.

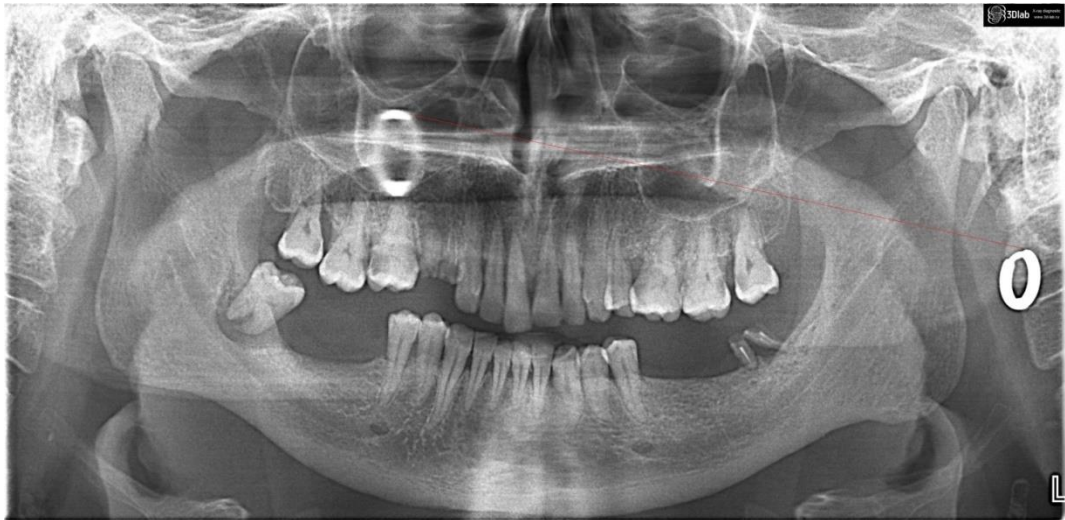**Вопросы**

1. Поставьте диагноз.
2. Проведите дифференциальную диагностику.
3. Заполните медицинскую карту.
4. Какие дополнительные методы исследования необходимо провести.
5. Составьте план лечения пациентки.

**СИТУАЦИОННАЯ ЗАДАЧА 018****Инструкция: ОЗНАКОМЬТЕСЬ С СИТУАЦИЕЙ И ДАЙТЕ РАЗВЕРНУТЫЕ ОТВЕТЫ НА ВОПРОСЫ****Основная часть**

В клинику обратился пациент 50 лет с жалобами на подвижность зуба 4.8. и боли при накусывании на зуб. Боли в зубе 4.8 появлялись периодически в течение года.

Объективно: лицо симметрично, рот открывается в полном объеме. Отмечается стираемость режущих краев нижних резцов. Зуб 4.8 подвижен (2 степени). Перкуссия зуба слабо болезненна. Термометрия безболезненна. Режущие края резцов стертые.

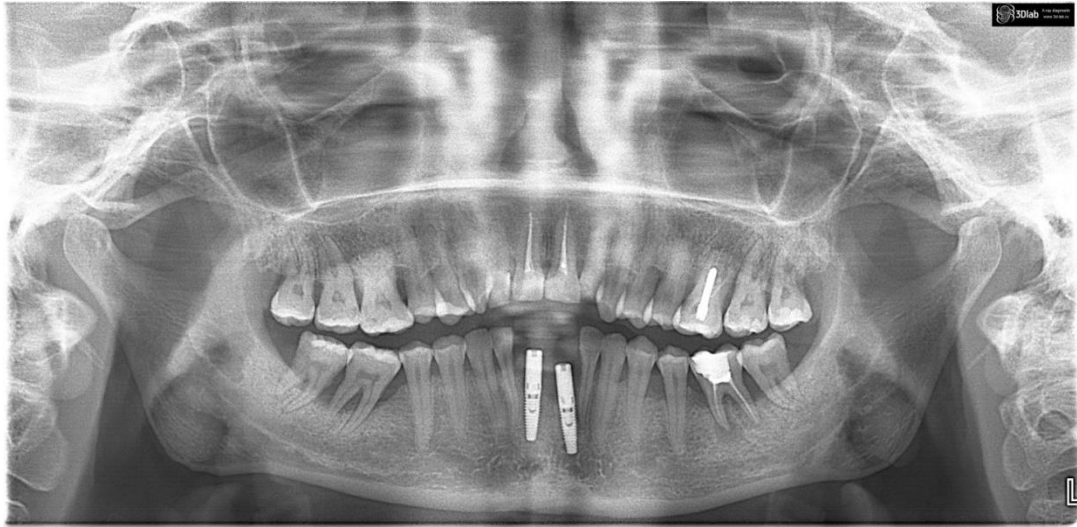
**Вопросы**

1. Поставьте диагноз.
2. Проведите дифференциальную диагностику.
3. Заполните медицинскую карту.
4. Какие дополнительные методы исследования необходимо провести. Отметьте причину артефактов на рентгенограмме.
5. Составьте план лечения пациента.

**СИТУАЦИОННАЯ ЗАДАЧА 019****Инструкция: ОЗНАКОМЬТЕСЬ С СИТУАЦИЕЙ И ДАЙТЕ РАЗВЕРНУТЫЕ ОТВЕТЫ НА ВОПРОСЫ****Основная часть**

В клинику обратился пациент с жалобами на боли при накусывании на зуб 3.6. Боли появились накануне, пациент неделю назад перенес вирусную инфекцию. Зуб 3.6 лечен эндодонтически год назад.

Объективно: лицо симметрично, Подчелюстные лимфоузлы увеличены, при пальпации болезненны. В зубе 3.6. пломба, перкуссия зуба 3.6 болезненна.

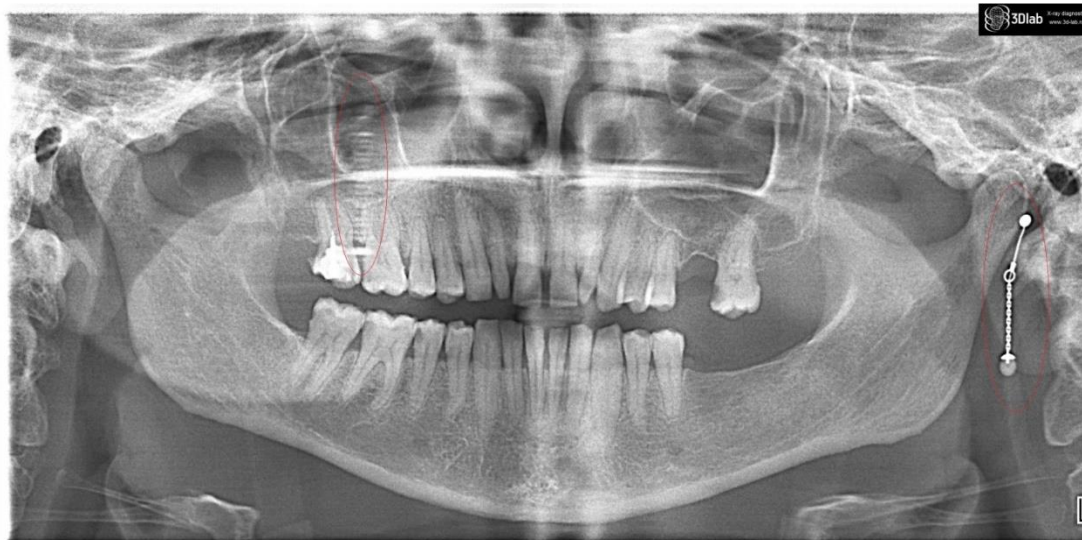
**Вопросы**

1. Поставьте диагноз.
2. Проведите дифференциальную диагностику.
3. Заполните медицинскую карту.
4. Какие дополнительные методы исследования необходимо провести.
5. Составьте план лечения пациента.

**СИТУАЦИОННАЯ ЗАДАЧА 020****Инструкция: ОЗНАКОМЬТЕСЬ С СИТУАЦИЕЙ И ДАЙТЕ РАЗВЕРНУТЫЕ ОТВЕТЫ НА ВОПРОСЫ****Основная часть**

В стоматологическую клинику обратился пациент с жалобами на наличие полости в зубе 2.7, периодически возникающие боли от сладкого.

Объективно: лицо симметрично, подчелюстные лимфоузлы не увеличены. В зубе 2.7 кариозная полость в пределах плащевого дентина, зондирование по эмалево-дентинной границе болезненно, термометрия слабо болезненна. Перкуссия безболезненна.

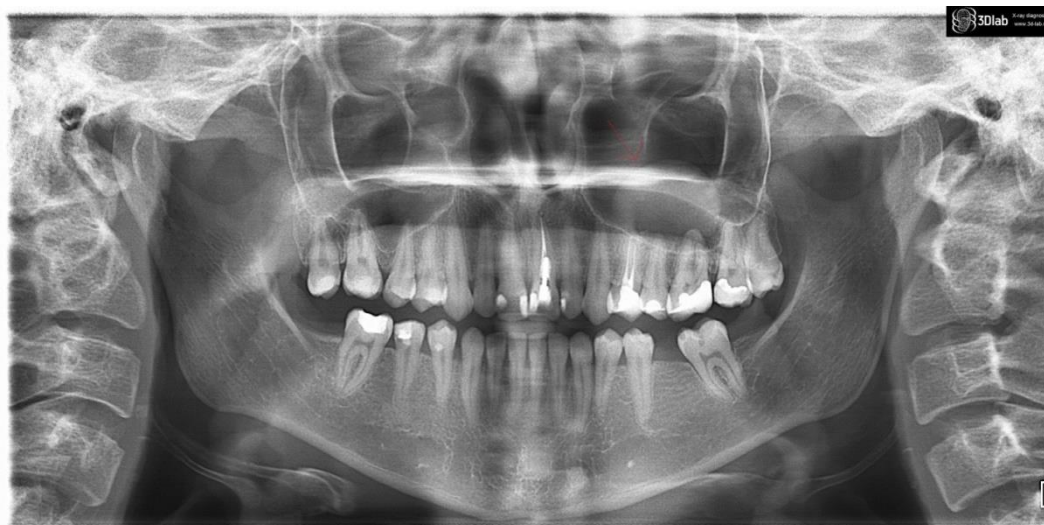**Вопросы**

1. Поставьте диагноз.
2. Проведите дифференциальную диагностику.
3. Заполните медицинскую карту.
4. Какие дополнительные методы исследования необходимо провести. Отметьте причину артефактов на рентгенограмме.
5. Составьте план лечения пациента.

**СИТУАЦИОННАЯ ЗАДАЧА 021****Инструкция: ОЗНАКОМЬТЕСЬ С СИТУАЦИЕЙ И ДАЙТЕ РАЗВЕРНУТЫЕ  
ОТВЕТЫ НА ВОПРОСЫ****Основная часть**

В стоматологическую клинику обратилась пациентка с жалобами на изменение цвета зуба 2.1.

Объективно: лицо симметрично, подчелюстные лимфоузлы не пальпируются. Прикус ортогнатический. Зубы 1.1., 2.1, 2.2 со старыми реставрациями, измененными в цвете. Зуб 2.1. изменен в цвете – имеет серовато-желтый оттенок. Перкуссия безболезненна. Зуб лечен эндодонтически более 10 лет назад.

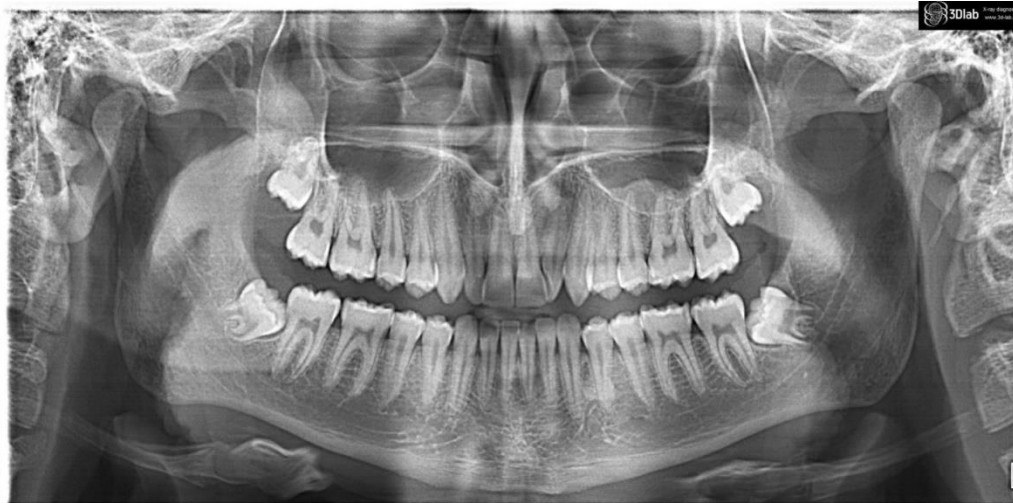**Вопросы**

1. Поставьте диагноз.
2. Проведите дифференциальную диагностику.
3. Заполните медицинскую карту.
4. Какие дополнительные методы исследования необходимо провести.
5. Составьте план лечения пациента.

**СИТУАЦИОННАЯ ЗАДАЧА 022****Инструкция: ОЗНАКОМЬТЕСЬ С СИТУАЦИЕЙ И ДАЙТЕ РАЗВЕРНУТЫЕ ОТВЕТЫ НА ВОПРОСЫ****Основная часть**

В стоматологическую клинику обратилась пациентка 20 лет с жалобами на ограниченное открывание рта, боли в нижней челюсти слева в области угла челюсти. Боли появились 2 дня назад.

Объективно: лицо симметрично, открывание рта ограничено (2 см). Подчелюстные лимфоузлы слева увеличены, болезненны при пальпации. Слизистая ретромолярной области отечна, гиперемирована. Зуб 3.8 прорезался дистальными буграми. Пальпация ретромолярного треугольника болезненна. Зуб 2.2 повернут по оси.

**Вопросы**

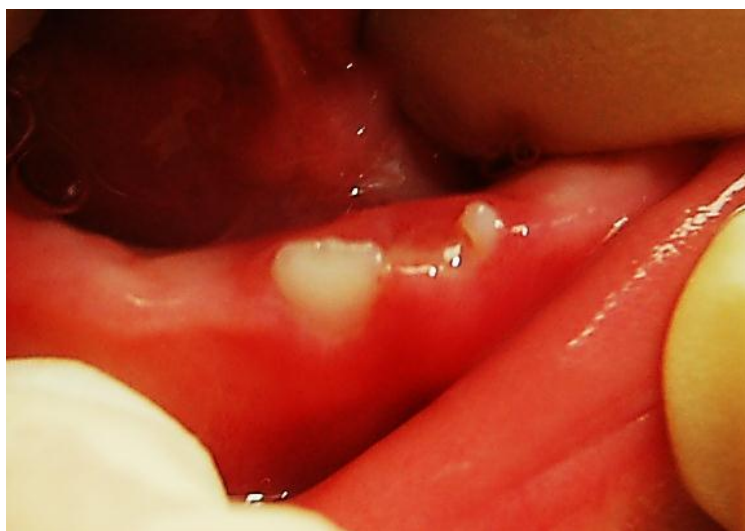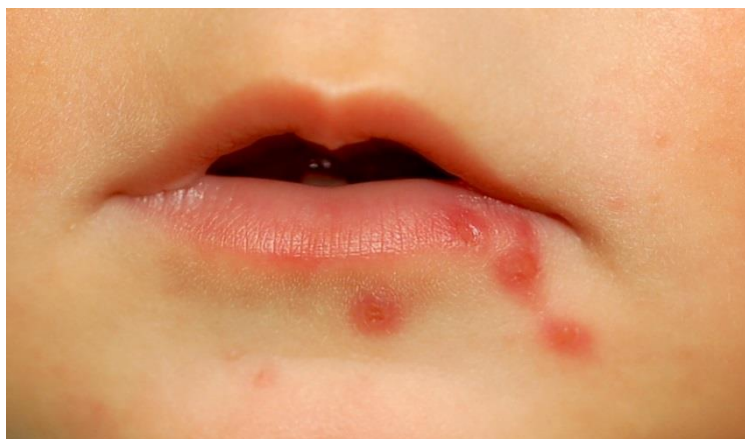1. Поставьте диагноз.
2. Проведите дифференциальную диагностику.
3. Заполните медицинскую карту.
4. Какие дополнительные методы исследования необходимо провести.
5. Составьте план лечения пациента.



**СИТУАЦИОННАЯ ЗАДАЧА 023****Инструкция: ОЗНАКОМЬТЕСЬ С СИТУАЦИЕЙ И ДАЙТЕ РАЗВЕРНУТЫЕ ОТВЕТЫ НА ВОПРОСЫ****Основная часть**

В клинику обратились родители с ребенком 6 месяцев с жалобами на отказ ребенка от еды, резкую кровоточивость и болезненность десен, особенно в области прорезывания 7.1 зуба, на повышение температуры до 38.6°C, на появление пузырьков и эрозий в полости рта на языке, щеках слизистой губ и кожных покровов вокруг губ.

Клиническая картина:

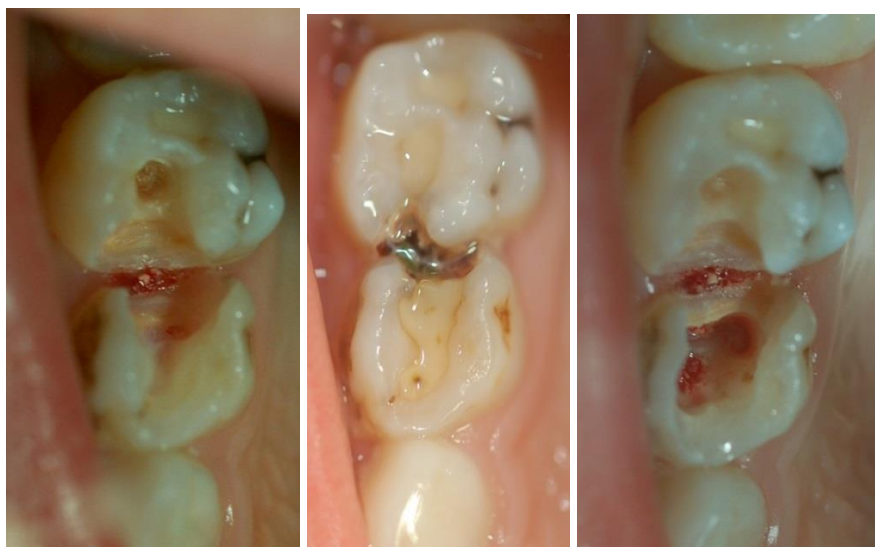**Вопросы**

1. Поставьте предварительные диагнозы.
2. К какой группе заболеваний относится осложнение основного состояния ребенка
3. Заполните медицинскую карту.
4. Составьте план лечения ребенка.
5. Чем может осложниться ОГС, если не провести адекватного лечения, меры профилактики.

**СИТУАЦИОННАЯ ЗАДАЧА 024****Инструкция: ОЗНАКОМЬТЕСЬ С СИТУАЦИЕЙ И ДАЙТЕ РАЗВЕРНУТЫЕ ОТВЕТЫ НА ВОПРОСЫ****Основная часть**

Пациент Б., 5 лет. Родители обратились в клинику с жалобами на боль при пережевывании пищи на правой стороне

Объективно: на жевательных поверхностях зубов 84, 85 пломбы, краевое прилегание нарушено. Зуб 84 – кариозная полость с контактно-дистальной поверхности, 85 – кариозная полость с контактно-медиальной поверхности, заполненная пигментированным дентином.



Рентгенография:

Зуб 84 – обширная кариозная полость с контактно-дистальной поверхности сообщается с полостью зуба, в периапикальных тканях изменений нет. Корни не резорбируются.

Зуб 85 – кариозная полость с контактно-медиальной поверхности не сообщается с полостью зуба, в периапикальных тканях изменений нет. Корни не резорбируются.

Зачатки 44, 45 на стадии формирования.

**Вопросы**

1. Составьте медицинскую карту больного.
2. Поставьте предварительные диагнозы.
3. Предложите метод лечения и опишите его этапы.
4. Какие пломбировочные материалы показаны для лечение кариеса 85 зуба, перечислите все возможные группы.
5. Укажите последовательность, сроки, препараты и мероприятия по профилактике кариеса в данной ситуации.



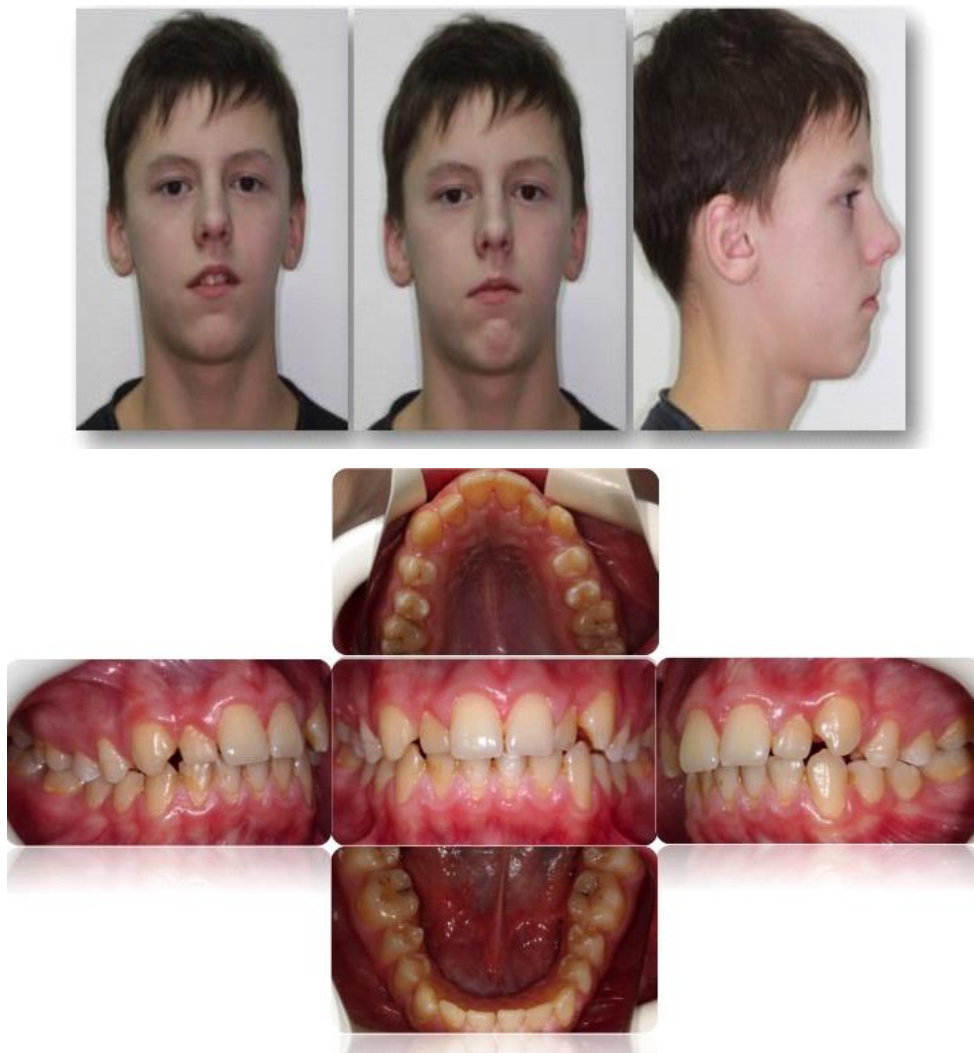## СИТУАЦИОННАЯ ЗАДАЧА 025

## Инструкция: ОЗНАКОМЬТЕСЬ С СИТУАЦИЕЙ И ДАЙТЕ РАЗВЕРНУТЫЕ ОТВЕТЫ НА ВОПРОСЫ

## Основная часть

Пациент К. 17 лет обратился в клинику с жалобами на неправильное положение зубов.

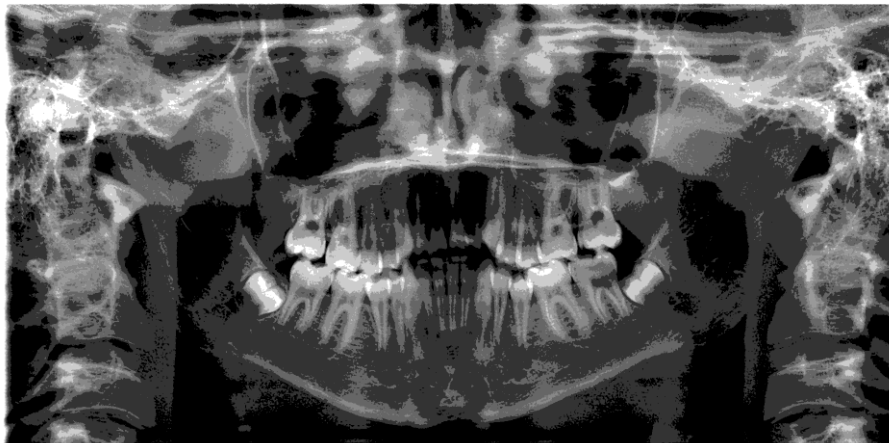
Клиническая картина:



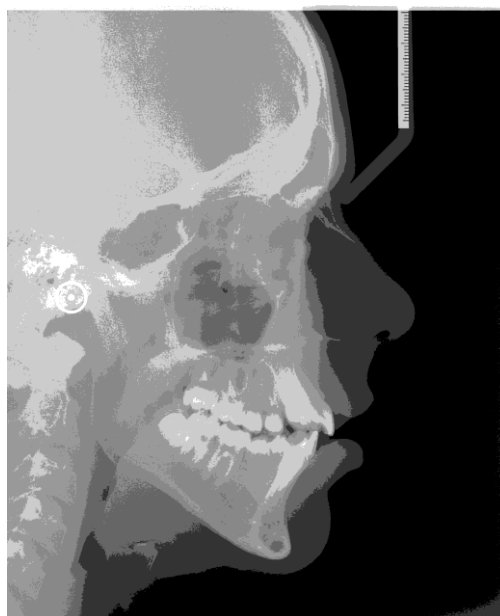
Результаты дополнительных методов исследования:

- Сумма мезиодистальных размеров верхних резцов – 30 мм
- Сумма мезиодистальных размеров нижних резцов – 25 мм
- Параметры зубных рядов:
- Ширина зубного ряда в области верхних премоляров – 34 (N=35,5)
- Ширина зубного ряда в области нижних премоляров – 35 (N=35,5)
- Ширина зубного ряда в области верхних моляров – 40 (N=46,0)
- Ширина зубного ряда в области нижних моляров – 42 (N=46,0)
- Длина переднего отрезка верхнего зубного ряда – 15 (N=17,5)
- Длина переднего отрезка нижнего зубного ряда – 15 (N=15,5)

## Ортопантограмма:



Данные телерентгенограммы головы в боковой проекции:



- SNA – 80° ( норма 82°±2°)
- SNB –80°(норма 80°±2°)
- ANB –0°(норма 2°±2°)
- NSL/MP–42° (норма 32°±2° )
- NSL/Spp- 7° (норма 7°±2°)
- Spp/MP– 35° (норма 25°±2°)
- Spp/верхний резец – 110° (норма 115°±5°)
- MP/нижний резец – 95° (норма 95°±5°)
- межрезцовый угол - 125° (норма 125°±5°)

### Вопросы

1. Опишите объективную клиническую картину.
2. Проанализируйте результаты антропометрических методов исследования.
3. Проанализируйте результаты рентгенологических методов исследования.
4. Поставьте развернутый диагноз.
5. Предложите план лечения.

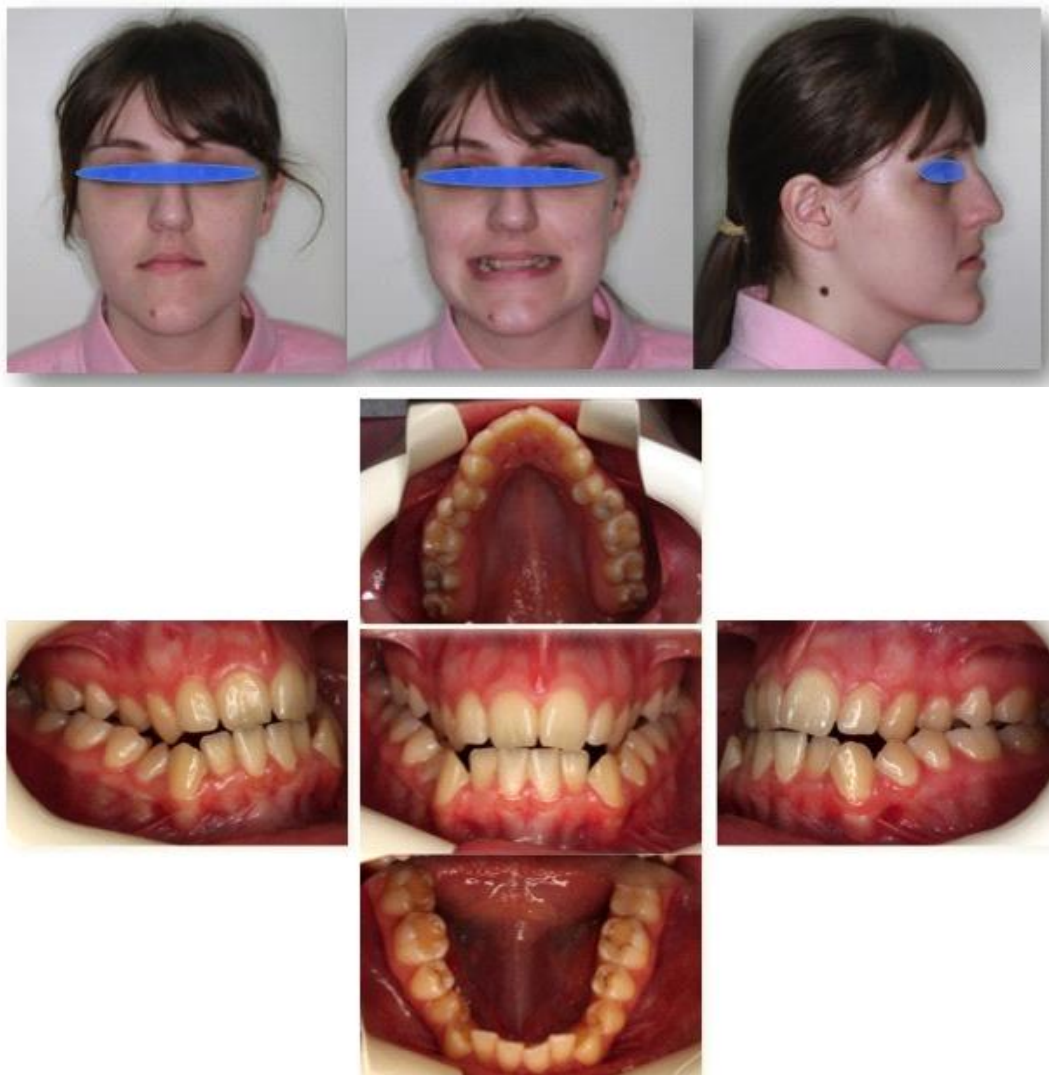## СИТУАЦИОННАЯ ЗАДАЧА 026

## Инструкция: ОЗНАКОМЬТЕСЬ С СИТУАЦИЕЙ И ДАЙТЕ РАЗВЕРНУТЫЕ ОТВЕТЫ НА ВОПРОСЫ

## Основная часть

Пациент 3. 17 лет обратился в клинику с жалобами на неправильное положение зубов, нарушение их смыкания, выступание нижней челюсти кпереди.

Клиническая картина:

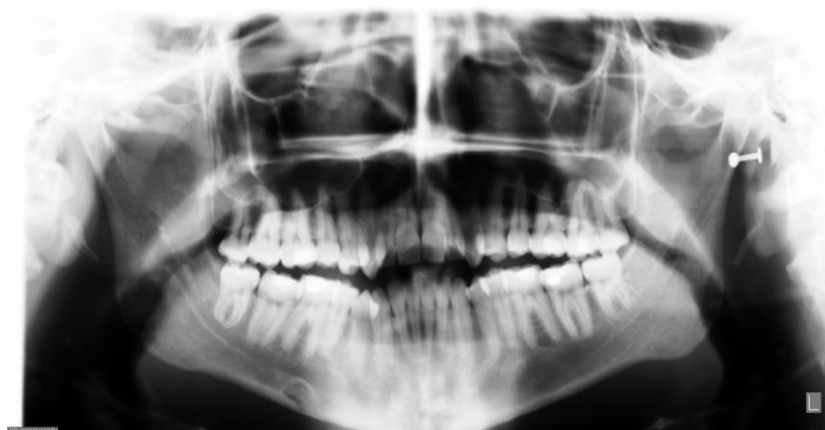


Результаты дополнительных методов исследования:

- Сумма мезиодистальных размеров верхних резцов – 30 мм
- Сумма мезиодистальных размеров нижних резцов – 24 мм
- Параметры зубных рядов:
- Ширина зубного ряда в области верхних премоляров – 34 (N=35,5)
- Ширина зубного ряда в области нижних премоляров – 35 (N=35,5)
- Ширина зубного ряда в области верхних моляров – 40 (N=46,0)

- Ширина зубного ряда в области нижних моляров – 42 (N=46,0)
- Длина переднего отрезка верхнего зубного ряда – 17 (N=17,5)
- Длина переднего отрезка нижнего зубного ряда – 16 (N=17,5)

Ортопантограмма:



Данные телерентгенограммы в боковой проекции:

- SNA –  $78^\circ$  (норма  $82^\circ \pm 2^\circ$ )
- SNB –  $85^\circ$  (норма  $80^\circ \pm 2^\circ$ )
- ANB –  $-7^\circ$  (норма  $2^\circ \pm 2^\circ$ )
- NSL/MP –  $40^\circ$  (норма  $32^\circ \pm 2^\circ$ )
- NSL/Spp –  $30^\circ$  (норма  $7^\circ \pm 2^\circ$ )
- Spp/MP –  $10^\circ$  (норма  $25^\circ \pm 2^\circ$ )
- Spp/верхний резец –  $115^\circ$  (норма  $115^\circ \pm 5^\circ$ )
- MP /нижний резец –  $97^\circ$  (норма  $95^\circ \pm 5^\circ$ )
- межрезцовый угол –  $127^\circ$  (норма  $125^\circ \pm 5^\circ$ )

### Вопросы

1. Опишите объективную клиническую картину.
2. Проанализируйте результаты антропометрических методов исследования.
3. Проанализируйте результаты рентгенологических методов исследования.
4. Поставьте развернутый диагноз.
5. Предложите план лечения (комплексной реабилитации).

**СИТУАЦИОННАЯ ЗАДАЧА 027****Инструкция: ОЗНАКОМЬТЕСЬ С СИТУАЦИЕЙ И ДАЙТЕ РАЗВЕРНУТЫЕ ОТВЕТЫ НА ВОПРОСЫ****Основная часть**

У больного с фурункулом подбородка на пятый день лечения в условиях поликлиники появилось повышение температуры до 39°C, отмечена деформация лица за счет значительного отека тканей подбородка и подподбородочной области. Больной срочно госпитализирован в клинику челюстно-лицевой хирургии. При осмотре: в области подбородка имеется фурункул размером 1,5x1,5 см, болезненный при пальпации, в центре – на месте удаленного стержня имеется кратерообразная язвочка. Окружающие мягкие ткани отечны, кожа подбородочной и подподбородочной областей гиперемирована, напряжена, слегка лоснится. В области гиперемии имеется симптом флюктуации. На ортопантограмме признаков заболевания зубов не обнаружено.

**Вопросы**

1. Поставьте предварительный диагноз.
2. Проведите дифференциальную диагностику заболевания.
3. Составьте план лечения больного.
4. Какие дополнительные методы обследования необходимо выполнить?
5. Какие осложнения со стороны ЦНС могут развиваться у больного при неправильной тактике лечения?

**СИТУАЦИОННАЯ ЗАДАЧА 028****Инструкция: ОЗНАКОМЬТЕСЬ С СИТУАЦИЕЙ И ДАЙТЕ РАЗВЕРНУТЫЕ  
ОТВЕТЫ НА ВОПРОСЫ****Основная часть**

У больного после производственной травмы при падении с высоты была потеря сознания, тошнота, рвота, ретроградная амнезия, нарушение зрения, глотания, отек мягких тканей, подкожная воздушная эмфизема. Первая медицинская помощь оказана бригадой скорой помощи.

Состояние больного тяжелое. При осмотре: выраженная деформация лица за счет отека и гематомы мягких тканей, смещения костей средней зоны лица. Имеется нарушение зрения – диплопия, крово- и ликворотечение из полости рта и носа, возникающие периодически тошнота и рвота. Прикус нарушен, контактируют только моляры с обеих сторон.

**Вопросы**

1. Поставьте предварительный диагноз.
2. Как определить наличие ликвореи из носа?
3. Куда должен быть доставлен больной бригадой скорой помощи?
4. Составьте план лечения больного.
5. Какие формы нарушения зрения возможны у больного?

**СИТУАЦИОННАЯ ЗАДАЧА 029****Инструкция: ОЗНАКОМЬТЕСЬ С СИТУАЦИЕЙ И ДАЙТЕ РАЗВЕРНУТЫЕ  
ОТВЕТЫ НА ВОПРОСЫ****Основная часть**

Больная М. 39 лет обратилась к стоматологу с жалобой на наличие опухоли в области угла нижней челюсти слева. При осмотре имеется ограниченная деформация нижней челюсти в виде «вздутия», замеченная случайно. В направлении указан предположительный диагноз «опухоль нижней челюсти, кистозная форма»

**Вопросы**

1. Поставьте предварительный диагноз.
2. По каким анамнестическим и клиническим данным можно установить доброкачественность процесса?
3. Проведите дифференциальную диагностику заболевания.
4. Какие дополнительные методы обследования наиболее информативны при данном наблюдении?
5. Составьте план лечения больной.

**СИТУАЦИОННАЯ ЗАДАЧА 030****Инструкция: ОЗНАКОМЬТЕСЬ С СИТУАЦИЕЙ И ДАЙТЕ РАЗВЕРНУТЫЕ  
ОТВЕТЫ НА ВОПРОСЫ****Основная часть**

В отделение челюстно-лицевой хирургии поступил больной с жалобами на общую слабость, повышение температуры тела, невозможность принимать пищу. 5 дней назад в поликлинике был удален 47 зуб по поводу обострения хронического периодонтита. На следующий день температура тела повысилась до 39° С, появились боли при глотании, озноб. При поступлении: общее состояние больного тяжелое, температура тела 39,5° С, АД 100/60 мм. рт. ст., PS - 120 ударов в минуту, слабого наполнения. Кожные покровы бледные, суховаты. Тоны сердца приглушены. Местно: в поднижнечелюстной области справа определяется болезненный инфильтрат, распространяющийся до кивательной мышцы. Открывание рта ограничено до 0,7 см. Гнилостный запах изо рта. Лунка 7 выполнена сгустком грязно-серого цвета. Слизистая оболочка крыловидно-челюстной складки и боковой стенки глотки покрасневшая, выбухает в полость ротоглотки. При запрокидывании головы появляется резкая боль за грудиной, покашливание. Анализ крови: НЬ - 120 г/л, лейкоциты -  $17,7 \times 10^9$  г/л, СОЭ – 57 мм/час. Токсическая зернистость нейтрофилов.

**Вопросы**

1. Поставьте предварительный диагноз.
2. Проведите дифференциальную диагностику заболевания.
3. Составьте план обследования и лечения больного.
4. Какие дополнительные методы обследования необходимо выполнить?
5. Какие осложнения могут развиваться у больного при неправильной тактике лечения?



**СИТУАЦИОННАЯ ЗАДАЧА 031****Инструкция: ОЗНАКОМЬТЕСЬ С СИТУАЦИЕЙ И ДАЙТЕ РАЗВЕРНУТЫЕ  
ОТВЕТЫ НА ВОПРОСЫ****Основная часть**

Больному К. 38 лет, работающему на химическом заводе по производству кислот, установлен диагноз: лейкоплакия слизистой оболочки обеих щек. Из анамнеза известно, что больной курит, водит старый автомобиль. При осмотре полости рта выявлен ряд кариозных и разрушенных зубов.

**Вопросы**

1. Какие факторы могли способствовать появлению лейкоплакии?
2. Какие формы лейкоплакии могут быть диагностированы у данного пациента?
3. Проведите дифференциальную диагностику заболевания.
4. Ваши действия по отношению к данному больному и в проведении профилактических мероприятий на заводе.
5. Какие осложнения могут развиться у больного при неправильной и несвоевременно тактике лечения?

**СИТУАЦИОННАЯ ЗАДАЧА 032****Инструкция: ОЗНАКОМЬТЕСЬ С СИТУАЦИЕЙ И ДАЙТЕ РАЗВЕРНУТЫЕ  
ОТВЕТЫ НА ВОПРОСЫ****Основная часть**

Больной 28 лет обратился в клинику на 5-е сутки после травмы челюстно-лицевой области острым предметом. Имеется дефект кожи щечной области слева и частично подкожно-жировой клетчатки, размером 5,0x4,0 см. Верхний край дефекта находится на 1,5 см ниже и латеральной от медиального угла глаза.

**Вопросы**

1. Поставьте предварительный диагноз.
2. Составьте план лечения.
3. Близость каких анатомических образований и какие возможные осложнения следует учитывать при проведении операции?
4. Не является ли срок обращения больного противопоказанием к пластической операции?
5. Какие осложнения могут развиваться у больного при неправильной тактике лечения?

**СИТУАЦИОННАЯ ЗАДАЧА 033****Инструкция: ОЗНАКОМЬТЕСЬ С СИТУАЦИЕЙ И ДАЙТЕ РАЗВЕРНУТЫЕ  
ОТВЕТЫ НА ВОПРОСЫ****Основная часть**

Пациентка 35 лет обратилась к стоматологу с жалобами на неприятный запах изо рта, чувство жжения и дискомфорта в полости рта, кровоточивость десен при чистке зубов.

Из анамнеза было выяснено, что кровоточивость появилась 3 года назад. Обращалась к стоматологу: была проведена профессиональная гигиена полости рта, снятие зубных отложений, скорректирована гигиена полости рта. После чего в течение года кровоточивости не наблюдалось. Через год кровоточивость появилась вновь, затем присоединился неприятный запах изо рта.

Объективно: кожные покровы без видимой патологии. При осмотре полости рта: слизистая оболочка губ, щёк без патологических изменений. Десневые сосочки и маргинальная десна отёчны, гиперемированы, кровоточат при зондировании. Глубина пародонтальных карманов в области 1.3 1.2 1.1 2.1 2.2 2.3 зубов составляет от 3 мм до 5 мм. Патологическая подвижность 1.2 2.1 2.2 зубов соответствует I степени, 1.1 соответствует III степени.

**Вопросы**

1. Какой предварительный диагноз можно поставить пациенту?
2. Каким может быть план обследования и необходимо ли проведение дополнительных исследований?
3. С какими заболеваниями необходимо проводить дифференциальную диагностику?
4. Сформулируйте клинический диагноз и укажите диагностические критерии.
5. Назначьте лечение и обоснуйте его.

**СИТУАЦИОННАЯ ЗАДАЧА 034****Инструкция: ОЗНАКОМЬТЕСЬ С СИТУАЦИЕЙ И ДАЙТЕ РАЗВЕРНУТЫЕ ОТВЕТЫ НА ВОПРОСЫ****Основная часть**

Пациент О. 38 лет обратился с жалобами на припухлость в области передней группы зубов на верхней челюсти. Из анамнеза было выяснено, что зубы 1.1, 1.2, 1.3 лечены 10 лет назад по поводу осложненного кариеса.

Объективно: состояние удовлетворительное, сознание ясное, ориентирован во времени и пространстве, поведение адекватно ситуации. Конфигурация лица не изменена. Кожные покровы лица и шеи нормального цвета без повреждений. Регионарные лимфатические узлы пальпируются, не увеличены, подвижны, безболезненны. Открывание рта свободное. Слизистая оболочка полости рта и преддверия увлажнена, бледно-розового цвета. С вестибулярной стороны на верхней челюсти в области проекции 1.1, 1.2, 1.3 зубов отмечается деформация альвеолярного отростка 0,3x1,0 см, при пальпации в области деформации отмечается пергаменный звук. Зубы 1.1, 1.2, 1.3 покрыты металлокерамическими коронками, перкуссия отрицательная.

На внутриконтактной рентгенограмме определяется очаг разряжения костной ткани с четкими контурами диаметром 2 см. В полость разряжения костной ткани обращены корни 1.1, 1.2 зубов, корень зуба 1.3 прилегает к области разряжения. Канал зуба 1.1 запломбирован неоднородно, а 2/3 длины корня, канал зуба 1.2 запломбирован неоднородно, в области верхушки зуба в канале пломбировочный материал не визуализируется, канал зуба 1.3 запломбирован равномерно на всю длину корня.

**Вопросы**

1. Какой предварительный диагноз можно поставить пациенту?
2. Каким может быть план обследования и необходимо ли проведение дополнительных исследований?
3. С какими заболеваниями необходимо проводить дифференциальную диагностику?
4. Сформулируйте клинический диагноз и укажите диагностические критерии.
5. Назначьте лечение и обоснуйте его.

**СИТУАЦИОННАЯ ЗАДАЧА 035****Инструкция: ОЗНАКОМЬТЕСЬ С СИТУАЦИЕЙ И ДАЙТЕ РАЗВЕРНУТЫЕ  
ОТВЕТЫ НА ВОПРОСЫ****Основная часть**

Пациент М. 50 лет обратился к врачу стоматологу с жалобами на боль в зубе на нижней челюсти справа при пережевывании пищи. Со слов пациента, около 6 месяцев назад зуб был лечен и покрыт металлокерамической коронкой. Впервые отметил появление болей после установки металлокерамической коронки. При повторном обращении к врачу стоматологу был рекомендован курс антибактериальной терапии. После выполненных рекомендаций боли не прошли.

Объективно: сознание ясное, состояние удовлетворительное. Конфигурация лица не изменена. Кожные покровы чистые, без видимой патологии. Регионарные лимфатические узлы пальпируются, не увеличены, подвижны, безболезненны. Открывание рта свободное. В полости рта слизистая оболочка бледно-розового цвета, увлажнена. Зуб 4.7 покрыт металлокерамической коронкой. Перкуссия зуба 4.7 положительная.

На рентгенограмме: зуб 4.7 лечен по поводу осложнённого кариеса, в проекции апикальной трети медиального корня зуба 4.7 отмечается наличие отломка инструмента с выходом за пределы корня зуба на 4 мм в сторону дистального корня, общая длина оставленного инструмента приблизительно 6 мм. В области выхода инструмента отмечается очаг разряжения костной ткани с нечеткими контурами, не доходя до дистального корня 0,1 мм.

**Вопросы**

1. Какой предварительный диагноз можно поставить пациенту?
2. Каким может быть план обследования и необходимо ли проведение дополнительных исследований?
3. Сформулируйте клинический диагноз и укажите диагностические критерии.
4. Назначьте лечение и обоснуйте его.
5. Оцените объём операционной травмы с целью выбора адекватного метода обезболивания.

**СИТУАЦИОННАЯ ЗАДАЧА 036****Инструкция: ОЗНАКОМЬТЕСЬ С СИТУАЦИЕЙ И ДАЙТЕ РАЗВЕРНУТЫЕ  
ОТВЕТЫ НА ВОПРОСЫ****Основная часть**

Пациентка, 52 года, обратилась с жалобами на болезненность, усиливающуюся при приеме кислой, острой пищи, наличие «язвочки» на слизистой оболочки щеки справа. При сборе анамнеза выяснено, что «язвочка» появилась около 5 месяцев назад. Ранее пациентка отмечала шероховатость в области слизистой оболочки щеки справа.

В анамнезе: вредные привычки, курит 1-1,5 пачки сигарет в день. Любит горячую и острую пищу.

При объективном обследовании выявлено: на слизистой оболочке щеки справа по линии смыкания моляров верхней и нижней челюсти имеется одиночная эрозия размером 0,5х0,9 мм, возвышающаяся над окружающей слизистой оболочкой. Наблюдается явление гиперкератоза. При пальпации эрозия обычной консистенции, слабо болезненна. Регионарные лимфатические узлы не увеличены, плотноэластической консистенции, безболезненны при пальпации.

На зубах верхней и нижней челюсти определяется значительное количество мягкого зубного налета. Гигиенический индекс 2,5. Зубы 15, 16, 17, 46 покрыты металлокерамическими коронками. При осмотре коронки 16, 17 и 46 имеют дефекты в виде сколов металлокерамического покрытия с острыми краями.

**Вопросы**

1. Оцените гигиеническое состояние полости рта пациента.
2. Поставьте предварительный диагноз.
3. Проведите дифференциальную диагностику.
4. Перечислите возможные причины возникновения данной симптоматической картины в полости рта.
5. Какие профилактические мероприятия могут быть направлены на предупреждение возникновения данного стоматологического заболевания?

**СИТУАЦИОННАЯ ЗАДАЧА 037****Инструкция: ОЗНАКОМЬТЕСЬ С СИТУАЦИЕЙ И ДАЙТЕ РАЗВЕРНУТЫЕ ОТВЕТЫ НА ВОПРОСЫ****Основная часть**

Пациентка 35 лет обратилась к стоматологу с жалобами на неприятный запах изо рта, чувство жжения и дискомфорта в полости рта, кровоточивость десен при чистке зубов.

Из анамнеза было выяснено, что кровоточивость появилась 3 года назад. Обратилась к стоматологу: была проведена профессиональная гигиена полости рта, снятие зубных отложений, скорректирована гигиена полости рта. После чего в течение года кровоточивости не наблюдалось. Через год кровоточивость появилась вновь, затем присоединился неприятный запах изо рта.

При обследовании: кожные покровы без видимой патологии. Осмотр полости рта: слизистая оболочка губ, щёк без патологических изменений. Десневые сосочки и маргинальная десна отёчны, гиперемированы, кровоточат при зондировании. Пародонтальные карманы в области 1.3, 1.2, 1.1, 2.1, 2.2, 2.3 зубов равны 4-5 мм. Патологическая подвижность 1.2, 1.1, 2.1, 2.2 зубов соответствует I степени.

**Вопросы**

1. Поставьте и обоснуйте диагноз.
2. Какие дополнительные методы обследования необходимо провести?
3. Проведите дифференциальную диагностику.
4. Составьте план профилактических мероприятий с целью предупреждения усугубления заболевания.
5. Назовите методы первичной и вторичной профилактики данного заболевания.

**СИТУАЦИОННАЯ ЗАДАЧА 038****Инструкция: ОЗНАКОМЬТЕСЬ С СИТУАЦИЕЙ И ДАЙТЕ РАЗВЕРНУТЫЕ  
ОТВЕТЫ НА ВОПРОСЫ****Основная часть**

Пациент К. 63 лет обратился к врачу-стоматологу с жалобами на сухость во рту, жжение и покалывание в области языка. Подобные ощущения впервые появились несколько месяцев назад. При осмотре слизистая оболочка языка и щек слегка отечна, гиперемирована. Слюна вязкая. Пациент отмечает, что неприятные ощущения могут ослабевать или усиливаться в течение суток. При осмотре зубных рядов: уровень гигиены полости рта неудовлетворительный, в области 1.3-2.3 и 3.3-4.3 мостовидные протезы, на 2.4 и 3.5 пломбы из амальгамы, частичные съемные пластиночные протезы.

Врач поставил диагноз: контактный аллергический стоматит, назначил антигистаминные препараты и местное применение НПВС. Рекомендовал временно не носить съемные протезы. Пациент назначен на повторный осмотр через 5 дней.

При повторном визите: состояние пациента не улучшилось, жалобы сохраняются, слизистая оболочка полости рта отечна, гиперемирована, отмечается гипосаливация. На слизистой оболочке нижней губы справа определяется образование в виде полушаровидного возвышения с четкими границами с голубоватым оттенком, слизистая оболочка над ним истончена, через слизистую просвечивается жидкое содержимое. При пальпации безболезненное, эластическое.

**Вопросы**

1. Поставьте предварительный диагноз.
2. Объясните возможную причину возникновения патологии.
3. Какие дополнительные данные необходимы для уточнения и постановки диагноза.
4. Дайте критическую оценку действиям врача-стоматолога.
5. Предложите план лечения.



**СИТУАЦИОННАЯ ЗАДАЧА 039****Инструкция: ОЗНАКОМЬТЕСЬ С СИТУАЦИЕЙ И ДАЙТЕ РАЗВЕРНУТЫЕ  
ОТВЕТЫ НА ВОПРОСЫ****Основная часть**

Пациентка Н. 28 лет обратилась с жалобой на изменение цвета коронковой части зуба 21, жалобы на болевую симптоматику отсутствуют.

Из анамнеза: год назад пациентка упала, был перелом руки, рассечение верхней губы. К стоматологу не обращалась.

Объективно: зуб 21 ранее не был лечен, коронковая часть зуба темно-серого цвета, зондирование, перкуссия безболезненны. ЭОД-100мкА.

На рентгенограмме: в области верхушки корня 21 зуба очаг деструкции костной ткани с размером 1,0x1,5 см.

**Вопросы**

1. Поставьте диагноз.
2. Укажите возможную причину возникновения патологии.
3. С какими заболеваниями необходимо проводить дифференциальную диагностику.
4. Предложите план лечения.
5. Каков прогноз данного заболевания.

**СИТУАЦИОННАЯ ЗАДАЧА 040****Инструкция: ОЗНАКОМЬТЕСЬ С СИТУАЦИЕЙ И ДАЙТЕ РАЗВЕРНУТЫЕ  
ОТВЕТЫ НА ВОПРОСЫ****Основная часть**

Больной Д. 37 лет явился с жалобами на чувство «выросшего» 1.2 зуба и боли при накусывании.

Объективно: зуб под металлокерамической коронкой. Со слов пациента, эндодонтическое лечение зуба 1.2 и постановка коронки были около трех лет назад.

На рентгенограмме: корневой канал запломбирован на 2/3, разрежение костной ткани с четкими контурами 0,8 x 1,0 см.

**Вопросы**

1. Поставьте диагноз и обоснуйте.
2. Проведите дифференциальную диагностику.
3. В чем причины развития осложнения?
4. Составьте план лечения.
5. Укажите консервативно-хирургические методы лечения периодонтита.

**СИТУАЦИОННАЯ ЗАДАЧА 041****Инструкция: ОЗНАКОМЬТЕСЬ С СИТУАЦИЕЙ И ДАЙТЕ РАЗВЕРНУТЫЕ  
ОТВЕТЫ НА ВОПРОСЫ****Основная часть**

Пациентка В. 49 лет обратилась с жалобами на болезненность, усиливающуюся при приеме кислой, острой пищи, наличие «язвочки» на слизистой оболочки щеки слева. При сборе анамнеза выяснено, что «язвочка» появилась около 5 месяцев назад. Ранее пациентка отмечала шероховатость в области слизистой оболочки щеки слева.

Вредные привычки: курит 1-1,5 пачки сигарет в день. Любит горячую и острую пищу. При объективном обследовании выявлено: на слизистой оболочке щеки слева по линии смыкания моляров верхней и нижней челюсти имеется одиночная эрозия, размером 0,5x0,9 мм, возвышающаяся над окружающей слизистой оболочкой. Наблюдается явление гиперкератоза. При пальпации эрозия обычной консистенции, слабо болезненна при пальпации. Регионарные лимфатические узлы не увеличены, плотноэластической консистенции, безболезненны при пальпации.

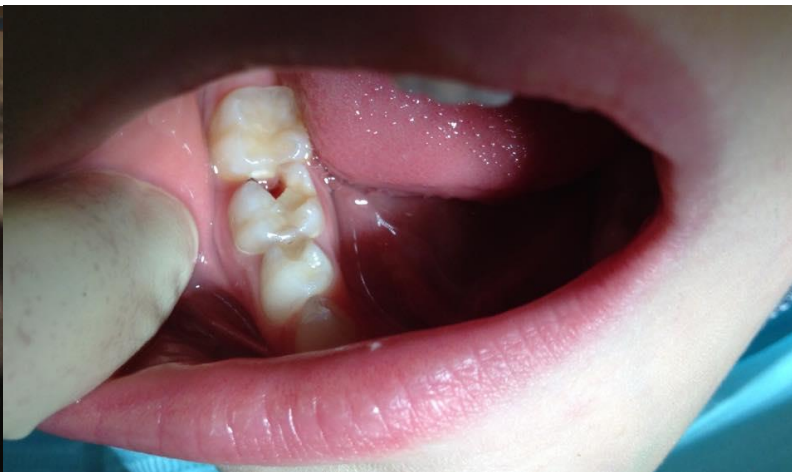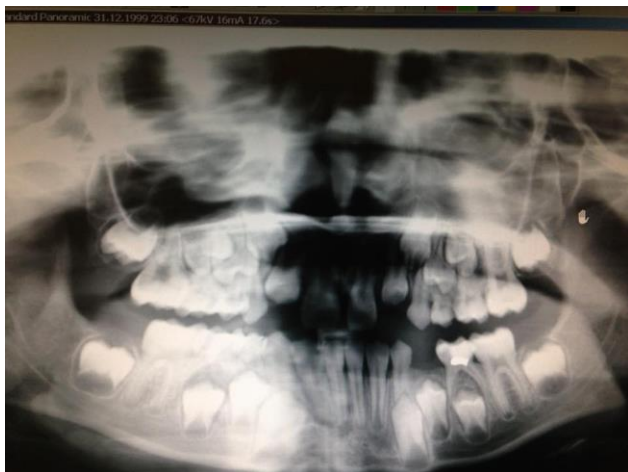На зубах верхней и нижней челюсти определяется значительное количество мягкого зубного налета. Гигиенический индекс 2,5. Зубы 25, 26, 27, 36 покрыты металлокерамическими коронками. Коронка зуба 28 разрушена на 2/3. Отмечается кариес корня с вестибулярной стороны, уходящий под десну. При зондировании отмечается размягченный дентин, зондирование безболезненное, перкуссия слабо положительная. При осмотре коронки 26, 27 и 36 имеют дефекты в виде сколов металлокерамического покрытия с острыми краями.

**Вопросы**

1. Поставьте предварительный диагноз.
2. Проведите дифференциальную диагностику.
3. Необходимо ли проведение дополнительных исследований.
4. Составьте план лечения.
5. Дайте рекомендации.

**СИТУАЦИОННАЯ ЗАДАЧА 042****Инструкция: ОЗНАКОМЬТЕСЬ С СИТУАЦИЕЙ И ДАЙТЕ РАЗВЕРНУТЫЕ ОТВЕТЫ НА ВОПРОСЫ****Основная часть**

Пациент: Б. В. 8 л. В клинику обратилась мама с ребенком 8 лет с жалобами на боль в области нижней челюсти справа. Со слов мамы, зуб ранее лечен в поликлинике. Общее состояние удовлетворительное,  $t$  тела  $37^{\circ}\text{C}$ . Местно: на жевательной поверхности зуба 85 определяется глубокая кариозная полость, дно полости заполнено размягченным дентином, слизистая оболочка десны гиперемирована, отечна. Пальпация по переходной складке в области зуба 85 слабо болезненна. На ОПГГ: разрежение костной ткани между областью бифуркации корней зуба 85 и фолликулом зуба 45.

**Вопросы**

1. Опишите клиническую и рентгенологическую картину. Поставьте диагноз.
2. Заполните медицинскую карту данного пациента.
3. Спланируйте лечение данного пациента.
4. Перечислите рекомендации после проведенного лечения.
5. Какие реабилитационные мероприятия необходимо провести пациенту после проведенного лечения?

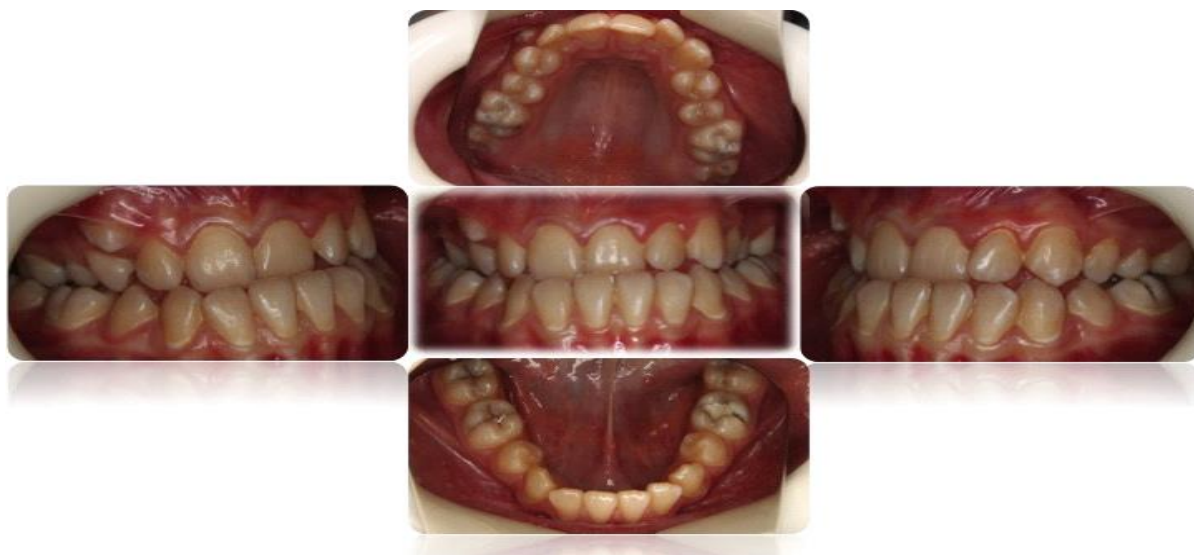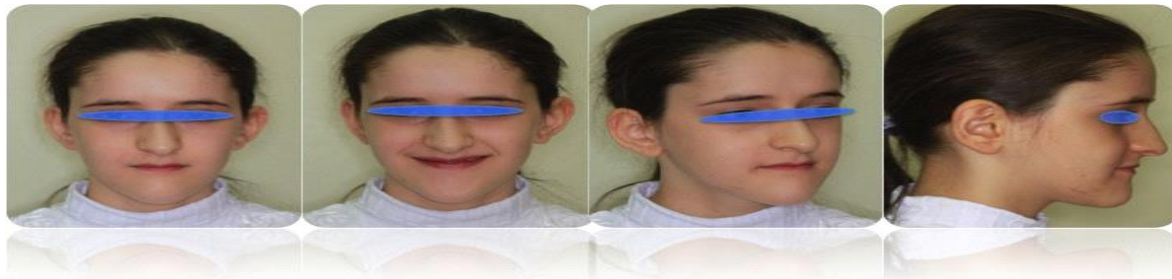### СИТУАЦИОННАЯ ЗАДАЧА 043

#### Инструкция: ОЗНАКОМЬТЕСЬ С СИТУАЦИЕЙ И ДАЙТЕ РАЗВЕРНУТЫЕ ОТВЕТЫ НА ВОПРОСЫ

##### Основная часть

Пациент А. 13 лет обратился в клинику с жалобами на неправильное положение зубов, нарушение их смыкания. Ранее проходила ортодонтическое лечение с применением съемных ортодонтических аппаратов.

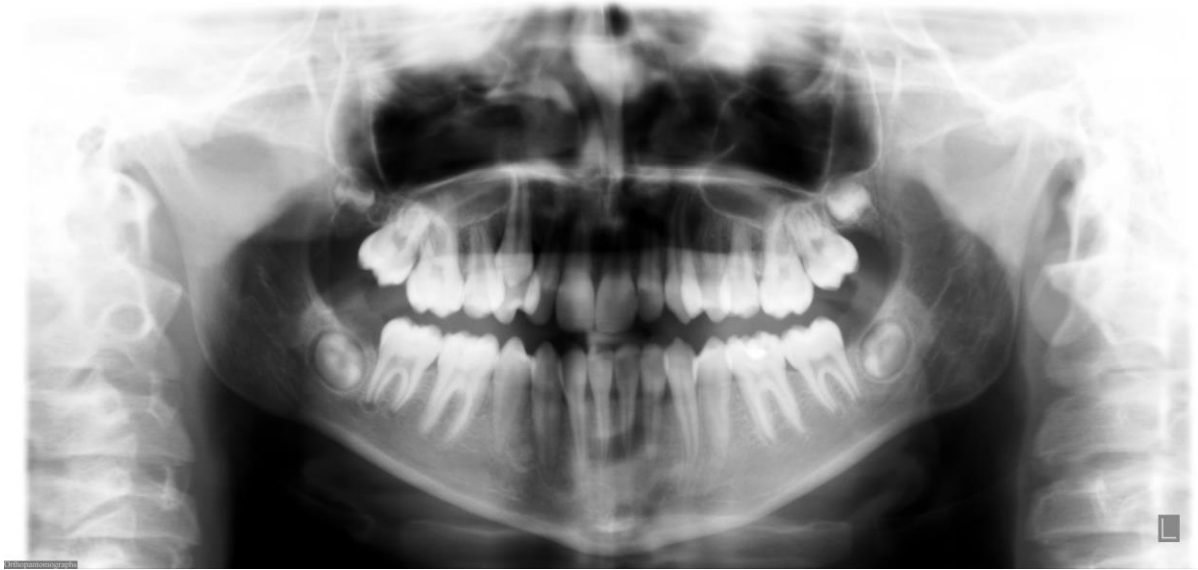Клиническая картина:



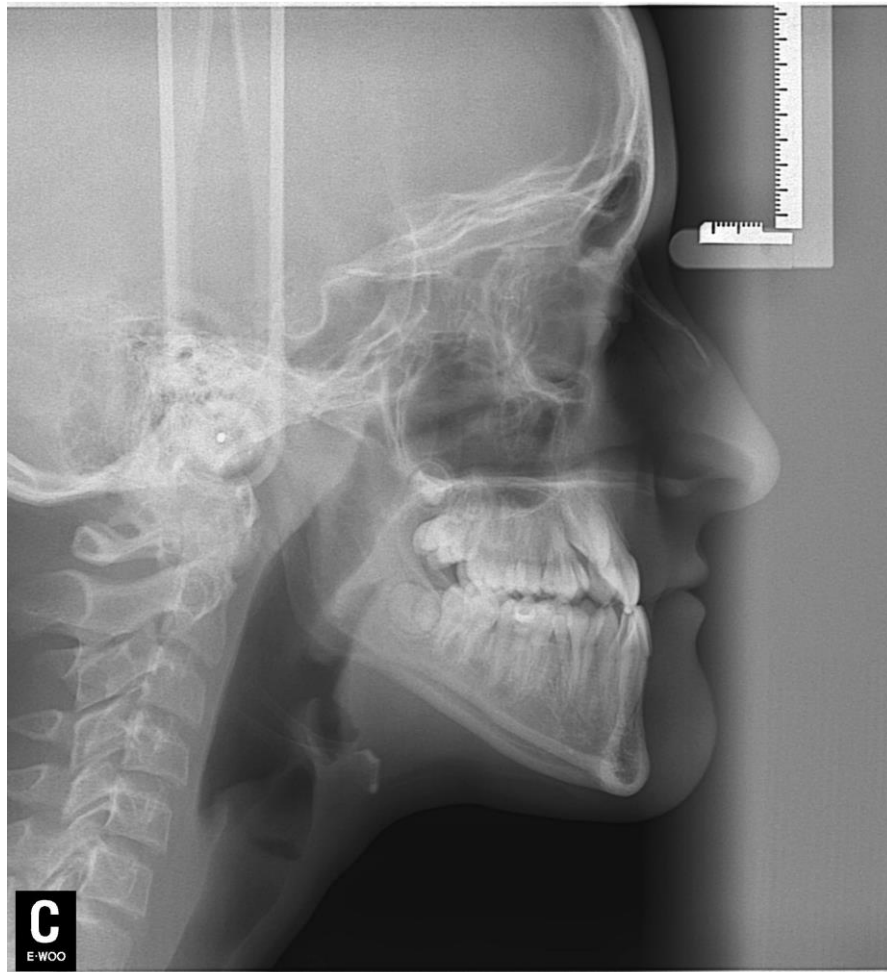
Результаты дополнительных методов исследования:

- Сумма мезиодистальных размеров верхних резцов – 32 мм
- Сумма мезиодистальных размеров нижних резцов – 23
- Параметры зубных рядов:
- Ширина зубного ряда в области верхних премоляров – 33 (норма 37,5 мм)
- Ширина зубного ряда в области нижних премоляров – 34
- Ширина зубного ряда в области верхних моляров – 44 (норма 49,0 мм)
- Ширина зубного ряда в области нижних моляров – 45
- Длина переднего отрезка верхнего зубного ряда – 16 (норма 18,5 мм)
- Длина переднего отрезка нижнего зубного ряда – 14 (норма 16,5 мм)

## Ортопантограмма:



## Данные телерентгенограммы в боковой проекции:



- SNA – 78 (норма  $82 \pm 2$ )
- SNB – 84 (норма  $80 \pm 2$ )
- ANB- -6 ( норма  $2 \pm 2$ )

- NSL/MP – 40 (норма  $32\pm 2$ )
- NSL/Spp – 5 (норма  $7\pm 2$ )
- Spp/MP – 35 (норма  $25\pm 2$ )
- Spp/верхний резец – 130 (норма  $115\pm 5$ )
- MP/нижний резец – 78 (норма  $95\pm 5$ )
- межрезцовый угол – 152 (норма  $125\pm 5$ )

### **Вопросы**

1. Опишите объективную клиническую картину.
2. Проанализируйте результаты антропометрических методов исследования.
3. Проанализируйте результаты рентгенологических методов исследования.
4. Поставьте развернутый диагноз.
5. Предложите план комплексной реабилитации пациента.

## СИТУАЦИОННАЯ ЗАДАЧА 044

### Инструкция: ОЗНАКОМЬТЕСЬ С СИТУАЦИЕЙ И ДАЙТЕ РАЗВЕРНУТЫЕ ОТВЕТЫ НА ВОПРОСЫ

#### Основная часть

В клинику ортопедической стоматологии обратился больной К. 53 лет. Жалобы: на плохую фиксацию съемных пластиночных протезов на верхней и нижней челюстях.

Анамнез заболевания: утратил жевательные зубы 7 лет назад. Были изготовлены пластиночные съемные протезы на верхнюю с гнутыми кламмерами на 13 и 24 и нижнюю челюсти с гнутыми кламмерами 45 и 34. Месяц назад был удален 24 зуб. На нижней челюсти больной протезом не пользуется уже год, так как был удален 44 и 45, и протез перестал фиксироваться.

Объективно при осмотре:

Зубная формула																	
О	О	О	О	О									О	О	О	О	О
<b>18</b>	<b>17</b>	<b>16</b>	<b>15</b>	<b>14</b>	<b>13</b>	<b>12</b>	<b>11</b>	<b>21</b>	<b>22</b>	<b>23</b>	<b>24</b>	<b>25</b>	<b>26</b>	<b>27</b>	<b>28</b>		
<b>48</b>	<b>47</b>	<b>46</b>	<b>45</b>	<b>44</b>	<b>43</b>	<b>42</b>	<b>41</b>	<b>31</b>	<b>32</b>	<b>33</b>	<b>34</b>	<b>35</b>	<b>36</b>	<b>37</b>	<b>38</b>		
О	О	О	О	О									О	О	О	О	

Оставшиеся зубы на верхней и нижней челюстях имеют 1-2 степень подвижности зубов. Шейки зубов оголены на  $\frac{1}{4}$ . Отмечается выраженная атрофия альвеолярных отростков и альвеолярной части челюстей в участках отсутствия зубов.

Слизистая оболочка протезного ложа на верхней челюсти гиперемирована.

Протез пластиночный на верхней челюсти с гнутыми кламмерами, кламмер с левой стороны утратил опору, края базиса протеза на верхней челюсти не соответствуют границам протезного ложа (не доходят до переходной складки и линии «А» базис в области передних зубов неплотно прилегает с небной стороны). Фиксация протеза неудовлетворительная.

Высота нижнего отдела лица в состоянии центральной окклюзии – уменьшена на 4-5 мм, отмечается глубокое перекрытие зубов во фронтальном отделе и дистальный сдвиг нижней челюсти.

Отмечаются обильные зубные отложения в области зубов нижней челюсти и симптомы пародонтита на верхней и нижней челюстях.

#### Вопросы

1. Поставьте диагноз.
2. Сформулируйте задачи ортопедического лечения.
3. Составьте план ортопедического лечения.
4. Составьте план терапевтического лечения.
5. Назовите метод определения высоты нижнего отдела лица в состоянии центральной окклюзии или центрального соотношения, в чем заключается сущность данного метода.



## СИТУАЦИОННАЯ ЗАДАЧА 045

### Инструкция: ОЗНАКОМЬТЕСЬ С СИТУАЦИЕЙ И ДАЙТЕ РАЗВЕРНУТЫЕ ОТВЕТЫ НА ВОПРОСЫ

#### Основная часть

В клинику ортопедической стоматологии обратился больной Г. 55 лет. Жалобы: на затрудненное жевание в связи с плохой фиксацией пластиночного протеза на нижней челюсти и на дефект коронок 15,14 зубов вследствие разрушения пломб.

Анамнез заболевания: два года назад проводилось лечение по поводу осложненного кариеса 15,14. и протезирование мостовидным протезом на верхней челюсти и съемным пластиночным протезом на нижней челюсти.

Объективно при осмотре:

Зубная формула															
О	П	К	П	П								К	+	К	R
18	17	16	15	14	13	12	11	21	22	23	24	25	26	27	28
48	47	46	45	44	43	42	41	31	32	33	34	35	36	37	38
О	О	О	О	О	О	О	О	О	О	О	О	О	О	О	О

Зубы 15, 14 в цвете изменены. Пломбы отсутствуют коронки разрушены на 50%. Десна в области 15, 14 зубов без патологических изменений; реакция на перкуссию – отрицательная. Рентген-контроль: корневые каналы 15 и 14 запломбированы на всем протяжении. Отмечается разрушенная коронковая часть 28. Рентген-контроль каналы не запломбированы

Пластиночный протез на нижней челюсти имеет укороченные границы, края протеза не доходят до переходной складки, при проведении функциональных проб протез неустойчив. Осмотр протезного ложа выявил – равномерную умеренную атрофию альвеолярной части, слизистая бледно-розовая, подвижной слизистой не отмечается. Уменьшение высоты нижнего отдела лица в состоянии центральной окклюзии составляет 5-6 мм. Отмечается чрезмерная выраженность носогубных складок.

#### Вопросы

1. Поставьте диагноз.
2. Сформулируйте задачи ортопедического лечения.
3. Составьте план ортопедического лечения.
4. Составьте план хирургической подготовки полости рта к протезированию зубов.
5. Перечислите функциональные пробы для оценки устойчивости пластиночного протеза при полном отсутствии зубов.

**СИТУАЦИОННАЯ ЗАДАЧА 046****Инструкция: ОЗНАКОМЬТЕСЬ С СИТУАЦИЕЙ И ДАЙТЕ РАЗВЕРНУТЫЕ ОТВЕТЫ НА ВОПРОСЫ****Основная часть**

В клинику ортопедической стоматологии обратилась больная К. 35 лет Жалобы: на оголении края искусственной коронки 11, 12 и 21, 22 зубов кровоточивость и болезненность при чистке зубов, необычный вид десны и неприятный запах изо рта.

Анамнез заболевания: оголение края коронок у 11, 12 и 21, 22 и кровоточивость появились после протезирования зубов два года назад.

Объективно при осмотре:

Зубная формула																
								К	К				О	К	+	К
18	17	16	15	14	13	12	11	21	22	23	24	25	26	27	28	
48	47	46	45	44	43	42	41	31	32	33	34	35	36	37	38	
			К	+	К							П	П			

Десневые сосочки в области фронтальных зубов 11, 12 и 21, 22 верхней челюсти отечны, цианотичны, определяется болезненность и кровоточивость при зондировании пришеечной области 11, 12 и 21, 22 зубов. Отмечается безуступная препаровка у всех 4 зубов 12, 11, 21, 22, покрытых искусственными коронками из металлокерамики.

Коронки изготовлены единым блоком, при этом отмечается отсутствие места для десневых сосочков. Отмечается оголение краев коронок от 0,5-0,8 мм. Гигиена полости рта неудовлетворительная. Отмечается реакция на температурные раздражители. Рентген контроль 11,12 и 21,22 выявил, что эндодонтического лечения ранее у этих зубов не проводилось.

Мостовидные протезы на +25+27 и 45+47 в удовлетворительном состоянии, отмечается достаточное промывное пространство для эффективного гигиенического ухода. Соотношение края коронок мостовидных протезов с десневыми краями опорных зубов удовлетворительное.

**Вопросы**

1. Поставьте диагноз.
2. Сформулируйте задачи ортопедического лечения.
3. Составьте план ортопедического лечения.
4. Составьте план терапевтического лечения.
5. Перечислите клинические этапы лечения с помощью металлокерамических коронок для этого пациента.

**СИТУАЦИОННАЯ ЗАДАЧА 047****Инструкция: ОЗНАКОМЬТЕСЬ С СИТУАЦИЕЙ И ДАЙТЕ РАЗВЕРНУТЫЕ ОТВЕТЫ НА ВОПРОСЫ****Основная часть**

В клинику ортопедической стоматологии обратился больной Ш. 35 лет. Жалобы: на разрушение коронок зубов 15 и 46.

Анамнез заболевания: Месяц назад коронка 13 зуба разрушилась, Корни 46 около трех лет

Объективно при осмотре:

Зубная формула															
П R							П								
<b>18</b>	<b>17</b>	<b>16</b>	<b>15</b>	<b>14</b>	<b>13</b>	<b>12</b>	<b>11</b>	<b>21</b>	<b>22</b>	<b>23</b>	<b>24</b>	<b>25</b>	<b>26</b>	<b>27</b>	<b>28</b>
<b>48</b>	<b>47</b>	<b>46</b>	<b>45</b>	<b>44</b>	<b>43</b>	<b>42</b>	<b>41</b>	<b>31</b>	<b>32</b>	<b>33</b>	<b>34</b>	<b>35</b>	<b>36</b>	<b>37</b>	<b>38</b>
О	П	R											П	П	О

Коронка 46 зуба разрушена, корень на уровне десневого края, твердые ткани размягчены, при пробной препаровке по удалению размягченных твердых тканей уровень расположения корней снизился на 1-1,5 мм по отношению к десневому краю. Культия 15 зуба выступает над десной на высоту 3 мм. Подвижности корня не отмечается. Каналы корней запломбированы до верхушки. 47 под пломбой, каналы запломбированы, подвижность в пределах физиологической нормы. 36 и 37 под пломбами лечены по поводу глубокого кариеса.

**Вопросы**

1. Поставьте и сформулируйте диагноз.
2. Сформулируйте задачи ортопедического лечения.
3. Составьте план ортопедического лечения. Выберите оптимальный вариант конструкции мостовидного протеза.
4. Составьте план терапевтического лечения.
5. Составьте план хирургического лечения для подготовки полости рта к ортопедическому лечению.

**СИТУАЦИОННАЯ ЗАДАЧА 048****Инструкция: ОЗНАКОМЬТЕСЬ С СИТУАЦИЕЙ И ДАЙТЕ РАЗВЕРНУТЫЕ ОТВЕТЫ НА ВОПРОСЫ****Основная часть**

В клинику ортопедической стоматологии обратился больной И. 54 лет. Жалобы: на плохое жевание в связи с отсутствием большого количества зубов и плохую фиксацию протеза на нижней челюсти.

Анамнез заболевания: пациент неоднократно протезировался съемными пластиночными протезами на верхней и нижней челюсти с гнутыми кламмерами, но не пользовался протезами особенно на нижней челюсти, то из-за боли под базисом протеза, то из-за неудобства при жевании.

Объективно при осмотре:

Зубная формула															
О	О	О	О	К	К	О	О	К	О	К	К	О	О	О	О
<b>18</b>	<b>17</b>	<b>16</b>	<b>15</b>	<b>14</b>	<b>13</b>	<b>12</b>	<b>11</b>	<b>21</b>	<b>22</b>	<b>23</b>	<b>24</b>	<b>25</b>	<b>26</b>	<b>27</b>	<b>28</b>
<b>48</b>	<b>47</b>	<b>46</b>	<b>45</b>	<b>44</b>	<b>43</b>	<b>42</b>	<b>41</b>	<b>31</b>	<b>32</b>	<b>33</b>	<b>34</b>	<b>35</b>	<b>36</b>	<b>37</b>	<b>38</b>
О	О	О	К	К	О	О	О	О	О	О	О	О	О	О	О

Открытие рта свободное. 14, 13, 21, 23, 24 зубы покрыты одиночными искусственными штампованными коронками с нитрид титановым напылением. Зубы устойчивы. Атрофия альвеолярного отростка на нижней челюсти неравномерная, резко выраженная в дистальном отделе слева. 45 и 44 зубы покрыты одиночными штампованными коронками. Рентген контроль – зубы под коронками не депульпированы 14, 13, 21, 23, 24, 45, 44.

Пластиночные протезы на верхней челюсти фиксируются удерживающими кламмерами на 14 и 24 зубы. Границы базиса протеза не соответствуют переходной складки протезного ложа верхней челюсти.

Пластиночные протезы на нижней челюсти фиксируются гнутыми кламмерами на 44 и 45 зубы. Базис в области зубов плохо прилегает к опорным зубам, границы базиса укорочены. Зубы устойчивы. Высота нижнего отдела лица в состоянии центральной окклюзии на искусственных зубах уменьшена 4-5мм. Гигиена полости рта неудовлетворительная.

**Вопросы**

1. Поставьте диагноз.
2. Сформулируйте задачи лечения.
3. Составьте план ортопедического лечения.
4. Составьте план терапевтического лечения для предстоящего ортопедического лечения.
5. С помощью какого метода снятия слепка будете добиваться оптимальных границ базиса съемного протеза на верхней и нижней челюсти.

**СИТУАЦИОННАЯ ЗАДАЧА 049****Инструкция: ОЗНАКОМЬТЕСЬ С СИТУАЦИЕЙ И ДАЙТЕ РАЗВЕРНУТЫЕ ОТВЕТЫ НА ВОПРОСЫ****Основная часть**

В клинику ортопедической стоматологии обратилась больная В. 45 лет. Жалобы: на отсутствие зубов в боковых участках на нижней челюсти и затрудненное жевание.

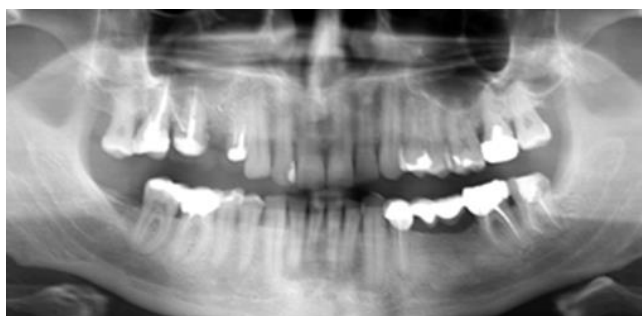Анамнез заболевания: к врачу ортопеду стоматологу не обращалась лет восемь. Последнее удаление зубов было 4 года назад.

Объективно при осмотре:

Зубная формула															
П								П							
18	17	16	15	14	13	12	11	21	22	23	24	25	26	27	28
48	47	46	45	44	43	42	41	31	32	33	34	35	36	37	38
О	П	К								К	+	+	К	П	О

Оставшиеся зубы на верхней и нижней челюстях имеют 1 степень подвижности зубов. Слизистая оболочка бледно-розового цвета. Отмечается истирание фронтальной группы зубов нижней челюсти на 1/3. Высота нижнего отдела лица в состоянии центральной окклюзии – уменьшена 3-4 мм. Отмечаются симптомы пародонтита на верхней и нижней челюсти в области всех зубов.

Ортопантограмма:

**Вопросы**

1. Поставьте диагноз.
2. Сформулируйте задачи ортопедического лечения.
3. Составьте план ортопедического лечения.
4. Составьте план терапевтического лечения для подготовки полости рта к ортопедическому лечению.
5. С помощью какого статического метода можно математически обосновать выбор количества опорных зубов при планировании мостовидного протеза.

**СИТУАЦИОННАЯ ЗАДАЧА 050****Инструкция: ОЗНАКОМЬТЕСЬ С СИТУАЦИЕЙ И ДАЙТЕ РАЗВЕРНУТЫЕ ОТВЕТЫ НА ВОПРОСЫ****Основная часть**

В клинику ортопедической стоматологии обратилась больная В. 48 лет. Жалобы: на отсутствие зубов в боковых участках на нижней челюсти и затрудненное жевание

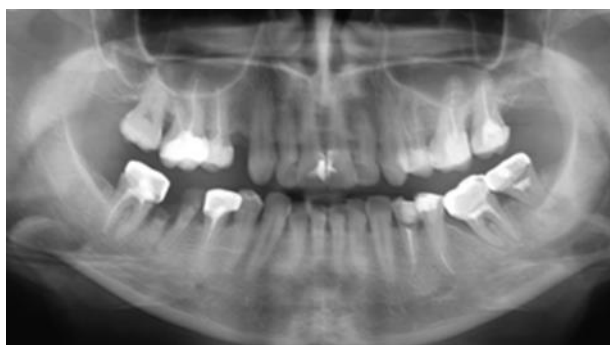Анамнез заболевания: к врачу ортопеду стоматологу не обращалась лет восемь. Последнее удаление зубов 18 и 28 было 4 года назад.

Объективно при осмотре:

Зубная формула																
О	П	П	О					П					П	П	О	
18	17	16	15	14	13	12	11	21	22	23	24	25	26	27	28	
48	47	46	45	44	43	42	41	31	32	33	34	35	36	37	38	
О	К	Р	К									П	П	К	К	О

Оставшиеся зубы на верхней и нижней челюстях имеют 1 степень подвижности зубов. Слизистая оболочка бледно-розового цвета. Отмечается истирание фронтальной группы зубов нижней челюсти на 1/3. Высота нижнего отдела лица в состоянии центральной окклюзии – уменьшена 3-4 мм. Отмечаются симптомы пародонтита на верхней и нижней челюсти в области всех зубов.

Ортопантограмма:

**Вопросы**

1. Поставьте диагноз.
2. Сформулируйте задачи лечения.
3. Составьте план ортопедического лечения.
4. Составьте план терапевтического лечения для подготовки полости рта к ортопедическому лечению.
5. Составьте план хирургической подготовки полости рта к протезированию.

**СИТУАЦИОННАЯ ЗАДАЧА 051****Инструкция: ОЗНАКОМЬТЕСЬ С СИТУАЦИЕЙ И ДАЙТЕ РАЗВЕРНУТЫЕ ОТВЕТЫ НА ВОПРОСЫ****Основная часть**

В клинику ортопедической стоматологии обратилась больная В. 65 лет. Жалобы: на отсутствие зубов в боковых участках на нижней челюсти и затрудненное жевание.

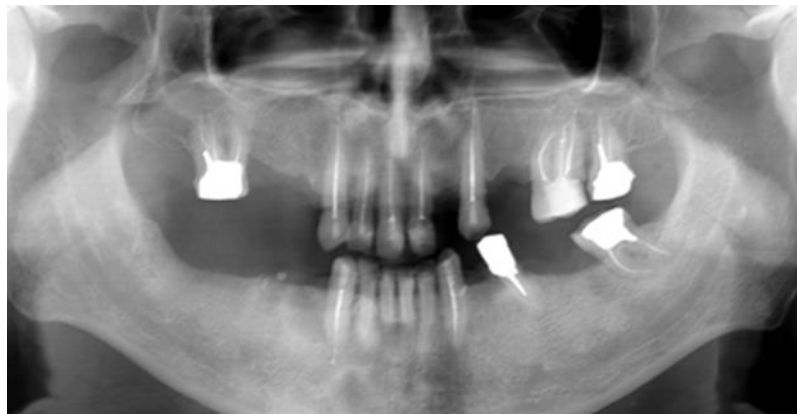
Анамнез заболевания: к врачу ортопеду стоматологу не обращалась лет восемь. Последнее удаление зубов было 3 года назад.

Объективно при осмотре:

Зубная формула															
О	О	П	О	О	П	П	П	П	О	П	О	О	П	П	О
<b>18</b>	<b>17</b>	<b>16</b>	<b>15</b>	<b>14</b>	<b>13</b>	<b>12</b>	<b>11</b>	<b>21</b>	<b>22</b>	<b>23</b>	<b>24</b>	<b>25</b>	<b>26</b>	<b>27</b>	<b>28</b>
<b>48</b>	<b>47</b>	<b>46</b>	<b>45</b>	<b>44</b>	<b>43</b>	<b>42</b>	<b>41</b>	<b>31</b>	<b>32</b>	<b>33</b>	<b>34</b>	<b>35</b>	<b>36</b>	<b>37</b>	<b>38</b>
О	О	О	О	О	П	П	П	П	П	П	О	К	О	П	О

Оставшиеся зубы на верхней челюсти имеют 1-2 степень подвижности зубов. Слизистая оболочка бледно-розового цвета. Отмечается истирание фронтальной группы зубов верхней и нижней челюсти на 1/3. Отмечается подвижность 41.42.31.32 3 степени. Высота нижнего отдела лица в состоянии центральной окклюзии – уменьшена 6-8 мм. Отмечаются симптомы пародонтита на верхней и нижней челюсти в области всех зубов.

Ортопантограмма:

**Вопросы**

1. Поставьте диагноз.
2. Сформулируйте задачи лечения.
3. Составьте план ортопедического лечения.
4. Составьте план хирургической подготовки полости рта к протезированию.
5. Биологические и клинические основы лечения мостовидными протезами. Обоснование выбора количества опорных зубов.

**СИТУАЦИОННАЯ ЗАДАЧА 052****Инструкция: ОЗНАКОМЬТЕСЬ С СИТУАЦИЕЙ И ДАЙТЕ РАЗВЕРНУТЫЕ  
ОТВЕТЫ НА ВОПРОСЫ****Основная часть**

В районную поликлинику обратился больной 50 лет с жалобами на припухлость в поднижнечелюстной области справа, болезненность при глотании, ограничение открывания рта. Из анамнеза: неделю назад заболел 48 зуб, после чего на второй день появилась припухлость в области 48 зуба. Больной занимался самолечением (полоскание растворами антисептиков). Через неделю при появлении вышеуказанных симптомов больной обратился к врачу-стоматологу. Врачом-стоматологом была произведена периостотомия в области нижней челюсти справа, назначена антибактериальная противовоспалительная терапия.

**Вопросы**

1. Поставьте диагноз.
2. Проведите дифференциальную диагностику заболевания.
3. Какую ошибку допустил врач?
4. Ваша тактика лечения больного?
5. Осложнения со стороны каких органов и систем могут развиваться у больного при неправильной тактике лечения?



**СИТУАЦИОННАЯ ЗАДАЧА 053****Инструкция: ОЗНАКОМЬТЕСЬ С СИТУАЦИЕЙ И ДАЙТЕ РАЗВЕРНУТЫЕ ОТВЕТЫ НА ВОПРОСЫ****Основная часть**

Пациент К. 66 лет из ортопедического отделения с диагнозом *частичная вторичная потеря зубов* направлен в стоматологическое хирургическое отделение на консультацию и лечение с применением дентальных имплантатов. В анамнезе: из принесённых заболеваний отмечает ОРВИ, ОРЗ, детские болезни, болезнь Боткина в 15-ти летнем возрасте. Повышенный рвотный рефлекс. Со слов пациента, зубы на верхней челюсти удалялись в течение жизни по поводу хронических воспалительных процессов. Пациенту год назад был изготовлен полный съёмный протез на верхнюю челюсть, но удовлетворительной фиксации протеза достигнуто не было, а так же из-за повышенного рвотного рефлекса пациент пользоваться протезом не может.

Объективно: при внешнем осмотре выявляется западение верхней губы, нарушение дикции при разговоре. При осмотре полости рта слизистая оболочка бледно-розового цвета, увлажнена. Отмечается наличие дефекта и деформации боковых отделов альвеолярного гребня верхней челюсти. Отсутствуют 1.8 -1.1 2.1 - 2.8 зубы. Прикус – не фиксирован.

На рентгенограмме – отмечаются дефекты альвеолярного гребня верхней челюсти в области отсутствующих зубов 1.7-1.5, 2.4-2.8. В области отсутствующих 1.2 1.1 2.1 2.2 зубов дефицита костной ткани не выявлено.

**Вопросы**

1. Какой предварительный диагноз можно поставить пациенту?
2. Каким может быть план обследования и необходимо ли проведение дополнительных исследований?
3. Сформулируйте клинический диагноз и укажите диагностические критерии.
4. Назначьте лечение и обоснуйте его.
5. Оцените объём операционной травмы с целью выбора адекватного метода обезболивания.

**СИТУАЦИОННАЯ ЗАДАЧА 054****Инструкция: ОЗНАКОМЬТЕСЬ С СИТУАЦИЕЙ И ДАЙТЕ РАЗВЕРНУТЫЕ ОТВЕТЫ НА ВОПРОСЫ****Основная часть**

Больной 60 лет обратился в клинику с жалобами на приступообразные боли в левой половине лица, возникающие при прикосновении к левой щеке рукой, полотенцем, одеждой, при пережевывании пищи, продолжающиеся в течение 3-4 секунд. Возникающие боли жгучего характера, распространяются в висок, затылок. Из анамнеза выяснено, что два месяца назад перенёс ОРВИ с высокой температурой, через две недели после начала ОРВИ возник первый приступ боли в левой половине лица продолжительностью 1-2 секунды, затем приступы стали длиться 3-4 секунды. К врачу обратился впервые. Из перенесённых заболеваний указывает на детские инфекции, простудные заболевания. Общее состояние удовлетворительное.

Объективно: лицо несколько асимметрично за счет отека левой половины. Пальпация точек выхода II-й (инфраорбитальное отверстие) и III-й (ментальное отверстие) ветвей тройничного нерва на лицо более болезненна слева. При пальпации щечной области слева начинался приступ боли длительностью 3 секунды. При осмотре полости рта отмечается наличие мягкого налета на зубах верхней и нижней челюстях, сколы металлокерамических коронок 1.4, 1.5, 1.6 зубов на вестибулярных и жевательных поверхностях, при пальпации места сколов имеют острые края.

**Вопросы**

1. Какой предварительный диагноз можно поставить пациенту?
2. Каким может быть план обследования и необходимо ли проведение дополнительных исследований?
3. С какими заболеваниями необходимо проводить дифференциальную диагностику?
4. Сформулируйте клинический диагноз и укажите диагностические критерии.
5. Назначьте лечение и обоснуйте его.

**СИТУАЦИОННАЯ ЗАДАЧА 055****Инструкция: ОЗНАКОМЬТЕСЬ С СИТУАЦИЕЙ И ДАЙТЕ РАЗВЕРНУТЫЕ  
ОТВЕТЫ НА ВОПРОСЫ****Основная часть**

В клинику поступил пациент 24 лет с жалобами на боль в области отсутствующего зуба 4.6. Со слов пациента, было выяснено, что два дня назад было проведено удаление разрушенного 4.6. в течение 1,5 часов с применением бормашины. На следующий день появилась ноющая боль в области удаленного зуба 4.6, к вечеру боль усилилась, пациент принял обезболивающее средство, боль слегка утихала. Ночью боль усилилась, и пациент принял решение обратиться в стоматологическую клинику к врачу стоматологу. Врачом стоматологом-хирургом была проведена антисептическая обработка в области лунки удаленного зуба и назначены обезболивающие препараты. На 5-е сутки после удаления 46 зуба пациент в третий раз обратился к врачу с жалобами на боль в области удаленного 4.6 зуба.

Объективно: конфигурация лица не изменена, кожные покровы без видимой патологии. При пальпации региональные лимфатические узлы безболезненные, мягко-эластической консистенции, не увеличенные, подвижные. Осмотр полости рта: слизистая оболочка губ, щёк без патологических изменений. Зуб 4.6 отсутствует, слизистая оболочка в области лунки гиперемирована, отечна, в лунке визуализируются масса серого цвета, с неприятным запахом, пальпация области лунки болезненна. Зуб 4.7 в цвете изменен, имеет дефект пломбы на щечной и контактной поверхности.

**Вопросы**

1. Какой предварительный диагноз можно поставить пациенту?
2. Каким может быть план обследования и необходимо ли проведение дополнительных исследований?
3. Проведите анализ лечения пациента врачом стоматологом клиники.
4. Сформулируйте клинический диагноз и укажите диагностические критерии.
5. Назначьте лечение и обоснуйте его.

**СИТУАЦИОННАЯ ЗАДАЧА 056****Инструкция: ОЗНАКОМЬТЕСЬ С СИТУАЦИЕЙ И ДАЙТЕ РАЗВЕРНУТЫЕ ОТВЕТЫ НА ВОПРОСЫ****Основная часть**

В клинику на осмотр к врачу-стоматологу пришла мама с ребенком 7 лет по направлению от логопеда. При осмотре полости рта выявлена скученность фронтальных зубов нижней челюсти, большое количество мягкого зубного налета на оральной поверхности всех зубов. Между центральными резцами верхней челюсти (1.1, 2.1) имеется расстояние 3 мм, коронки зубов смещены дистально. Зубы 52, 62 отсутствуют. Наблюдается сужение и укорочение верхних и нижних зубных рядов. Наблюдается низкое прикрепление уздечки верхней губы, при оттягивании верхней губы, уздечка бледнеет. При широком открывании рта ребенок не может дотянуться языком до неба. Уздечка языка при натягивании бледнеет. При осмотре твердых тканей выявлена пигментация эмали в области фиссур зубов 36 и 46, при зондировании дно фиссуры шероховатое, перкуссия отрицательная, реакции на температурные раздражители нет.

На ортопантомограмме выявляются зачатки всех постоянных зубов, кроме 18,28,38,48. Корни верхних центральных резцов конвергируют.

	С	С	О	О	С							
	16	55	54	53	52	11	21	62	63	64	65	26
	46	85	84	83	82	41	31	72	73	74	75	36
	С	С	О	О	С							

**Вопросы**

1. Поставьте полный диагноз.
2. Опишите предварительный план лечения.
3. К каким патологиям может привести такая морфологическая картина строения мягких тканей?
4. Опишите методику коррекции индивидуальной гигиены в раннем детском возрасте.
5. Опишите возможные факторы риска возникновения заболеваний пародонта.

**СИТУАЦИОННАЯ ЗАДАЧА 057****Инструкция: ОЗНАКОМЬТЕСЬ С СИТУАЦИЕЙ И ДАЙТЕ РАЗВЕРНУТЫЕ ОТВЕТЫ НА ВОПРОСЫ****Основная часть**

Пациент 40 лет обратился с жалобами на жжение, сухость слизистой оболочки полости рта, кровоточивость десен при чистке зубов. Заболевание, появившееся 2 года назад, связывает со стрессом. Несколько раз обращался к врачу, после проводимого лечения наступало незначительное улучшение.

В анамнезе жизни: диагноз гипертонической болезнью поставлен 5 лет назад, группа риска высокая, 2 года назад диагностирован сахарный диабет, тип 2, средней степени тяжести. Лечится по поводу заболеваний нерегулярно, диету не соблюдает, АД и глюкозу крови не контролирует.

Объективно: гигиенический индекс по Грину-Вермильону (ОНИ-S) = 2,5. Слизистая оболочка десен обеих челюстей цианотична, отечна, кровоточит при зондировании. В области передней группы зубов верхней и нижней челюсти имеются пародонтальные карманы глубиной 5,5 мм, подвижность 2-3 степени, обильные зубные отложения.

При осмотре зубного ряда: 24, 37 – искусственные стальные штампованные коронки, 35, 44 искусственные золотые штампованные коронки, пломбы из амальгамы в 17, 16.

На ортопантограмме – снижение высоты межальвеолярных перегородок на 2/3 длины корней зубов

АД – 160\100 мм.рт.ст. , глюкоза крови-11,2 ммоль\л

**Вопросы**

1. Оцените гигиеническое состояние полости рта пациента.
2. Перечислите возможные причины возникновения данной симптоматической картины в полости рта.
3. Какие профилактические мероприятия могут быть направлены на предупреждение возникновения данного стоматологического заболевания.
4. Опишите механизм развития описанной картины в полости рта.
5. Перечислите методы вторичной профилактики при данном заболевании.

**СИТУАЦИОННАЯ ЗАДАЧА 058****Инструкция: ОЗНАКОМЬТЕСЬ С СИТУАЦИЕЙ И ДАЙТЕ РАЗВЕРНУТЫЕ ОТВЕТЫ НА ВОПРОСЫ****Основная часть**

Пациент 63 года обратился к врачу-стоматологу с жалобами на сухость во рту, жжение и покалывание в области языка. Подобные ощущения впервые появились несколько месяцев назад. При осмотре слизистая оболочка языка и щек слегка отечна, гиперемирована. Слюна вязкая. Пациент отмечает, что неприятные ощущения могут ослабевать или усиливаться в течение суток.

При осмотре зубных рядов: уровень гигиены полости рта неудовлетворительный, имеется значительное количество мягких зубных отложений на вестибулярной поверхности зубов верхней и нижней челюсти. 2.4 и 3.5 – пломбы из амальгамы. 1.3-2.3 и 3.3.-4.3. – мостовидные протезы, частичные съемные пластиночные протезы на верхней и нижней челюсти.

Врач поставил диагноз контактный аллергический стоматит, назначил антигистаминные препараты и местное применение НПВС (нестероидных противовоспалительных препаратов). Рекомендовал временно не носить съемные протезы. Пациент назначен на повторный осмотр через 5 дней.

При повторном визите: состояние пациента не улучшилось, жалобы сохраняются, слизистая оболочка полости рта отечна, гиперемирована, отмечается гипосаливация.

**Вопросы**

1. Поставьте предварительный диагноз.
2. Какие поправки Вы бы внесли в схему лечения данного пациента?
3. Какие дополнительные данные необходимы для уточнения и постановки диагноза.
4. Составьте предварительный план по профилактике осложнений данного заболевания.
5. Составьте план гигиенических мероприятий для данного пациента.

**СИТУАЦИОННАЯ ЗАДАЧА 059****Инструкция: ОЗНАКОМЬТЕСЬ С СИТУАЦИЕЙ И ДАЙТЕ РАЗВЕРНУТЫЕ  
ОТВЕТЫ НА ВОПРОСЫ****Основная часть**

В отделение терапевтической стоматологии обратился пациент Г. 30 лет с жалобами на наличие линейного дефекта по средней линии нижней губы. Со слов пациента, неприятные ощущения его не беспокоят, но беспокоит эстетическая проблема.

Из анамнеза: болезненный дефект впервые появился около лет назад, когда пациент Г. рассмеялся. Образовавшийся дефект он смазал облепиховым маслом, старался широко не улыбаться, чтобы не вызвать напряжение тканей нижней губы. Полная эпителизация дефекта произошла через 4 дня. Однако с тех пор с частотой 4-5 раз в году дефект возникал на прежнем месте, с каждым разом эпителизация происходила все медленнее, появилось ощущение зуда и жжения, постоянно возникало желание облизывать дефект. Пациент обратился в стоматологическую клинику, где ему были назначены аппликации геля «Камистад». Под действием «Камистад-геля» неприятные ощущения прошли, однако дефект стал возникать все чаще, и полностью красная кайма нижней губы практически никогда приходила в норму.

При осмотре: на нижней губе – линейный дефект ярко-красного цвета, края приподняты, уплотнены. Вертикальный дефект начинается на слизистой оболочке нижней губы, проходит через линию Клейна и красную кайму губы.

Пальпаторно – губа безболезненная, мягкая, определяется незначительное валикообразное уплотнение в области краев дефекта.

**Вопросы**

1. Поставьте диагноз, сформулируйте диагностические критерии.
2. Какие дополнительные методы исследования необходимо провести для подтверждения диагноза и дифференциальной диагностики?
3. Предположите, что могло привести к развитию заболевания.
4. Предложите план лечения, обоснуйте.
5. Укажите возможные исходы заболевания и методы профилактики данного заболевания.

**СИТУАЦИОННАЯ ЗАДАЧА 060****Инструкция: ОЗНАКОМЬТЕСЬ С СИТУАЦИЕЙ И ДАЙТЕ РАЗВЕРНУТЫЕ  
ОТВЕТЫ НА ВОПРОСЫ****Основная часть**

Пациент Н. 55 лет обратился с жалобами на ощущение инородного тела в горле и в области мягкого неба. Ощущение возникает внезапно, и так как пациент не понимает причины этого ощущения, то появляется страх задохнуться, паника. Впервые ощущение возникло около 2-х лет назад. Пациент Н. обратился к отоларингологу, который не выявил никакой патологии. Состояние паники и боязнь задохнуться стали причиной обращения к психиатру, который назначил антидепрессант «Паксил». Прием препарата «Паксил» в течение месяца снял остроту тревожной реакции, но ощущение инородного тела осталось. Психиатр рекомендовал консультацию врача-стоматолога.

Пациент считает себя практически здоровым, курит в течение 10 лет.

При внешнем осмотре никаких особенностей кожных покровов и красной каймы губ не выявлено. Пальпация подчелюстных и подподбородочных лимфатических узлов безболезненная, лимфатические узлы нормального размера, подвижные, эластической консистенции.

Слизистая оболочка рта нормально увлажнена, бледно-розовая, без элементов поражения. При осмотре языка отмечено значительное ороговение и гиперплазия нитевидных сосочков, язык имеет коричневую окраску. При осмотре зева и задней стенки глотки патологических образований не выявлено, миндалины удалены, небные дужки симметричны, язычок подвижен.

При осмотре зубов обнаружено большое количество мягкого зубного налета и зубной камень с преимущественной локализацией в области зубов 44-34 с язычной стороны. Коронка зуба 48 разрушена на 2/3. Отмечается кариес корня с язычной стороны, уходящий под десну. При зондировании отмечается размягченный дентин, зондирование безболезненное, перкуссия слабоположительная. Определяется неприятный запах изо рта.

**Вопросы**

1. Проведите дифференциальную диагностику.
2. Поставьте диагноз.
3. Составьте план лечения.
4. Какие средства гигиены для ухода за полостью рта необходимо назначить пациенту Н. в качестве профилактических мер?
5. Дайте рекомендации пациенту Н.



**СИТУАЦИОННАЯ ЗАДАЧА 061****Инструкция: ОЗНАКОМЬТЕСЬ С СИТУАЦИЕЙ И ДАЙТЕ РАЗВЕРНУТЫЕ ОТВЕТЫ НА ВОПРОСЫ****Основная часть**

Больной обратился с жалобами на резкую боль в полости рта при приеме пищи, повышенное слюноотделение, температуру тела 38°C, головную боль и общую слабость. Жалобы наблюдаются в течение 4-х дней.

При осмотре подподбородочные и поднижнечелюстные л/у увеличены, болезненны, подвижны и не спаяны с окружающими тканями. Кожные покровы бледные, на коже предплечий и тыльной поверхности кистей эритематозно-отечные пятна различных размеров, округлых очертаний. На красной кайме губ эрозивные участки покрыты эрозивными корками. На слизистой оболочке полости рта (губ, щёк, дна полости рта, нёба) разлитая гиперемия, множественные резко-болезненные эрозии, покрытые фибринозным налетом. Симптом Никольского отрицательный. На кончике языка определяется образование округлой формы на тонком основании размером 0,2x0,2x0,4 см, цвета слизистой оболочки, при пальпации безболезненное, подвижное, мягко эластической консистенции.

Со слов пациента 3 года назад прикусил язык, после чего появилось образование. В течение 3 лет не увеличивалось в размере, не беспокоило.

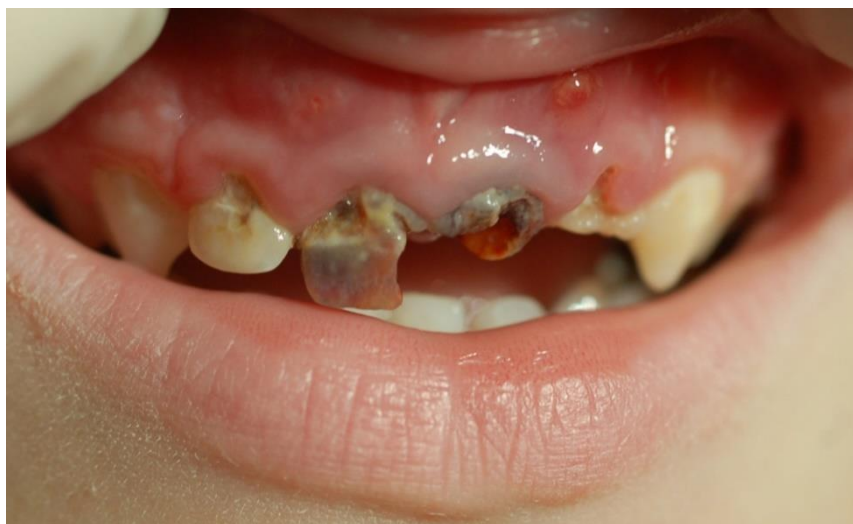**Вопросы**

1. Какой предварительный диагноз можно поставить пациенту?
2. Составьте план обследования и необходимо ли проведение дополнительных исследований?
3. Проведите дифференциальную диагностику.
4. Сформулируйте клинический диагноз и укажите диагностические критерии.
5. Назначьте лечение и обоснуйте его. Какова профилактика данного заболевания?

**СИТУАЦИОННАЯ ЗАДАЧА 062****Инструкция: ОЗНАКОМЬТЕСЬ С СИТУАЦИЕЙ И ДАЙТЕ РАЗВЕРНУТЫЕ ОТВЕТЫ НА ВОПРОСЫ****Основная часть**

В клинику обратились родители с ребенком 4-х лет с жалобами на разрушение центральных резцов. Объективно: зубы 5.1, 6.1 изменены в цвете, сильно разрушены, перкуссия безболезненна, зондирование кариозной полости и полости зуба безболезненно, имеется подвижность 2 степени, переходная складка слегка гиперемирована имеется выбухания грануляционной ткани из свищевых ходов в проекции верхушек корней 5.1, 6.1 зубов

Клиническая картина:

**Вопросы**

1. Поставьте диагноз. Проведите дифференциальную диагностику.
2. Заполните медицинскую карту.
3. Какие дополнительные методы исследования необходимо провести.
4. Составьте план лечения пациента и проведите лечения.
5. Укажите последовательность, сроки, препараты и мероприятия по профилактики кариеса в данной ситуации.

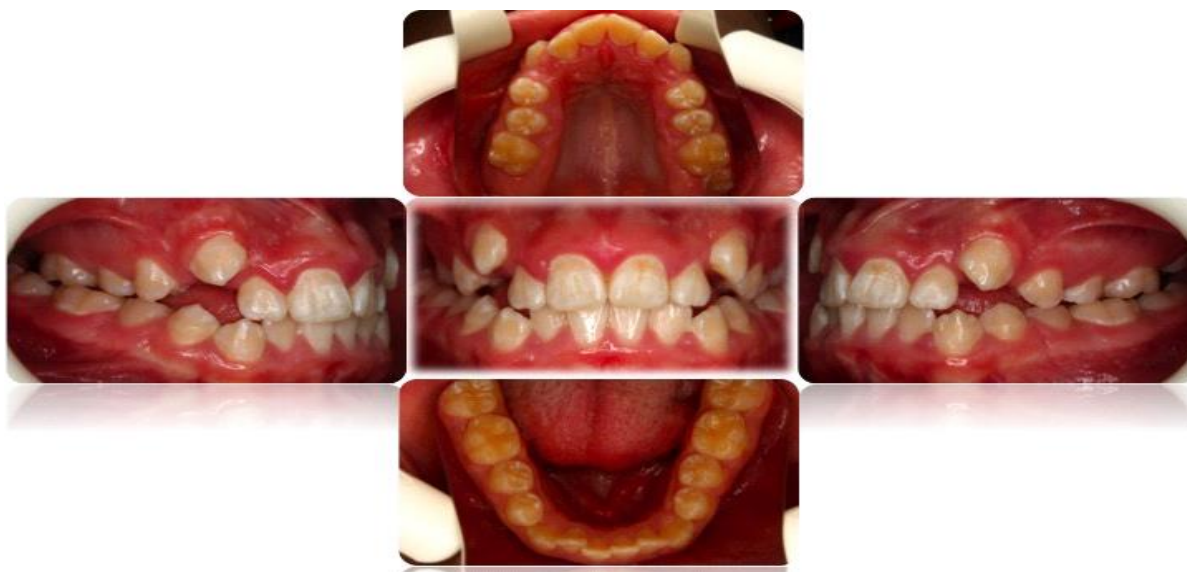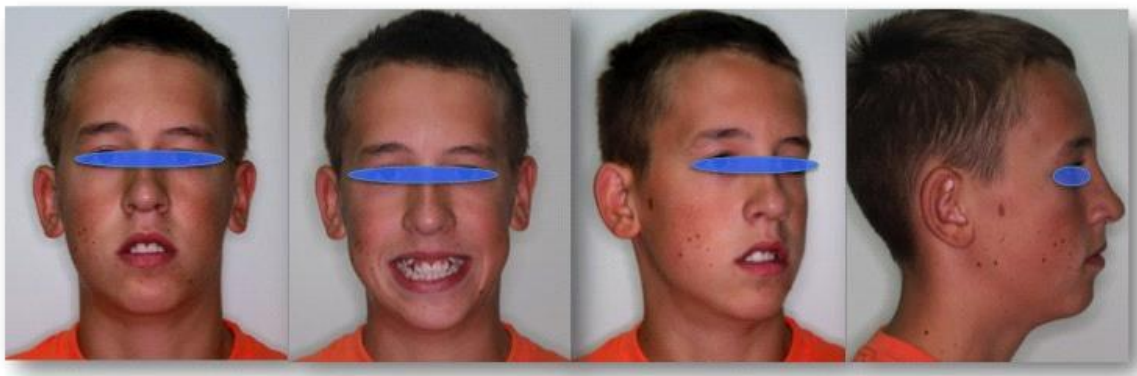**СИТУАЦИОННАЯ ЗАДАЧА 063**

**Инструкция: ОЗНАКОМЬТЕСЬ С СИТУАЦИЕЙ И ДАЙТЕ РАЗВЕРНУТЫЕ ОТВЕТЫ НА ВОПРОСЫ**

**Основная часть**

Пациент М. 15 лет обратился в клинику с жалобами на неправильное положение зубов.

Клиническая картина:

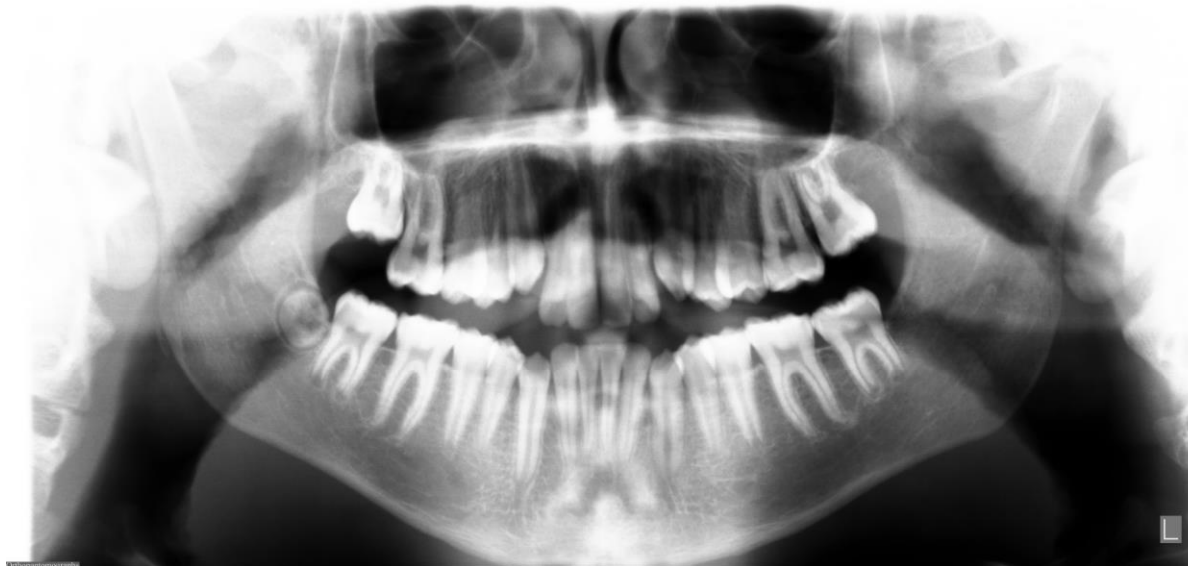


Результаты дополнительных методов исследования:

- Сумма мезиодистальных размеров верхних резцов – 32 мм
- Сумма мезиодистальных размеров нижних резцов – 27мм
- Параметры зубных рядов:
- Ширина зубного ряда в области верхних премоляров – 34 (норма 37,5 мм)
- Ширина зубного ряда в области нижних премоляров – 38
- Ширина зубного ряда в области верхних моляров – 46 (норма 49 мм)
- Ширина зубного ряда в области нижних моляров – 49

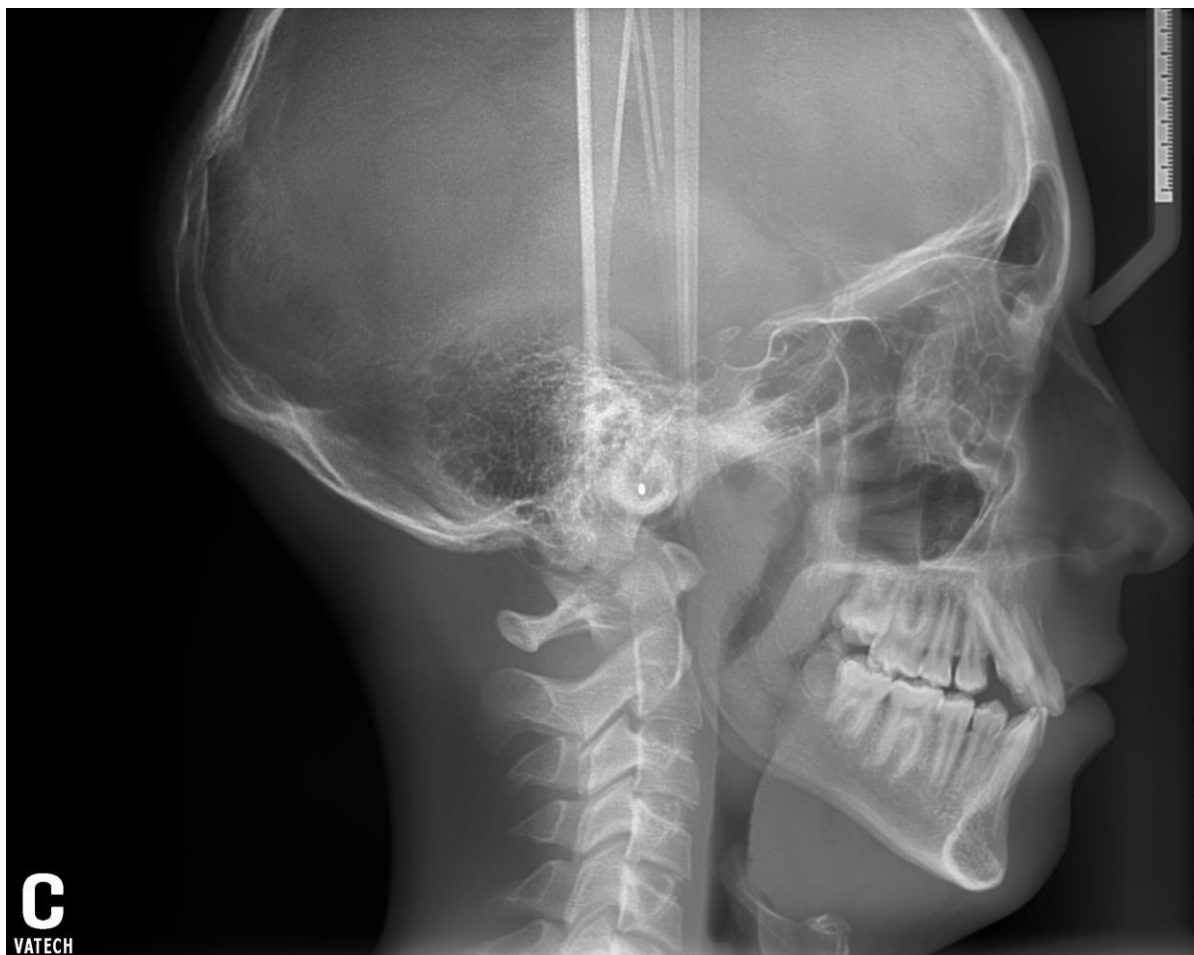
- Длина переднего отрезка верхнего зубного ряда – 18 (норма 18 мм)
- Длина переднего отрезка нижнего зубного ряда – 16

Ортопантомограмма:



Данные расчета телерентгенограммы головы в боковой проекции:

- SNA – 81° (норма 82°±2°)
- SNB - 82°(норма 80°±2°)
- ANB- -1°(норма 2°±2°)
- NSL/MP - 37°(норма 32° ±2°)
- NSL/Spp - 10°(норма 7°±2°)
- Spp/MP – 27°(норма 25°±2°)
- Spp/верхний резец – 120°(норма 115°±2°)
- MP/нижний резец – 90°(норма 90°-95°)
- межрезцовый угол - 120°(норма 125°±2°)



### Вопросы

1. Опишите объективную клиническую картину.
2. Проанализируйте результаты антропометрических методов исследования.
3. Проанализируйте результаты рентгенологических методов исследования.
4. Поставьте развернутый диагноз.
5. Предложите план лечения, профилактические мероприятия, которые могли бы предотвратить возникновение данной ЗЧА или свести ее клинические проявления к минимуму.

**СИТУАЦИОННАЯ ЗАДАЧА 064****Инструкция: ОЗНАКОМЬТЕСЬ С СИТУАЦИЕЙ И ДАЙТЕ РАЗВЕРНУТЫЕ  
ОТВЕТЫ НА ВОПРОСЫ****Основная часть**

Больной А. 38 лет получил удар в левую половину лица, при этом почувствовал сильную боль в нижней челюсти. Отмечал кровотечение изо рта, затруднение открывания рта, появилось ощущение неправильного смыкания зубов и потерю чувствительности в области нижней губы и подбородка. Сознания не терял, тошноты и рвоты не было.

**Вопросы**

1. Каков предположительный диагноз?
2. Проведите дифференциальную диагностику заболевания.
3. Консультации врачей каких специальностей необходимо провести для установки окончательного диагноза?
4. Составьте план лечения больного.
5. С чем связано нарушение чувствительности губы и подбородка?

**СИТУАЦИОННАЯ ЗАДАЧА 065****Инструкция: ОЗНАКОМЬТЕСЬ С СИТУАЦИЕЙ И ДАЙТЕ РАЗВЕРНУТЫЕ ОТВЕТЫ НА ВОПРОСЫ****Основная часть**

В клинику ортопедической стоматологии обратился пациент В. 27 лет.  
Жалобы: на затрудненное пережевывание пищи.

Анамнез заболевания: зубы лечил около 3-ех лет назад. Зуб 4.6 удалили по поводу осложнения кариеса около года назад.

Объективно при осмотре:

Зубная формула															
О П/С П								П/С							
<b>18</b>	<b>17</b>	<b>16</b>	<b>15</b>	<b>14</b>	<b>13</b>	<b>12</b>	<b>11</b>	<b>21</b>	<b>22</b>	<b>23</b>	<b>24</b>	<b>25</b>	<b>26</b>	<b>27</b>	<b>28</b>
<b>48</b>	<b>47</b>	<b>46</b>	<b>45</b>	<b>44</b>	<b>43</b>	<b>42</b>	<b>41</b>	<b>31</b>	<b>32</b>	<b>33</b>	<b>34</b>	<b>35</b>	<b>36</b>	<b>37</b>	<b>38</b>
О								П П/С							

Прикус ортогнатический. Слизистая оболочка полости рта бледно-розового цвета, умерено увлажнена. ИРОПЗ 1.6, 2.6, 3.7 80%, вторичный кариес на зубах 1.6, 2.6, 3.7. Зубы 1.5, 3.5 восстановлены световым композитом.

**Вопросы**

1. Поставьте и сформулируйте диагноз.
2. Сформулируйте задачи ортопедического лечения.
3. Составьте план ортопедического лечения.
4. Составьте план терапевтического лечения.
5. Составьте план хирургического лечения.

## СИТУАЦИОННАЯ ЗАДАЧА 066

### Инструкция: ОЗНАКОМЬТЕСЬ С СИТУАЦИЕЙ И ДАЙТЕ РАЗВЕРНУТЫЕ ОТВЕТЫ НА ВОПРОСЫ

#### Основная часть

Больная М. 68 лет обратилась в стоматологическую клинику. Жалобы: эстетический дефект, затрудненное пережевывание пищи.

Анамнез заболевания: зубы удалялись в течение жизни из-за кариеса и его осложнений, протезами ранее не пользовалась.

Объективно при осмотре:

Зубная формула															
О	О	О	О	О	О	О	О	О	О	О	О	О	О	О	О
<b>18</b>	<b>17</b>	<b>16</b>	<b>15</b>	<b>14</b>	<b>13</b>	<b>12</b>	<b>11</b>	<b>21</b>	<b>22</b>	<b>23</b>	<b>24</b>	<b>25</b>	<b>26</b>	<b>27</b>	<b>28</b>
<b>48</b>	<b>47</b>	<b>46</b>	<b>45</b>	<b>44</b>	<b>43</b>	<b>42</b>	<b>41</b>	<b>31</b>	<b>32</b>	<b>33</b>	<b>34</b>	<b>35</b>	<b>36</b>	<b>37</b>	<b>38</b>
О	О	О	О	О	О	О	О	О	О	О	О	О	О	О	О

При внешнем осмотре отмечается резкое снижение высоты нижнего отдела лица, выраженность носогубных и подбородочной складок, трещины в углах рта, открывание рта свободное, безболезненное. Подчелюстные лимфатические узлы пальпируются, безболезненны, с окружающими тканями не спаяны.

Осмотр верхней челюсти: альвеолярный отросток незначительно и равномерно атрофирован. Скат альвеолярного отростка - пологий; гребень альвеолярного отростка - острый. Позадимоларные бугры сохранены, округлые с обеих сторон. Свод твердого неба выпуклый. Небо плоское. Уздечка верхней губы и щечно-альвеолярные складки прикрепляются близко к вершине альвеолярного отростка.

Осмотр нижней челюсти: альвеолярная часть резко атрофирована, особенно в боковых отделах. Скат - пологий, в переднем отделе отмечается «болтающийся гребень». Позадимоларные бугорки сохранены, подвижны, округлой формы. Внутренние косые линии выражены, острые, покрыты тонкой слизистой оболочкой при ее пальпации отмечается болезненность.

#### Вопросы

1. Поставьте диагноз.
2. Сформулируйте задачи ортопедического лечения
3. Перечислите клинические этапы изготовления съемного пластиночного протеза при полном отсутствии зубов.
4. Расскажите об особенностях получения функционального оттиска при наличии подвижной слизистой оболочки.
5. Перечислите фазы адаптации к съемным протезам?



**СИТУАЦИОННАЯ ЗАДАЧА 067****Инструкция: ОЗНАКОМЬТЕСЬ С СИТУАЦИЕЙ И ДАЙТЕ РАЗВЕРНУТЫЕ ОТВЕТЫ НА ВОПРОСЫ****Основная часть**

В клинику ортопедической стоматологии обратился больной А., 32 года, с жалобами на разрушение коронковой части зубов 2.4, 2.5, затрудненное пережевывание пищи.

Анамнез заболевания: зубы 2.4, 2.5 ранее были неоднократно лечены по поводу кариеса. Около трех лет назад произошло выпадение пломбы в зубе 2.4 и скол стенки зуба 2.5.

Объективно при осмотре:

Зубная формула															
О											С	С		О	
<b>18</b>	<b>17</b>	<b>16</b>	<b>15</b>	<b>14</b>	<b>13</b>	<b>12</b>	<b>11</b>	<b>21</b>	<b>22</b>	<b>23</b>	<b>24</b>	<b>25</b>	<b>26</b>	<b>27</b>	<b>28</b>
<b>48</b>	<b>47</b>	<b>46</b>	<b>45</b>	<b>44</b>	<b>43</b>	<b>42</b>	<b>41</b>	<b>31</b>	<b>32</b>	<b>33</b>	<b>34</b>	<b>35</b>	<b>36</b>	<b>37</b>	<b>38</b>
О															О

Зубы 2.4, 2.5 разрушены ниже уровня десны на 2 мм, ИРОПЗ -70%. На прицельном R-снимке каналы зубов 2.4, 2.5 запломбированы рентгеноконтрастным материалом до физиологической верхушки зуба. Зуб 35 выдвинут в сторону дефекта и при смыкании имеется контакт с зубами 2.4 и 2.5.

**Вопросы**

1. Поставьте диагноз.
2. Какие методы диагностики деформаций зубных рядов Вы знаете.
3. Составьте план терапевтического лечения.
4. Составьте план ортопедического лечения.
5. Какие клинические формы вертикального перемещения зубов при утрате антагонистов Вы знаете.

**СИТУАЦИОННАЯ ЗАДАЧА 068****Инструкция: ОЗНАКОМЬТЕСЬ С СИТУАЦИЕЙ И ДАЙТЕ РАЗВЕРНУТЫЕ ОТВЕТЫ НА ВОПРОСЫ****Основная часть**

В клинику ортопедической стоматологии обратился больной В. 46 лет. Жалобы: на затрудненное пережевывание пищи в связи с отсутствием зубов 3.5, 3.6.

Анамнез заболевания: отсутствующие зубы 3.5, 3.6 были удалены вследствие кариеса и его осложнений в течение последних 10 лет. Имеющаяся коронка на зубе 1.6 изготовлена 3 года назад.

Объективно при осмотре:

Зубная формула															
К								С							
<b>18</b>	<b>17</b>	<b>16</b>	<b>15</b>	<b>14</b>	<b>13</b>	<b>12</b>	<b>11</b>	<b>21</b>	<b>22</b>	<b>23</b>	<b>24</b>	<b>25</b>	<b>26</b>	<b>27</b>	<b>28</b>
<b>48</b>	<b>47</b>	<b>46</b>	<b>45</b>	<b>44</b>	<b>43</b>	<b>42</b>	<b>41</b>	<b>31</b>	<b>32</b>	<b>33</b>	<b>34</b>	<b>35</b>	<b>36</b>	<b>37</b>	<b>38</b>
												О	О	С	О

В полости рта на зубе 1.6 имеется искусственная коронка, отвечающая ортопедическим требованиям.

Зубы 2.5, 2.6 выдвинуты в сторону дефекта, а зубы 3.4, 3.7 наклонены в сторону дефекта. Кариес дентина 2.5, 3.7, 4.3, 4.7.

Прикус ортогнатический.

**Вопросы**

1. Поставьте диагноз.
2. Сформулируйте задачи ортопедического лечения.
3. Составьте план ортопедического лечения.
4. Назовите причину возникновения деформации зубных рядов.
5. К каким группам относятся данные деформации.

**СИТУАЦИОННАЯ ЗАДАЧА 069****Инструкция: ОЗНАКОМЬТЕСЬ С СИТУАЦИЕЙ И ДАЙТЕ РАЗВЕРНУТЫЕ ОТВЕТЫ НА ВОПРОСЫ****Основная часть**

В клинику ортопедической стоматологии обратился пациент А. 29 лет.  
Жалобы: на затрудненное пережевывание пищи.

Анамнез заболевания: зубы лечил около 2-ух лет назад. Зуб 3.6 удалили по поводу осложнения кариеса около года назад.

Объективно при осмотре:

Зубная формула															
П/С								П П/С							
<b>18</b>	<b>17</b>	<b>16</b>	<b>15</b>	<b>14</b>	<b>13</b>	<b>12</b>	<b>11</b>	<b>21</b>	<b>22</b>	<b>23</b>	<b>24</b>	<b>25</b>	<b>26</b>	<b>27</b>	<b>28</b>
<b>48</b>	<b>47</b>	<b>46</b>	<b>45</b>	<b>44</b>	<b>43</b>	<b>42</b>	<b>41</b>	<b>31</b>	<b>32</b>	<b>33</b>	<b>34</b>	<b>35</b>	<b>36</b>	<b>37</b>	<b>38</b>
П/С				П				О							

Прикус ортогнатический.

Слизистая оболочка полости рта бледно-розового цвета, умерено увлажнена.

1.6, 2.6, 4.7 ИРОПЗ 70-80%, вторичный кариес.

Зубы 2.5, 4.5 восстановлены световым композитом.

На прицельной рентгенографии: 1.6, 2.6, 4.7 - определяется неполная obturация, следы пломбировочного материала в корневых каналах, без видимых изменений в периапикальных тканях.

**Вопросы**

1. Поставьте и сформулируйте диагноз.
2. Сформулируйте задачи ортопедического лечения.
3. Составьте план ортопедического лечения.
4. Составьте план терапевтического лечения.
5. Составьте план хирургического лечения.

**СИТУАЦИОННАЯ ЗАДАЧА 070****Инструкция: ОЗНАКОМЬТЕСЬ С СИТУАЦИЕЙ И ДАЙТЕ РАЗВЕРНУТЫЕ ОТВЕТЫ НА ВОПРОСЫ****Основная часть**

В клинику ортопедической стоматологии обратился пациент Д. 25 лет. Жалобы: на затрудненное пережевывание пищи.

Анамнез заболевания: зубы лечил около 4-ех лет назад. Зуб 2.6 удалили по поводу осложнения кариеса около года назад.

Объективно при осмотре:

Зубная формула																															
П/С								П								П								О							
<b>18</b>	<b>17</b>	<b>16</b>	<b>15</b>	<b>14</b>	<b>13</b>	<b>12</b>	<b>11</b>	<b>21</b>	<b>22</b>	<b>23</b>	<b>24</b>	<b>25</b>	<b>26</b>	<b>27</b>	<b>28</b>	<b>31</b>	<b>32</b>	<b>33</b>	<b>34</b>	<b>35</b>	<b>36</b>	<b>37</b>	<b>38</b>								
П/С				П												П/С															

Прикус ортогнатический.

Слизистая оболочка полости рта бледно-розового цвета, умерено увлажнена.

1.6, 2.6, 4.7 ИРОПЗ 70-80%, вторичный кариес.

Зубы 2.5, 4.5 восстановлены световым композитом.

На прицельной рентгенографии: 1.6, 2.6, 4.7 - определяется неполная obturация, следы пломбировочного материала в корневых каналах, без видимых изменений в периапикальных тканях.

**Вопросы**

1. Поставьте и сформулируйте диагноз.
2. Сформулируйте задачи ортопедического лечения.
3. Составьте план ортопедического лечения.
4. Составьте план терапевтического лечения.
5. Составьте план хирургического лечения.

**СИТУАЦИОННАЯ ЗАДАЧА 071****Инструкция: ОЗНАКОМЬТЕСЬ С СИТУАЦИЕЙ И ДАЙТЕ РАЗВЕРНУТЫЕ ОТВЕТЫ НА ВОПРОСЫ****Основная часть**

В клинику ортопедической стоматологии обратился больной М. 25 лет.  
Жалобы: на болезненность и кровоточивость десны в области зубов 36, 37.

Анамнез заболевания: зубы 36, 37, 15, 24 лечены по поводу кариеса.

Объективно при осмотре:

Зубная формула															
П								П							
<b>18</b>	<b>17</b>	<b>16</b>	<b>15</b>	<b>14</b>	<b>13</b>	<b>12</b>	<b>11</b>	<b>21</b>	<b>22</b>	<b>23</b>	<b>24</b>	<b>25</b>	<b>26</b>	<b>27</b>	<b>28</b>
<b>48</b>	<b>47</b>	<b>46</b>	<b>45</b>	<b>44</b>	<b>43</b>	<b>42</b>	<b>41</b>	<b>31</b>	<b>32</b>	<b>33</b>	<b>34</b>	<b>35</b>	<b>36</b>	<b>37</b>	<b>38</b>
													П	П	

Зубы 36, 37 ИРОПЗ – 0,5.

Слизистая оболочка маргинальной части десны в области зубов 36, 37. гиперемирована, отечна, легко кровоточит.

По рентгенологическим данным выявлена равномерная костная атрофия в области зубов 36, 37 на 1/4 длины корней.

**Вопросы**

1. Поставьте диагноз.
2. Сформулируйте задачи ортопедического лечения.
3. Предложите один из возможных планов лечения.
4. Составьте план терапевтического лечения.
5. Перечислите, каким образом выверяются артикуляционные (окклюзионные) контакты.

**СИТУАЦИОННАЯ ЗАДАЧА 072****Инструкция: ОЗНАКОМЬТЕСЬ С СИТУАЦИЕЙ И ДАЙТЕ РАЗВЕРНУТЫЕ ОТВЕТЫ НА ВОПРОСЫ****Основная часть**

В клинику ортопедической стоматологии обратилась пациентка Ж. 26 лет.  
Жалобы: на изменение цвета фронтальной группы зубов верхней челюсти.

Анамнез заболевания: зубы 11, 22 лечены по поводу осложнений кариеса.

Объективно при осмотре:

Зубная формула															
		П				П П		П П		П					
<b>18</b>	<b>17</b>	<b>16</b>	<b>15</b>	<b>14</b>	<b>13</b>	<b>12</b>	<b>11</b>	<b>21</b>	<b>22</b>	<b>23</b>	<b>24</b>	<b>25</b>	<b>26</b>	<b>27</b>	<b>28</b>
<b>48</b>	<b>47</b>	<b>46</b>	<b>45</b>	<b>44</b>	<b>43</b>	<b>42</b>	<b>41</b>	<b>31</b>	<b>32</b>	<b>33</b>	<b>34</b>	<b>35</b>	<b>36</b>	<b>37</b>	<b>38</b>
														П	

1.2, 2.1 – ранее лечены по поводу кариеса, пломбы занимают значительную часть вестибулярной поверхности. Цвет пломб не соответствует тканям зубов.

По рентгенологическим данным – 11, 22 – каналы корней зубов плотно obturated пломбирочным материалом на всем протяжении, без видимых изменений в периапикальных тканях.

Слизистая оболочка бледно розовая умеренно увлажнена. Определяются твердые и мягкие отложения в области передних зубов на нижней челюсти.

**Вопросы**

1. Поставьте диагноз.
2. Сформулируйте задачи ортопедического лечения.
3. Предложите один из возможных планов лечения.
4. Составьте план терапевтического лечения.
5. Перечислите, каким образом выверяются артикуляционные контакты.

### СИТУАЦИОННАЯ ЗАДАЧА 073

#### Инструкция: ОЗНАКОМЬТЕСЬ С СИТУАЦИЕЙ И ДАЙТЕ РАЗВЕРНУТЫЕ ОТВЕТЫ НА ВОПРОСЫ

##### Основная часть

В клинику ортопедической стоматологии обратилась больная Н. 25 лет. Жалобы: на эстетический дефект и кровоточивость в области зубов 1.1, 1.2. Дискомфорт жевания на левой стороне челюсти.

Анамнез заболевания: у зубов 1.1 и 1.2 пломбы изменились в цвете примерно год назад, кровоточивость появилось сразу после лечения зубов. Зуб 3.5 удалили 6 месяцев назад вследствие кариеса и его осложнений.

Объективно при осмотре:

Зубная формула															
П								П							
18	17	16	15	14	13	12	11	21	22	23	24	25	26	27	28
48	47	46	45	44	43	42	41	31	32	33	34	35	36	37	38
О															

Зуб 1.1 восстановлен световым композитом по III классу по Блэку, вторичный кариес, прилегание пломбы неудовлетворительное, ИРОПЗ- 0.65. Зуб 1.2 восстановлен световым композитом по IV классу по Блэку, вторичный кариес, прилегание пломбы неудовлетворительное, отмечается нависающий край пломбы в придесневой области, ИРОПЗ-0.70.

Десневой сосочек в области зубов 1.1 и 1.2 отечный, определяется кровоточивость при зондировании в пришеечной области. Пломбы изготовлены единым блоком, при этом отмечается отсутствие места для десневого сосочка.

Гигиена полости рта удовлетворительная. Рентгенологический контроль зубов 1.1 и 1.2 выявил, что ранее проводилось эндодонтическое лечение, корневые каналы запломбированы до апикального отверстия, разряжение в области верхушечных отверстий отсутствует.

В области отсутствующего зуба 3.5 деформаций не наблюдается. Зубы 3.4 и 3.6 интактные.

##### Вопросы

1. Поставьте диагноз.
2. Сформулируйте задачи ортопедического лечения.
3. Составьте план ортопедического лечения.
4. Составьте план имплантологического лечения.
5. На какую глубину с точки зрения биомеханики должен погружаться штифт культевой вкладки для обеспечения оптимальных условий функционирования протеза.

**СИТУАЦИОННАЯ ЗАДАЧА 074****Инструкция: ОЗНАКОМЬТЕСЬ С СИТУАЦИЕЙ И ДАЙТЕ РАЗВЕРНУТЫЕ ОТВЕТЫ НА ВОПРОСЫ****Основная часть**

В клинику ортопедической стоматологии обратилась Больная Я. 37 лет. Жалобы: на эстетический дефект и кровоточивость в области зубов 3.4. Дискомфорт жевания на правой стороне челюсти.

Анамнез заболевания: у зуба 3.4 целостность пломбы нарушена. Слизистая оболочка в области зуба гипертрофированна. Зуб 4.6 удалили 6 месяцев назад вследствие кариеса и его осложнений.

Объективно при осмотре:

Зубная формула															
О													О		
<b>18</b>	<b>17</b>	<b>16</b>	<b>15</b>	<b>14</b>	<b>13</b>	<b>12</b>	<b>11</b>	<b>21</b>	<b>22</b>	<b>23</b>	<b>24</b>	<b>25</b>	<b>26</b>	<b>27</b>	<b>28</b>
<b>48</b>	<b>47</b>	<b>46</b>	<b>45</b>	<b>44</b>	<b>43</b>	<b>42</b>	<b>41</b>	<b>31</b>	<b>32</b>	<b>33</b>	<b>34</b>	<b>35</b>	<b>36</b>	<b>37</b>	<b>38</b>
О	О	О									П				О

Зуб 3.4 восстановлен световым композитом по III классу по Блэку, вторичный кариес, прилегание пломбы неудовлетворительное, ИРОПЗ- 0.65.

Десна в области зуба 3.4 отечна, определяется кровоточивость при зондировании в пришеечной области. Пломбы изготовлены единым блоком с нависающими краями.

Гигиена полости рта удовлетворительная. Рентгенологический контроль зуба 3.4 выявил, что ранее проводилось эндодонтическое лечение, корневой канал запломбирован до апикального отверстия, разряжение в области верхушечного отверстия отсутствует. В области отсутствующих зубов 4.6, 4.7 деформации не выявлено. Зуб 4.5 интактный.

**Вопросы**

1. Поставьте диагноз.
2. Сформулируйте задачи ортопедического лечения.
3. Составьте план ортопедического лечения.
4. Составьте план имплантологического лечения.
5. На какую глубину с точки зрения биомеханики должен погружаться штифт культевой вкладки со штифтом для обеспечения оптимальных условий функционирования протеза.



**СИТУАЦИОННАЯ ЗАДАЧА 075****Инструкция: ОЗНАКОМЬТЕСЬ С СИТУАЦИЕЙ И ДАЙТЕ РАЗВЕРНУТЫЕ ОТВЕТЫ НА ВОПРОСЫ****Основная часть**

В клинику ортопедической стоматологии обратилась пациентка С. 48 лет. Жалобы: на отсутствие зубов в боковых отделах нижней челюсти и затрудненное пережевывание пищи.

Общие заболевания: сахарный диабет в анамнезе.

Анамнез заболевания: к врачу стоматологу не обращалась 3 года. Последнее удаление зубов 18 и 28 было 4 года назад.

Объективно при осмотре:

Зубная формула															
О	П							П							О
18	17	16	15	14	13	12	11	21	22	23	24	25	26	27	28
48	47	46	45	44	43	42	41	31	32	33	34	35	36	37	38
R	О	О	П	П								П	О	О	О

Слизистая оболочка розового цвета. Высота нижнего отдела лица не снижена.

3.5 - ИРОПЗ 40 - 50 %, зуб ранее эндодонтически лечен по поводу острого пульпита, выявлено неплотное прилегание пломбировочного материала к тканям зуба, откол части пломбы.

4.4 – ИРОПЗ - 70 %.

4.8 – коронковая часть зуба разрушена, ткани корня размягчены. Корень зуба 4.8 располагается вне зубной дуги.

На прицельной рентгенограмме зуба 3.5, 4.5, изменений в периапикальных тканях не определяется. 4.5, 3.5. - наблюдается полная obturация корневых каналов пломбировочным материалом на всем протяжении, 4.4 – неполная obturация, прослеживаются следы пломбировочного материала.

**Вопросы**

1. Поставьте диагноз.
2. Сформулируйте задачи лечения.
3. Составьте план ортопедического лечения.
4. Составьте план терапевтического лечения для подготовки полости рта к ортопедическому лечению.
5. Составьте план хирургической подготовки полости рта к протезированию.

**СИТУАЦИОННАЯ ЗАДАЧА 076****Инструкция: ОЗНАКОМЬТЕСЬ С СИТУАЦИЕЙ И ДАЙТЕ РАЗВЕРНУТЫЕ ОТВЕТЫ НА ВОПРОСЫ****Основная часть**

В клинику ортопедической стоматологии обратился пациент В. 42 лет. Жалобы: на эстетический дефект зубных рядов.

Общие заболевания: остеопороз в анамнезе.

Анамнез заболевания: зуб на верхней челюсти справа (1.6) удалили в результате осложнений кариеса. К стоматологу-терапевту не обращался примерно два года.

Объективно при осмотре:

Зубная формула															
<i>П/С О П/С</i>								<i>П</i>							
18	17	16	15	14	13	12	11	21	22	23	24	25	26	27	28
48	47	46	45	44	43	42	41	31	32	33	34	35	36	37	38
<i>П</i>								<i>П</i>							

Коронковые части зубов 1.7, 1.5 восстановлены композитным материалом, нарушено краевое прилегание пломб, вторичный кариес, анатомическая форма зубов нарушена.

Конфигурация лица не изменена, высота нижнего отдела лица не снижена. Лимфатические узлы при пальпации не увеличены, безболезненны. Открывание рта свободное.

Прикус ортогнатический.

Слизистая оболочка полости рта бледно-розового цвета, умеренно увлажнена, без видимых патологических изменений.

Данные рентгеновских, лабораторных исследований: 1.7, 1.5 – неполная obturация, следы пломбировочного материала на всем протяжении корневых каналов.

**Вопросы**

1. Поставьте диагноз.
2. Сформулируйте задачи ортопедического лечения.
3. Составьте план ортопедического лечения.
4. Составьте план терапевтического лечения.
5. Показания к изготовлению штифтовых культевых вкладок.

## СИТУАЦИОННАЯ ЗАДАЧА 077

## Инструкция: ОЗНАКОМЬТЕСЬ С СИТУАЦИЕЙ И ДАЙТЕ РАЗВЕРНУТЫЕ ОТВЕТЫ НА ВОПРОСЫ

**Основная часть**

В клинику ортопедической стоматологии обратился пациент Д. 43 лет. Жалобы: на застревание пищи в зубах верхней и нижней челюсти слева.

Общие заболевания: остеопороз и сахарный диабет в анамнезе.

Анамнез заболевания: зубы удаляли в результате осложнений кариеса. К стоматологу-терапевту не обращался несколько лет.

Объективно при осмотре:

Зубная формула															
<i>П</i>								<i>П О П</i>							
18	17	16	15	14	13	12	11	21	22	23	24	25	26	27	28
48	47	46	45	44	43	42	41	31	32	33	34	35	36	37	38
<i>П</i>								<i>П О П</i>							

Коронковые части зубов 2.5, 2.7, 3.5, 3.7 восстановлены композитным материалом, выявлены сколы и нарушение краевого прилегания пломб, анатомическая форма зубов нарушена. 2.5, 2.7, 3.5, 3.7 - ИРОПЗ 70 – 80%.

Конфигурация лица не изменена, высота нижнего отдела лица не снижена. Лимфатические узлы при пальпации не увеличены, безболезненны. Открывание рта свободное.

Прикус ортогнатический.

Слизистая оболочка полости рта бледно-розового цвета, умеренно увлажнена, без видимых патологических изменений.

Данные рентгеновских, лабораторных исследований: 2.7, 3.5 – определяется плотная равномерная obturation на всем протяжении корневых каналов зубов; 2.5, 3.7 – следы пломбирочного материала на всем протяжении корневых каналов.

**Вопросы**

1. Поставьте диагноз.
2. Сформулируйте задачи ортопедического лечения.
3. Составьте план ортопедического лечения.
4. Составьте план терапевтического лечения.
5. Показания к изготовлению штифтовых культевых вкладок.

**СИТУАЦИОННАЯ ЗАДАЧА 078****Инструкция: ОЗНАКОМЬТЕСЬ С СИТУАЦИЕЙ И ДАЙТЕ РАЗВЕРНУТЫЕ ОТВЕТЫ НА ВОПРОСЫ****Основная часть**

В клинику ортопедической стоматологии обратился больной Н. 45 лет. Жалобы: на затрудненное пережевывание пищи, эстетический дефект

Анамнез заболевания: полгода назад коронки 1.4, 1.7 зубов разрушились.

Объективно при осмотре:

Зубная формула															
О	R	П		R		П			П/С		С	О	С	О	
18	17	16	15	14	13	12	11	21	22	23	24	25	26	27	28
48	47	46	45	44	43	42	41	31	32	33	34	35	36	37	38
О	П	О	О	О	П	П	П/С				К	О	О	С	О

Коронка 1.4, 1.7 зубов разрушена (ИРОПЗ = 0,6), твердые ткани размягчены, при пробной препаровке по удалению размягченных твердых тканей индекс ИРОПЗ снизился до 0,7. Подвижности корней не отмечается. Каналы корня зуба 1.4 запломбированы до верхушки. Небный канал корня зуба 1.7 запломбирован на 4/5 от длины канала. Зуб 3.4 покрыт искусственной коронкой. Прилегание коронки к зубу плотное, без разгерметизации. При зондировании зубы 2.3, 2.5, 2.7, 3.7, 4.1 имеют множественные композитные реставрации с кариозными полостями.

**Вопросы**

1. Поставьте и сформулируйте диагноз.
2. Составьте план ортопедического лечения.
3. Сформулируйте задачи пародонтологического лечения.
4. Составьте план хирургического лечения для подготовки полости рта к ортопедическому лечению.
5. Составьте план терапевтического лечения.

**СИТУАЦИОННАЯ ЗАДАЧА 079****Инструкция: ОЗНАКОМЬТЕСЬ С СИТУАЦИЕЙ И ДАЙТЕ РАЗВЕРНУТЫЕ ОТВЕТЫ НА ВОПРОСЫ****Основная часть**

В клинику ортопедической стоматологии обратился больной К. 60 лет. Жалобы: на затрудненное пережевывание пищи, эстетический дефект.

Анамнез заболевания: 2 недели назад коронка 2.3,1.5 зубов разрушилась. 5 лет назад проведено ортопедическое лечение с изготовлением съемного частичного пластиночного протеза.

Объективно при осмотре:

Зубная формула															
О	О	О	R	О	О	О	О	О	О	R	О	О	О	О	О
<b>18</b>	<b>17</b>	<b>16</b>	<b>15</b>	<b>14</b>	<b>13</b>	<b>12</b>	<b>11</b>	<b>21</b>	<b>22</b>	<b>23</b>	<b>24</b>	<b>25</b>	<b>26</b>	<b>27</b>	<b>28</b>
<b>48</b>	<b>47</b>	<b>46</b>	<b>45</b>	<b>44</b>	<b>43</b>	<b>42</b>	<b>41</b>	<b>31</b>	<b>32</b>	<b>33</b>	<b>34</b>	<b>35</b>	<b>36</b>	<b>37</b>	<b>38</b>
О	П		П/С		П	П				П/С	К	К	К		О

Коронка 2.3,1.5 зубов полностью разрушена (ИРОПЗ = 1,0), твердые ткани размягчены. Отмечается подвижность 3-й степени корней зубов 2.3, 1.5. Зубы 3.4-3.6 покрыты искусственными коронками. Прилегание коронок к зубу плотное, без разгерметизации. При зондировании зубы 3.3, 4.5 имеют множественные композитные реставрации с кариозными полостями. Съемный частичный протез на верхнюю челюсть изготовлен неудовлетворительно с укороченными границами по отношению к протезному ложу.

**Вопросы**

1. Поставьте и сформулируйте диагноз.
2. Составьте план ортопедического лечения.
3. Сформулируйте задачи пародонтологического лечения.
4. Перечислите необходимые хирургические мероприятия для подготовки полости рта к ортопедическому лечению.
5. Составьте план терапевтического лечения.

## СИТУАЦИОННАЯ ЗАДАЧА 080

### Инструкция: ОЗНАКОМЬТЕСЬ С СИТУАЦИЕЙ И ДАЙТЕ РАЗВЕРНУТЫЕ ОТВЕТЫ НА ВОПРОСЫ

#### Основная часть

В клинику ортопедической стоматологии обратилась пациентка В. 78 лет. Жалобы: на затрудненное пережевывание пищи в связи с частичным отсутствием зубов, трещину в съемном протезе на верхней челюсти, плохую фиксацию съемных протезов.

Анамнез заболевания: съемные пластиночные протезы были изготовлены 3 года назад на обеих челюстях. Пользовалась редко из-за неудобства при жевании, протезы плохо фиксировались. На съемном пластиночном протезе верхней челюсти образовалась трещина.

Объективно при осмотре:

Зубная формула															
О	О	О	О	О	К	О	О	О	О	К	О	О	О	О	О
18	17	16	15	14	13	12	11	21	22	23	24	25	26	27	28
48	47	46	45	44	43	42	41	31	32	33	34	35	36	37	38
О	О	О	О	К	К	К	Ф	Ф	К	К	О	О	О	О	О

Открытие рта свободное. Зубы: 1.3, 2.3, покрыты одиночными штампованными коронками, искусственные коронки имеют дефект по режущему краю.

На нижней челюсти штампованно-паяный мостовидный протез с нитрид титановым напылением с опорами на зубы 4.3, 3.3, искусственные коронки имеют дефект по режущему краю.

На рентгенограмме: 1.3, 2.3, 4.4, 4.3, 4.2 без видимых изменений в периапикальных тканях, 3.2, 3.3 – разрежение костной ткани в области верхушек корней с нечеткими границами размером от 2 до 3,5 мм.

Пластиночные протезы на верхней челюсти фиксируются гнутыми кламмерами на 13 и 23 зубы, трещина в базисе протеза в области зуба 23. Границы базиса протеза не соответствуют переходной складки протезного ложа верхней челюсти, укорочены по линии «А».

Пластиночные протезы на нижней челюсти фиксируются гнутыми кламмерами на 44 и 33 зубы. Базис не плотно прилегает к опорным зубам, границы базиса укорочены. Разница между покоем и центральной окклюзией на искусственных зубах 5-6 мм. Гигиена полости рта неудовлетворительная.

После снятия мостовидного протеза с опорами на зубы 4.4, 4.3, 4.2, 3.2, 3.3 определяется подвижность зубов 4.4, 4.3, 4.2 – 1 степени, атрофия костной ткани на 1/3; 3.2, 3.3 – 2 степени, атрофия костной ткани более 1/2.

Слизистая оболочка в области нижних зубов гиперемирована, слегка отечна, отмечаются зубные отложения в области зубов нижней челюсти.

### **Вопросы**

1. Поставьте диагноз.
2. Сформулируйте задачи лечения.
3. Составьте план ортопедического лечения.
4. Составьте план хирургического лечения.
5. Составьте план терапевтического лечения.
6. Каково значение проб Гербста, когда они применяются?

## СИТУАЦИОННАЯ ЗАДАЧА 081

### Инструкция: ОЗНАКОМЬТЕСЬ С СИТУАЦИЕЙ И ДАЙТЕ РАЗВЕРНУТЫЕ ОТВЕТЫ НА ВОПРОСЫ

#### Основная часть

В клинику ортопедической стоматологии обратился больной М. 62 лет. Жалобы: на отсутствие зубов в боковых участках обеих челюстей, затрудненное пережевывание пищи.

Анамнез заболевания: последнее ортопедическое лечение проводилось 10 лет назад.

Объективно при осмотре:

Зубная формула															
О	П	О	О	П	К	О	П	П	R		П	П	О	R	О
18	17	16	15	14	13	12	11	21	22	23	24	25	26	27	28
48	47	46	45	44	43	42	41	31	32	33	34	35	36	37	38
О	R	О	О	К							П	П	О	О	О

Слизистая оболочка бледно-розового цвета. В области фронтальных зубов нижней и верхней челюсти слизистая оболочка слегка гиперемирована, отечна, имеются зубные отложения, отмечается атрофия костной ткани на 1/3, в области зубов 3.1, 4.1 на 2/3. Зубы 3.1,4.1 - подвижны.

Высота нижнего отдела лица: разница между положением центральной окклюзии и физиологическим покоем составляет 4-5 мм.

Коронки на зубах 1.3, 4.4 штампованные, покрыты нитрид титановым напылением, дефектны. Корни зубов 2.2, 2.7, 4.7 разрушены, находятся ниже уровня десны.

2.2 – на прицельной рентгенограмме отмечается отломок инструмента в канале, в области верхушки корня разрежение костной ткани с четкими границами, 2 мм в диаметре; на R-грамме 2.7, 4.7 отмечается разрежение костной ткани по бифуркации корней.

#### Вопросы

1. Поставьте диагноз.
2. Сформулируйте задачи лечения.
3. Составьте план ортопедического лечения.
4. Составьте план терапевтического лечения для подготовки полости рта к ортопедическому лечению.
5. Составьте план хирургической подготовки полости рта к протезированию.



## СИТУАЦИОННАЯ ЗАДАЧА 082

### Инструкция: ОЗНАКОМЬТЕСЬ С СИТУАЦИЕЙ И ДАЙТЕ РАЗВЕРНУТЫЕ ОТВЕТЫ НА ВОПРОСЫ

#### Основная часть

В клинику ортопедической стоматологии обратился пациент Р. 26 лет. Жалобы: затрудненное пережевывание пищи, эстетику передних зубов верхней челюсти, подвижность передних зубов на верхней челюсти

Анамнез заболевания: две недели назад пациент, катаясь на мотоцикле без шлема, совершил аварию. Во время аварии, падая с транспортного средства, сильно ударился об асфальт. В результате – перелом правой лучевой кости, сотрясение мозга, отлом коронковой части двух передних зубов на верхней челюсти.

Объективно при осмотре:

Зубная формула															
П								R							
18	17	16	15	14	13	12	11	21	22	23	24	25	26	27	28
48	47	46	45	44	43	42	41	31	32	33	34	35	36	37	38
П								<div style="display: flex; justify-content: space-around;"> <span>П</span> <span>П</span> </div>							

Конфигурация лица не изменена, регионарные лимфатические узлы не пальпируются и безболезненны. Пальпация ВНЧС безболезненная, лицо симметрично. Открывание полости рта свободное. Снижение высоты нижнего отдела лица не отмечается. Носогубные и подбородочные складки не выражены.

Слизистая оболочка десен, неба, щек и альвеолярных отростков бледно-розового цвета, умеренно увлажнена. В области зубов 1.1, 2.1 – гиперемирована, отечна.

Прикус ортогнатический.

Обследование полости рта: на верхней челюсти - отсутствуют коронковые части зубов 2.1;1.1. Корни данных зубов закрыты частично слизистой оболочкой. Сколы в пределах эмали зубов 1.2, 2.2 Незначительная подвижность зубов 1.2, 2.2 (первая степень). В незначительном объеме наблюдаются твердые зубные отложения на зубах обеих челюстей. На зубах 1.6, 2.6, 3.6, 4.6 имеются композитные пломбы.

На Rg наблюдается прослеживаются корни зубов 2.1,1.1 на уровне и ниже альвеолярной кости

#### Вопросы

1. Поставьте диагноз.
2. Сформулируйте задачи лечения.
3. Составьте план ортопедического лечения, учитывая пожелания пациента о максимальной эстетике предполагаемых конструкций.
4. Составьте альтернативный план ортопедического лечения.
5. Какие манипуляции необходимы в качестве подготовительного этапа к протезированию.
6. Назовите преимущества детальной имплантации в данном случае.

### СИТУАЦИОННАЯ ЗАДАЧА 083

#### Инструкция: ОЗНАКОМЬТЕСЬ С СИТУАЦИЕЙ И ДАЙТЕ РАЗВЕРНУТЫЕ ОТВЕТЫ НА ВОПРОСЫ

##### Основная часть

В клинику ортопедической стоматологии обратилась пациентка К. 46 лет. Жалобы: затрудненное пережевывание пищи, эстетику нижних передних зубов.

Анамнез заболевания: отмечает отсутствие боковых зубов на нижней челюсти около 5 лет. В это же время были изготовлены металлокерамические коронки на верхнюю челюсть, бюгельный протез на верхнюю челюсть и спустя месяц после удаления съемный пластиночный протез с гнутыми кламмерами на нижнюю челюсть. Съемный протез сломался при жевании около трех лет назад. За починкой и изготовлением нового протеза не обращалась.

За последние два года отмечает уменьшение размера передних нижних зубов.

Объективно при осмотре:

Зубная формула															
О	О	О	О	К	К	К	О	К	К	К	К	О	О	О	О
<b>18</b>	<b>17</b>	<b>16</b>	<b>15</b>	<b>14</b>	<b>13</b>	<b>12</b>	<b>11</b>	<b>21</b>	<b>22</b>	<b>23</b>	<b>24</b>	<b>25</b>	<b>26</b>	<b>27</b>	<b>28</b>
<b>48</b>	<b>47</b>	<b>46</b>	<b>45</b>	<b>44</b>	<b>43</b>	<b>42</b>	<b>41</b>	<b>31</b>	<b>32</b>	<b>33</b>	<b>34</b>	<b>35</b>	<b>36</b>	<b>37</b>	<b>38</b>
R	О	О	О	П							П	О	О	О	О

Конфигурация лица изменена - отмечается снижение высоты нижнего отдела лица на 3 мм. Носогубные и подбородочные складки выражены, регионарные лимфатические узлы не пальпируются и безболезненны. Пальпация ВНЧС безболезненная, лицо симметрично. Открывание полости рта свободное.

Слизистая оболочка десен, неба, щек и альвеолярных отростков бледно-розового цвета, умеренно увлажнена.

Прикус ортогнатический.

Обследование полости рта:

На верхней челюсти фиксирован металлокерамический мостовидный протез с опорами: 1.4, 1.3, 1.2, 2.1, 2.2, 2.3, 2.4, боковые зубы замещены бюгельным протезом с кламмерной системой фиксации. На зубах 3.1, 3.2, 3.3, 3.4, 4.1, 4.2, 4.3, 4.4 имеются фасетки стирания в пределах эмали и дентина. В незначительном объеме наблюдаются твердые зубные отложения на зубах нижней челюсти. На зубах 3.4, 4.4 имеются композитные пломбы. Каналы зубов 3.4, 4.4, запломбированы на половину длины корневого канала. Остаточный корень зуба 4.8.

На Rg наблюдается равномерная убыль костной ткани альвеолярной части верхней и нижней челюстей на  $\frac{1}{4}$  длины корней, Зубы 1.4,1.3,1.2,2.1,2.2,2.3,2.4 эндодонтически пролечены, на всем протяжении корневых каналов зубов прослеживается однородный плотный материал. Изменений в периапикальных тканях зубов 1.4,1.3,1.2,2.1,2.2,2.3,2.4 нет.

### **Вопросы**

1. Поставьте диагноз.
2. Сформулируйте задачи лечения.
3. Составьте план ортопедического лечения, учитывая пожелания пациентки о максимальной эстетике предполагаемых конструкций.
4. Составьте альтернативный план ортопедического лечения.
5. Какие манипуляции необходимы в качестве подготовительного этапа к протезированию.
6. Назовите возможные причины повышенной стертости нижних зубов.

**СИТУАЦИОННАЯ ЗАДАЧА 084****Инструкция: ОЗНАКОМЬТЕСЬ С СИТУАЦИЕЙ И ДАЙТЕ РАЗВЕРНУТЫЕ ОТВЕТЫ НА ВОПРОСЫ****Основная часть**

Пациент А., 32 лет, обратился в стоматологическую клинику. Жалобы: эстетический дефект, на откол коронки 3.2 зуба.

Анамнез заболевания: откол зуба 3.2 произошел накануне вечером во время приема пищи.

Объективно при осмотре:

Зубная формула															
О	П	П	П										П	О	
<b>18</b>	<b>17</b>	<b>16</b>	<b>15</b>	<b>14</b>	<b>13</b>	<b>12</b>	<b>11</b>	<b>21</b>	<b>22</b>	<b>23</b>	<b>24</b>	<b>25</b>	<b>26</b>	<b>27</b>	<b>28</b>
<b>48</b>	<b>47</b>	<b>46</b>	<b>45</b>	<b>44</b>	<b>43</b>	<b>42</b>	<b>41</b>	<b>31</b>	<b>32</b>	<b>33</b>	<b>34</b>	<b>35</b>	<b>36</b>	<b>37</b>	<b>38</b>
О		П							Р				П	П	О

При обследовании обнаружено отсутствие коронки 3.2 зуба, оставшаяся часть ее выступает над уровнем десневого края до 3 мм.

На прицельной рентгенограмме выявлено: корневой канал запломбирован равномерно на всем протяжении до верхушки, периапикальных изменений не визуализируется.

**Вопросы**

1. Определите возможность изготовления культевой штифтовой вкладки в 3.2 зубе.
2. Опишите требования, которые предъявляют к корню при изготовлении культевых штифтовых вкладок.
3. Перечислите возможные методы восстановления 3.2 зуба.
4. Назовите материалы, применяемые при изготовлении культевой штифтовой вкладки.
5. Перечислите клинико-лабораторные этапы восстановления 3.2 зуба культевой штифтовой вкладкой непрямым методом.

**СИТУАЦИОННАЯ ЗАДАЧА 085****Инструкция: ОЗНАКОМЬТЕСЬ С СИТУАЦИЕЙ И ДАЙТЕ РАЗВЕРНУТЫЕ ОТВЕТЫ НА ВОПРОСЫ****Основная часть**

Больная К. 72 лет обратилась в стоматологическую клинику. Жалобы: на эстетический дефект, затрудненное пережевывание пищи.

Анамнез заболевания: зубы удалялись в течение жизни из-за кариеса и его осложнений, зубными протезами ранее не пользовалась.

Объективно при осмотре:

Зубная формула															
О	О	О	R	R	О	О	О	R	О	О	О	О	О	О	О
<b>18</b>	<b>17</b>	<b>16</b>	<b>15</b>	<b>14</b>	<b>13</b>	<b>12</b>	<b>11</b>	<b>21</b>	<b>22</b>	<b>23</b>	<b>24</b>	<b>25</b>	<b>26</b>	<b>27</b>	<b>28</b>
<b>48</b>	<b>47</b>	<b>46</b>	<b>45</b>	<b>44</b>	<b>43</b>	<b>42</b>	<b>41</b>	<b>31</b>	<b>32</b>	<b>33</b>	<b>34</b>	<b>35</b>	<b>36</b>	<b>37</b>	<b>38</b>
О	О	О	О	О	О	О	О	О	О	О	О	О	О	О	О

При внешнем осмотре отмечается снижение высоты нижнего отдела лица, выраженность носогубных и подбородочной складок, трещины в углах рта, открывание рта свободное, безболезненное. Подчелюстные лимфатические узлы пальпируются, безболезненны, с окружающими тканями не спаяны.

Осмотр верхней челюсти: альвеолярный отросток значительно и неравномерно атрофирован. Скат альвеолярного отростка - пологий; гребень альвеолярного отростка - острый. Имеются корни зубов 1.5, 1.4, 2.1. Позадимоларные бугры сохранены, округлые с обеих сторон. Свод твердого неба выпуклый. Небо плоское. Уздечка верхней губы и щечно-альвеолярные складки прикрепляются близко к вершине альвеолярного отростка.

На прицельных рентгенограммах: 1.5, 1.4, 2.1. – определяются изменения в периапикальных тканях, разрежение костной ткани от 2 мм до 4 мм; неполная obturация корневых каналов пломбировочным материалом.

Осмотр нижней челюсти: альвеолярная часть резко атрофирована, особенно в боковых отделах. Скат – пологий, в переднем отделе отмечается «болтающийся гребень». Позадимоларные бугорки сохранены, подвижны, округлой формы. Внутренние косые линии выражены, острые, покрыты тонкой слизистой оболочкой, при ее пальпации отмечается болезненность.

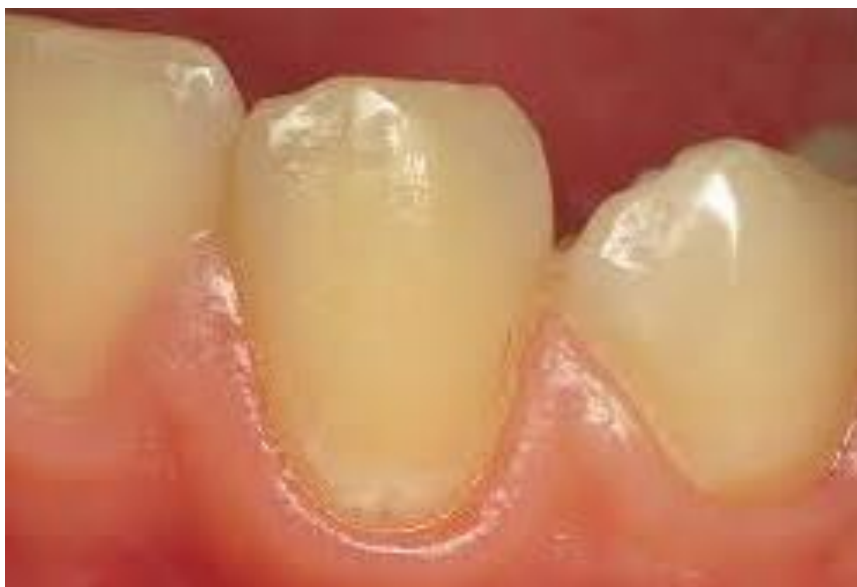**Вопросы**

1. Поставьте диагноз.
2. Сформулируйте задачи ортопедического лечения.
3. Составьте план лечения.
4. Расскажите об особенности получения функционального оттиска при наличии чрезмерно подвижной слизистой оболочки.
5. Перечислите фазы адаптации к съемным протезам.

**СИТУАЦИОННАЯ ЗАДАЧА 086****Инструкция: ОЗНАКОМЬТЕСЬ С СИТУАЦИЕЙ И ДАЙТЕ РАЗВЕРНУТЫЕ ОТВЕТЫ НА ВОПРОСЫ****Основная часть**

Пациентка Д. 22 лет обратилась с целью профилактического осмотра. Жалоб не предъявляет.

Объективно: зуб 33 - на вестибулярной поверхности в пришеечной области определяется ограниченное белое матовое пятно. Реакция на температурные раздражители незначительная, быстро проходит. Потери эпителиального прикрепления нет, мягкий налет в пришеечной области всех зубов.

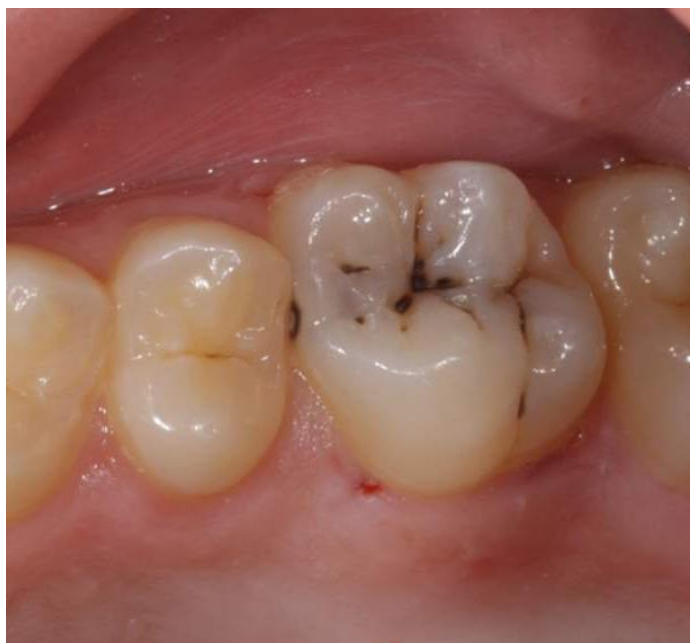**Вопросы**

1. Поставьте диагноз.
2. Укажите необходимые дополнительные методы обследования.
3. Проведите дифференциальную диагностику.
4. Составьте план лечения.
5. Меры профилактики, рекомендованные в указанном случае.

**СИТУАЦИОННАЯ ЗАДАЧА 087****Инструкция: ОЗНАКОМЬТЕСЬ С СИТУАЦИЕЙ И ДАЙТЕ РАЗВЕРНУТЫЕ ОТВЕТЫ НА ВОПРОСЫ****Основная часть**

Пациентка П. 23 года обратилась с жалобой на попадание пищи между зубами нижней челюсти справа, периодически возникающую кратковременную боль при приеме холодной и сладкой воды и пищи. Впервые ощущение возникли около 2-х месяцев назад.

Объективно: зуб 26 - на окклюзионной и медиальной контактной поверхностях кариозная полость средней глубины, выполненная размягченным и пигментированным дентином. Зондирование болезненное по стенкам кариозной полости. Перкуссия зуба безболезненная. Реакция на холод кратковременная.

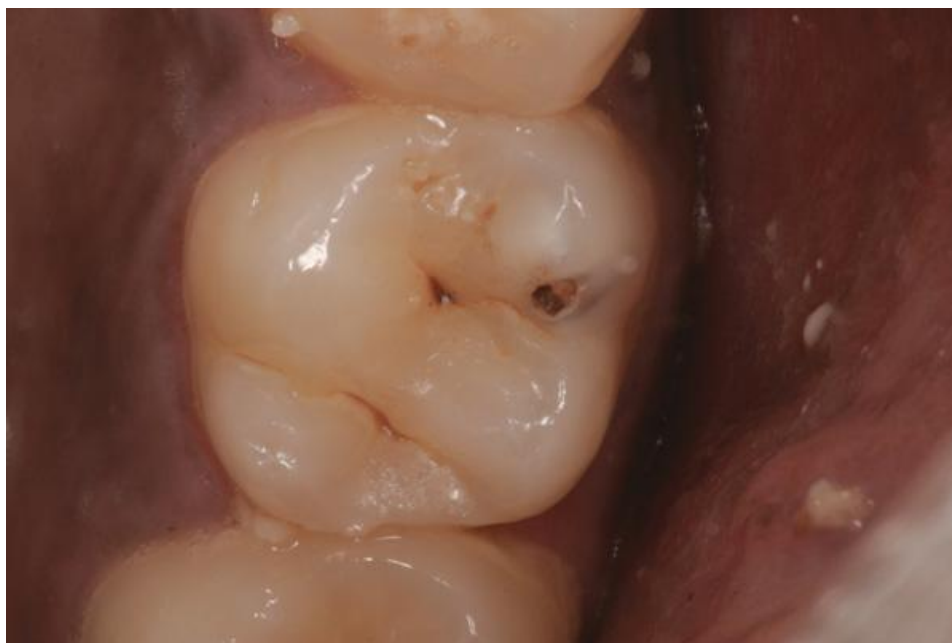**Вопросы**

1. Поставьте диагноз.
2. Укажите необходимые дополнительные методы обследования.
3. Проведите дифференциальную диагностику.
4. Составьте план лечения.
5. Перечислите возможные ошибки при пломбировании кариозной полости зуба 26.

**СИТУАЦИОННАЯ ЗАДАЧА 088****Инструкция: ОЗНАКОМЬТЕСЬ С СИТУАЦИЕЙ И ДАЙТЕ РАЗВЕРНУТЫЕ ОТВЕТЫ НА ВОПРОСЫ****Основная часть**

Пациент Ф. 29 лет обратился с целью профилактического осмотра, жалоб не предъявляет. Из анамнеза: к стоматологу обратился впервые за последние 4 года.

Объективно: зуб 36 - на окклюзионной поверхности на дистальном щечном бугре кариозная полость средней глубины, выполненная пигментированным и размягченным дентином. Зондирование болезненное по стенкам кариозной полости. Перкуссия зуба безболезненная. Реакция на холод кратковременная. Слизистая оболочка полости рта бледно-розового цвета, элементов поражения не выявлено.

**Вопросы**

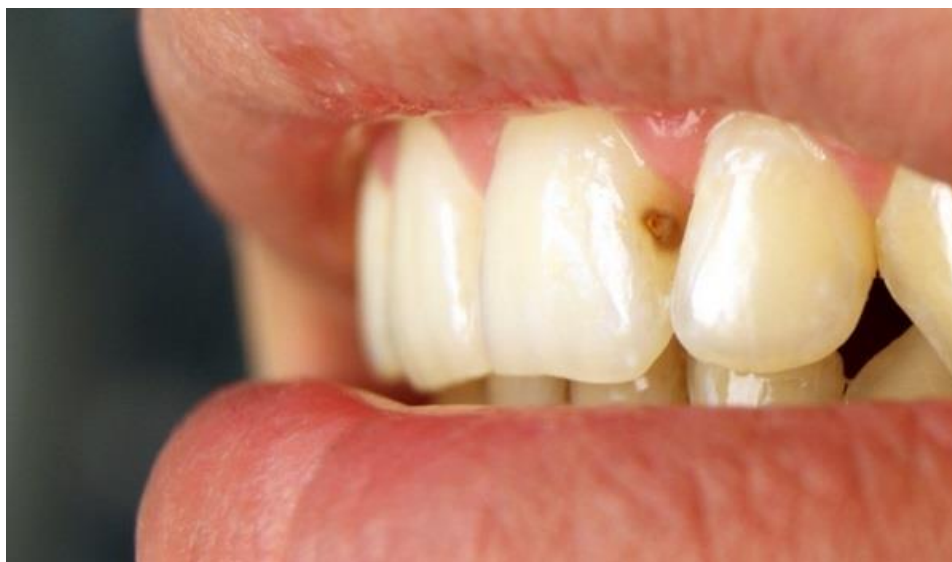1. Поставьте диагноз.
2. Укажите необходимые дополнительные методы обследования.
3. Проведите дифференциальную диагностику.
4. Составьте план лечения.
5. Охарактеризуйте класс данной кариозной полости в соответствии с классификацией Блэка.



**СИТУАЦИОННАЯ ЗАДАЧА 089****Инструкция: ОЗНАКОМЬТЕСЬ С СИТУАЦИЕЙ И ДАЙТЕ РАЗВЕРНУТЫЕ ОТВЕТЫ НА ВОПРОСЫ****Основная часть**

Пациентка Ч. 28 лет обратилась с жалобами на эстетический дефект в области фронтальных зубов. В анамнезе ортодонтическое лечение с использованием несъемного аппарата.

Объективно: зуб 21 - на дистальной контактной поверхности кариозная полость средней глубины, выполненная пигментированным и размягченным дентином. Зондирование болезненное по стенкам кариозной полости. Перкуссия зуба безболезненная. Реакция на холод кратковременная.

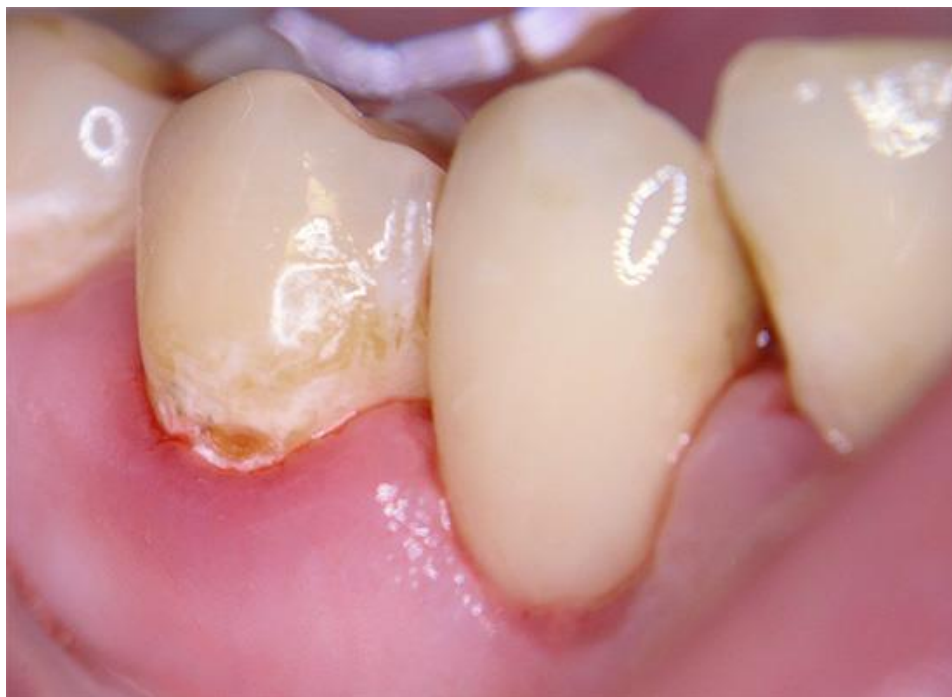**Вопросы**

1. Поставьте диагноз.
2. Укажите необходимые дополнительные методы обследования.
3. Проведите дифференциальную диагностику.
4. Составьте план лечения.
5. Укажите последовательность этапов пломбирования данной полости.

**СИТУАЦИОННАЯ ЗАДАЧА 090****Инструкция: ОЗНАКОМЬТЕСЬ С СИТУАЦИЕЙ И ДАЙТЕ РАЗВЕРНУТЫЕ ОТВЕТЫ НА ВОПРОСЫ****Основная часть**

Пациент З. 37 лет обратился с жалобами на боль при приеме холодной воды в области зуба 44. Со слов пациента, практически здоров, к стоматологу обращается один раз в год.

Объективно: зуб 4.4 – на вестибулярной поверхности в пришеечной области определяется очаг деминерализации эмали и кариозная полость средней глубины, выполненная пигментированным и размягченным дентином. Зондирование болезненное по стенкам кариозной полости. Перкуссия зуба безболезненная. Реакция на холод кратковременная.

**Вопросы**

1. Поставьте диагноз.
2. Дополнительные методы обследования.
3. Проведите дифференциальную диагностику.
4. Составьте план лечения.
5. Охарактеризуйте класс данной кариозной полости в соответствии с классификацией Блэка.

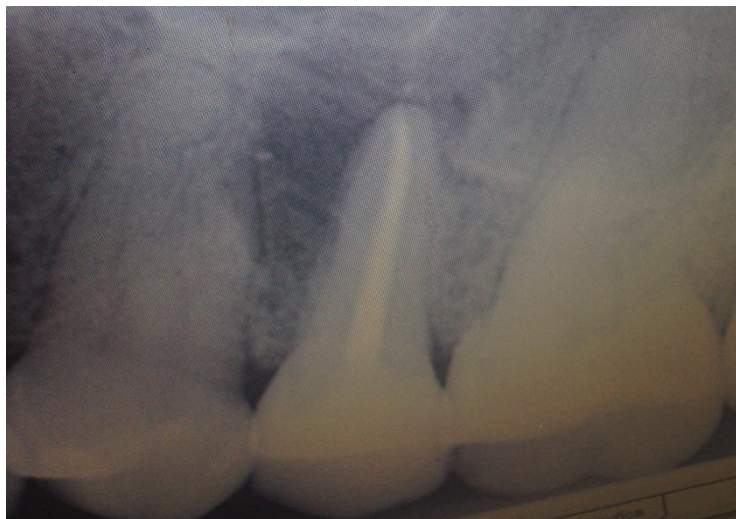
**СИТУАЦИОННАЯ ЗАДАЧА 091****Инструкция: ОЗНАКОМЬТЕСЬ С СИТУАЦИЕЙ И ДАЙТЕ РАЗВЕРНУТЫЕ ОТВЕТЫ НА ВОПРОСЫ****Основная часть**

Пациент М. 26 лет обратился с жалобами на неприятные ощущения при накусывании на зуб 2.5. Болезненность в области десны.

Из анамнеза: зуб ранее лечен эндодонтически 5 лет назад.

Объективно: зуб 2.5 – на жевательной и контактных поверхностях пломба. Перкуссия болезненна. Слизистая оболочка в проекции верхушки корня зуба 2.5. отечна, гиперемирована, болезненна при пальпации.

На внутриротовой контактной рентгенограмме у верхушки корня зуба 2.5 выявлен очаг деструкции костной ткани с четкими контурами, размером 8x10мм. Корневые каналы запломбированы плотно, равномерно, до верхушки.

**Вопросы**

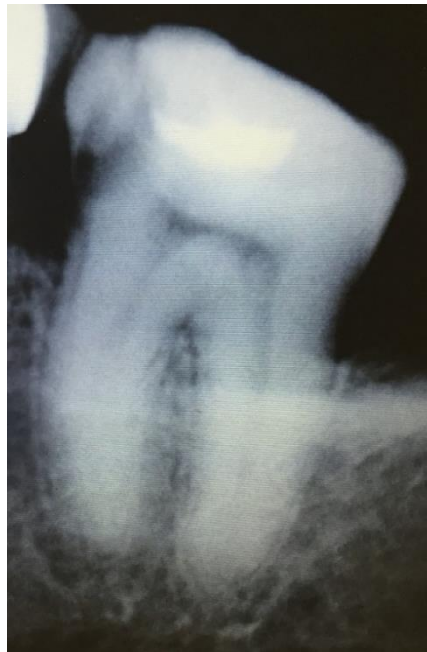1. Поставьте диагноз.
2. Показания к консервативному (терапевтическому) методу лечения.
3. Назовите основные этапы эндодонтического лечения.
4. Назовите пломбировочные материалы для временного пломбирования корневых каналов.
5. Укажите показания к проведению и методы хирургического лечения в данной ситуации.

**СИТУАЦИОННАЯ ЗАДАЧА 092****Инструкция: ОЗНАКОМЬТЕСЬ С СИТУАЦИЕЙ И ДАЙТЕ РАЗВЕРНУТЫЕ ОТВЕТЫ НА ВОПРОСЫ****Основная часть**

Пациентка К. 35 лет обратилась в клинику с жалобами на ноющие боли в области нижней челюсти слева, усиливающиеся к вечеру. Данные жалобы появились 3 дня назад.

Объективно: зуб 3.7 – на жевательной поверхности пломба с нарушением краевого прилегания, на медиальной контактной поверхности кариозная полость, заполненная остатками пищи и размягченным дентином. Зондирование кариозной полости болезненно в одной точке, перкуссия слегка болезненна. Холодовая проба – положительная, со следовой реакцией.

На представленной внутриротовой контактной рентгенограмме зуба 3.7 определяется на жевательной поверхности пломбировочный материал, на медиальной поверхности кариозная полость прилежит к полости зуба, в периапикальных тканях изменения отсутствуют.

**Вопросы**

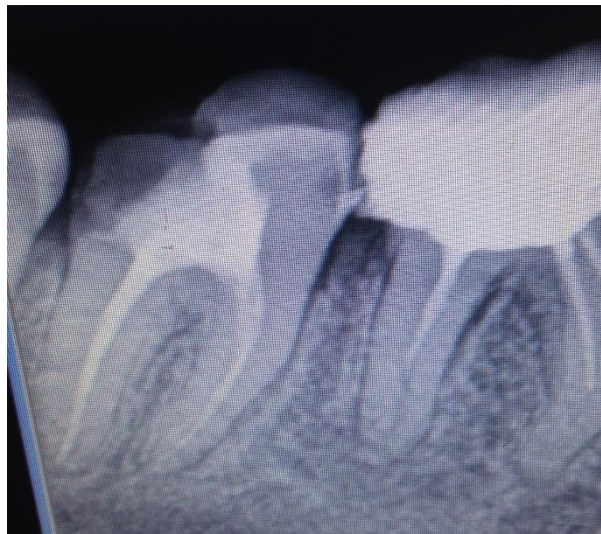1. Поставьте диагноз.
2. Укажите дополнительные методы исследования при данной патологии.
3. Перечислите методы лечения, возможные в данной клинической ситуации.
4. Назовите препараты для ирригации корневых каналов при эндодонтическом лечении.
5. Назовите основные этапы эндодонтического лечения.

**СИТУАЦИОННАЯ ЗАДАЧА 093****Инструкция: ОЗНАКОМЬТЕСЬ С СИТУАЦИЕЙ И ДАЙТЕ РАЗВЕРНУТЫЕ ОТВЕТЫ НА ВОПРОСЫ****Основная часть**

Пациент К. 37 лет обратился в клинику с жалобами на разрушение моляров нижней челюсти справа.

Объективно: зубы 4.6, 4.7 – коронковые части значительно разрушены, восстановлены пломбами с нарушением краевого прилегания, на дистальной поверхности зуба 4.7 определяется кариозная полость. Зондирование и перкуссия безболезненны.

На внутриротовой контактной рентгенограмме зуб 4.7 – корневые каналы запломбированы на всем протяжении равномерно, плотно, периодонтальная щель на верхушке дистального корня расширена. Зуб 4.6 – корневые каналы запломбированы на 2/3 длины корня, периодонтальная щель расширена в области верхушек корней и фуркационной зоны.

**Вопросы**

1. Поставьте предварительный диагноз.
2. Укажите лечебные мероприятия, возможные в данной клинической ситуации.
3. Назовите этапы лечения корневых каналов с учетом требований эндодонтического стандарта.
4. Назовите пломбировочные материалы для временного пломбирования корневых каналов.
5. Назовите препараты для ирригации корневых каналов при эндодонтическом лечении.

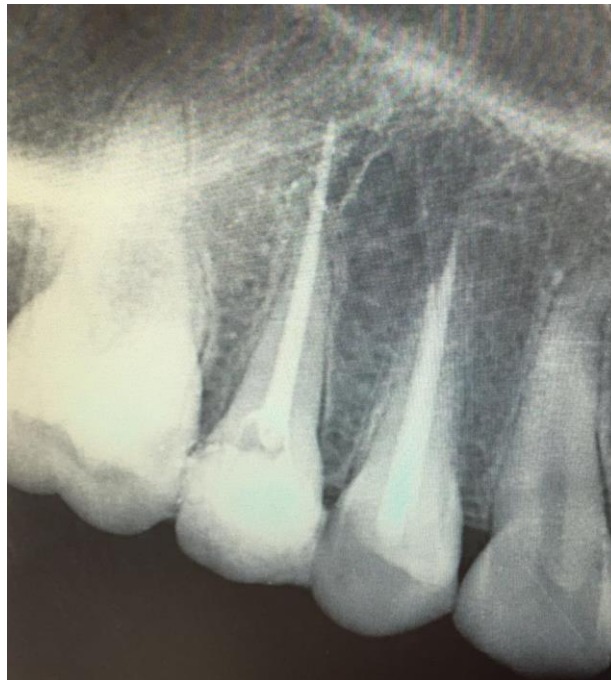**СИТУАЦИОННАЯ ЗАДАЧА 094****Инструкция: ОЗНАКОМЬТЕСЬ С СИТУАЦИЕЙ И ДАЙТЕ РАЗВЕРНУТЫЕ ОТВЕТЫ НА ВОПРОСЫ****Основная часть**

Пациент О. 20 лет предъявляет жалобы на периодически возникающие неприятные ощущения при накусывании на зуб 1.5. Зуб беспокоит в течение 3 месяцев.

Из анамнеза: ранее зуб был лечен эндодонтически.

Объективно: зуб 1.5 – коронковая часть значительно разрушена, восстановлена пломбой. Перкуссия слабо болезненна.

На внутриротовой контактной рентгенограмме корневой канал зуба 1.5 запломбирован плотно, равномерно на всем протяжении, пломбировочный материал и гуттаперча значительно выведены за верхушку корня. Изменений в периапикальных тканях нет.

**Вопросы**

1. Определите план лечения зуба 1.5.
2. Назовите основные противопоказания к повторному эндодонтическому вмешательству.
3. Укажите возможные причины осложнения при приведенном эндодонтическом лечении зуба 1.5.
4. Назовите препараты для ирригации корневых каналов при эндодонтическом лечении.
5. Назовите основные этапы эндодонтического лечения.



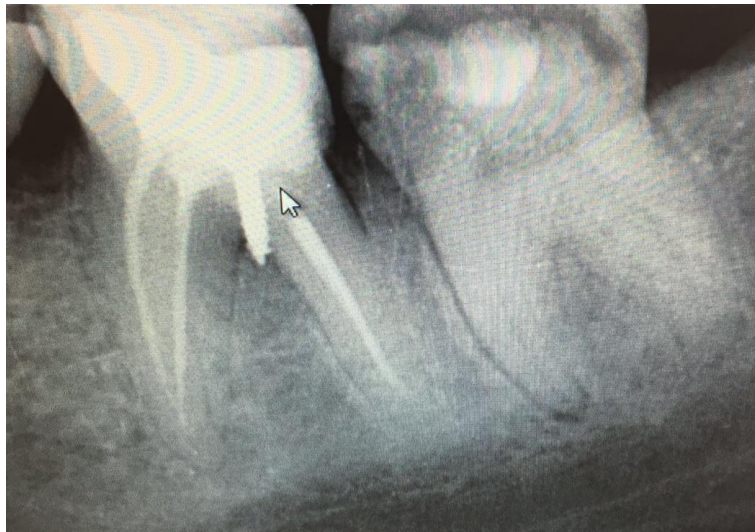
**СИТУАЦИОННАЯ ЗАДАЧА 095****Инструкция: ОЗНАКОМЬТЕСЬ С СИТУАЦИЕЙ И ДАЙТЕ РАЗВЕРНУТЫЕ ОТВЕТЫ НА ВОПРОСЫ****Основная часть**

Пациент П., 43 года, обратился с жалобами на боль при накусывании на зуб 3.6, наличие свища на десне.

Из анамнеза: ранее зуб 3.6. был лечен эндодонтически.

Объективно: зуб 3.6 – коронка зуба значительно разрушена, восстановлена пломбой. Перкуссия болезненна. В области фуркации корней зуба 3.6. определяется свищевой ход с гнойным отделяемым. Пальпация по переходной складке болезненна.

На внутриротовой контактной рентгенограмме зуба 3.6 дистальный и медиально-язычный каналы запломбированы до физиологической верхушки, переднещечный корневой канал запломбирован не до верхушки. Очаг деструкции костной ткани в области переднего корня с четкими контурами, размером 3x4 мм. В области фуркации корней определяется анкерный штифт, очаг деструкции костной ткани без четких контуров.

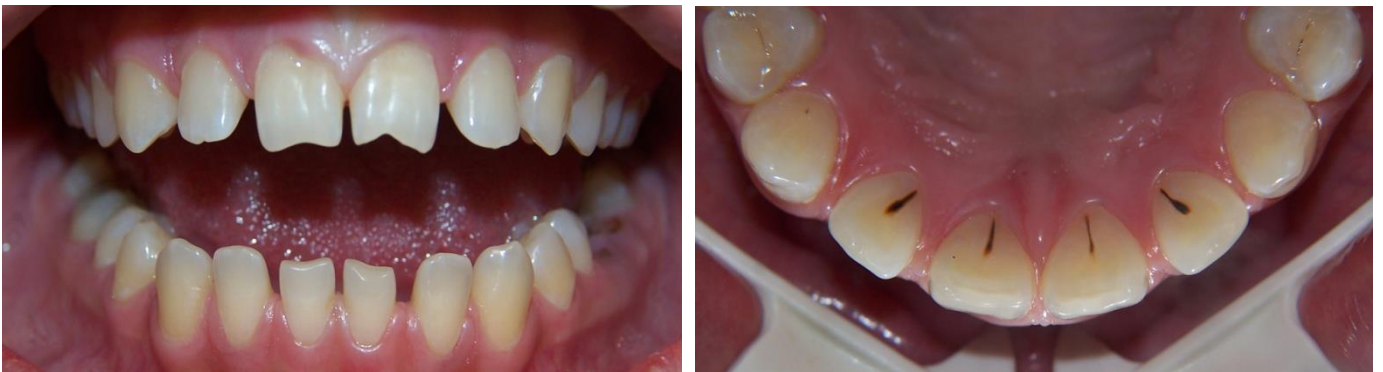**Вопросы**

1. Поставьте предварительный диагноз.
2. Определите план лечения зуба 3.6.
3. Назовите основные этапы эндодонтического лечения.
4. Назовите препараты для ирригации корневых каналов при эндодонтическом лечении.
5. Назовите ошибки и осложнения, возникающие в процессе инструментальной обработки корневых каналов.

**СИТУАЦИОННАЯ ЗАДАЧА 096****Инструкция: ОЗНАКОМЬТЕСЬ С СИТУАЦИЕЙ И ДАЙТЕ РАЗВЕРНУТЫЕ ОТВЕТЫ НА ВОПРОСЫ****Основная часть**

Пациентка Д. 26 лет обратилась с жалобами на косметический дефект центральных резцов верхней и нижней челюстей, острые режущие края.

Из анамнеза: со слов больной, частые инфекционно-вирусные заболевания, детские инфекции с первых месяцев жизни. Вредные привычки отрицает. Постоянные резцы и первые моляры прорезались, со слов пациентки, с неровным режущим краем и бугорками, с «шершавой рытвиной» у края. С течением времени происходила постепенная стираемость и скол режущих краев в области центральных резцов. В течение последнего года отмечала гиперчувствительность резцов при накусывании, при приеме холодных напитков.



Объективно: центральные резцы на верхней и нижней челюсти имеют косые сколы режущих краев. На небных поверхностях и слепых ямках резцов и клыков верхней челюсти визуализировались темные бороздки, плотные при зондировании, не окрашиваемые кариес-детектором.

**Вопросы**

1. Поставьте диагноз.
2. Проведите дифференциальную диагностику.
3. Укажите причины возникновения данного заболевания.
4. Составьте план лечения.
5. Обоснуйте подбор индивидуальных средств гигиены полости рта при данной патологии.



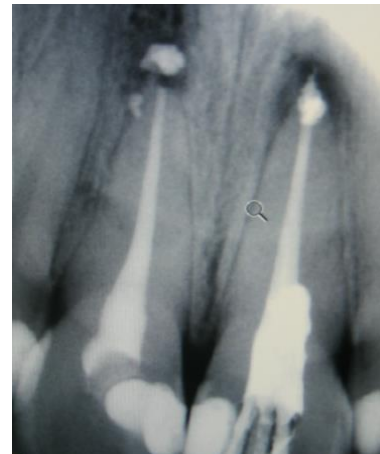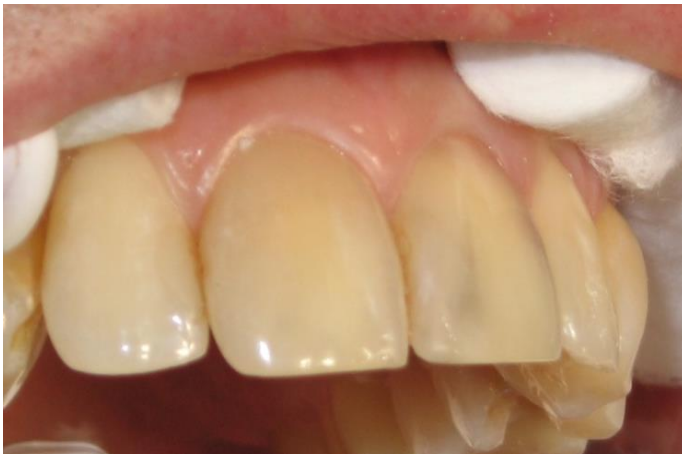**СИТУАЦИОННАЯ ЗАДАЧА 097****Инструкция: ОЗНАКОМЬТЕСЬ С СИТУАЦИЕЙ И ДАЙТЕ РАЗВЕРНУТЫЕ ОТВЕТЫ НА ВОПРОСЫ****Основная часть**

Пациентка К. 25 лет обратилась в клинику с жалобами на неудовлетворительный цвет зубов 1.1 и 2.1.

Со слов пациентки, пять лет назад она получила травму зубов 1.1 и 2.1, в результате чего коронка зуба 2.1 покрылась темными пятнами. Сразу после травмы было проведено эндодонтическое лечение зуба 2.1. Со временем зуб 2.1 изменил цвет. Зуб 1.1 лечили накануне обращения пациентки на кафедру. В одной из частных стоматологических клиник ей было предложено зубы 1.1 и 2.1 восстановить с помощью виниров, с чем пациентка К. не согласилась.

Объективно: зубы 1.1, 2.1 – структурная целостность зубов сохранена, пломбы из композитного материала на небной поверхности. Перкуссия безболезненна. Зуб 2.1 сильно изменен в цвете и на вестибулярной поверхности видны коричневые, серые пятна.

На внутриротовой контактной рентгенограмме зубов 1.1, 2.1 – корневые каналы запломбированы плотно, равномерно на всем протяжении, пломбировочный материал незначительно выведен за верхушки корней, очаги деструкции костной ткани в области корней с четкими контурами, диаметром до 3 мм.

**Вопросы**

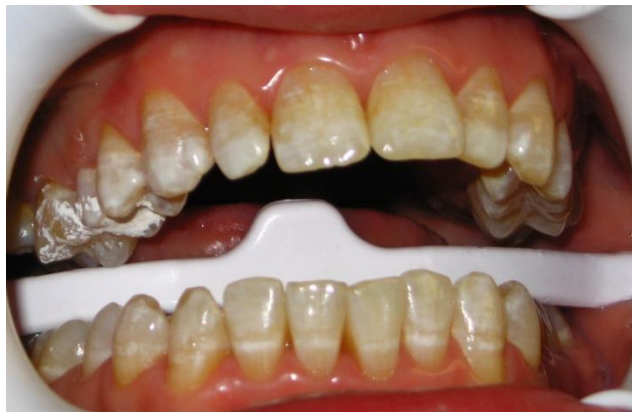1. Поставьте диагноз.
2. Укажите причины возникновения данного заболевания.
3. Составьте план лечения.
4. Этапы комбинированного отбеливания зубов.
5. Обоснуйте подбор индивидуальных средств гигиены полости рта при данной патологии.

**СИТУАЦИОННАЯ ЗАДАЧА 098****Инструкция: ОЗНАКОМЬТЕСЬ С СИТУАЦИЕЙ И ДАЙТЕ РАЗВЕРНУТЫЕ ОТВЕТЫ НА ВОПРОСЫ****Основная часть**

Пациентка Ф. 18 лет обратилась в клинику с жалобами на эстетические дефекты зубов.

Со слов пациентки, постоянные зубы прорезались уже с пятнами. Проживает пациентка А. в г.Одинцово.

При внешнем осмотре: кожные покровы без видимой патологии. При осмотре полости рта: множественные меловидные пятна на всех поверхностях зубов, эмаль гладкая.

**Вопросы**

1. Поставьте диагноз.
2. Проведите дифференциальную диагностику.
3. Укажите причину возникновения данного заболевания.
4. Составьте план лечения.
5. Обоснуйте подбор индивидуальных средств гигиены полости рта при данной патологии.

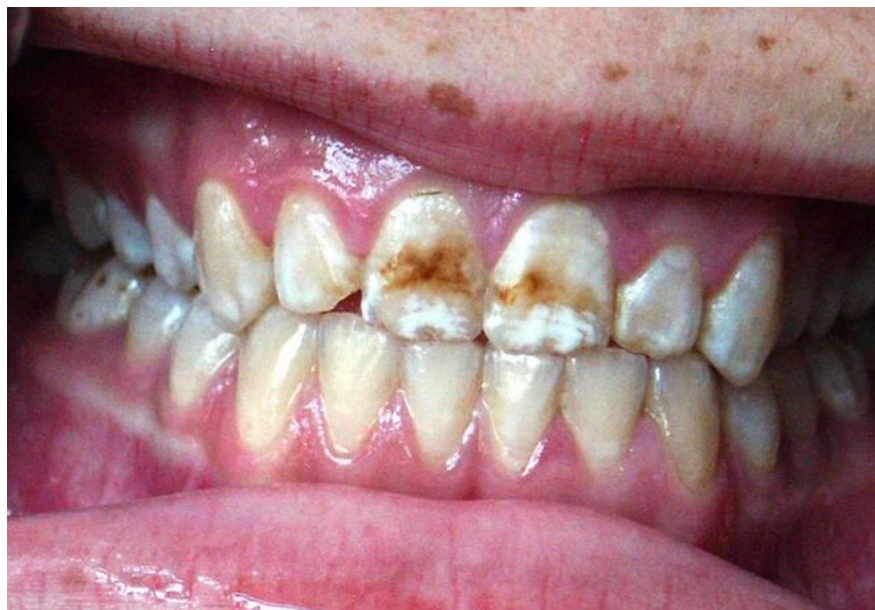**СИТУАЦИОННАЯ ЗАДАЧА 099****Инструкция: ОЗНАКОМЬТЕСЬ С СИТУАЦИЕЙ И ДАЙТЕ РАЗВЕРНУТЫЕ ОТВЕТЫ НА ВОПРОСЫ****Основная часть**

В клинику обратился пациентка Т. в возрасте 17-ти лет с жалобами на эстетические дефекты зубов.

Со слов пациентки, постоянные зубы прорезались уже с пятнами. Проживает пациент в г. Красногорске.

При внешнем осмотре: кожные покровы без видимой патологии.

При осмотре полости рта: множественные меловидные пятна на всех поверхностях зубов, эмаль имеет матовый оттенок, а на её фоне на передней поверхности верхних фронтальных центральных резцов отмечаются пигментированные пятна коричневого цвета.

**Вопросы**

1. Поставьте диагноз.
2. Проведите дифференциальную диагностику.
3. Укажите причину возникновения данного заболевания.
4. Составьте план лечения.
5. Обоснуйте подбор индивидуальных средств гигиены полости рта при данной патологии.

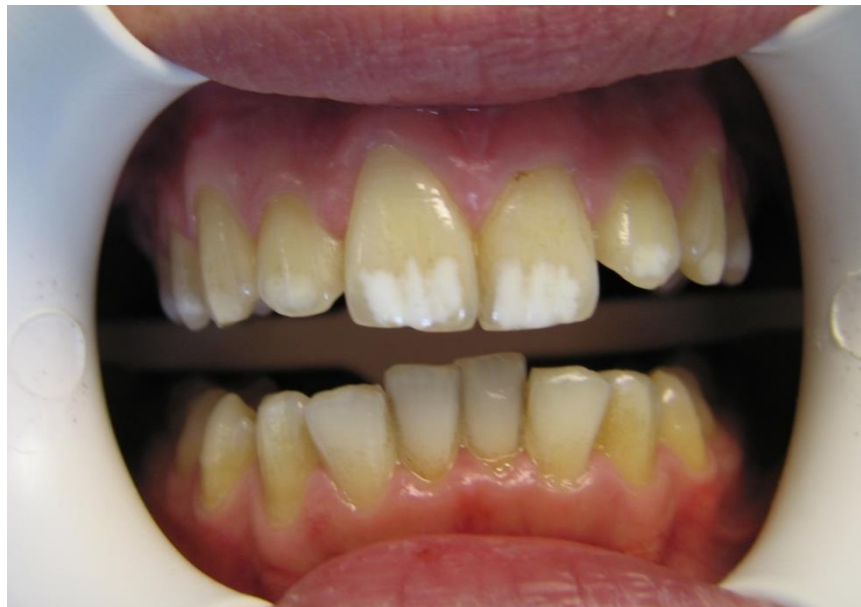**СИТУАЦИОННАЯ ЗАДАЧА 100****Инструкция: ОЗНАКОМЬТЕСЬ С СИТУАЦИЕЙ И ДАЙТЕ РАЗВЕРНУТЫЕ ОТВЕТЫ НА ВОПРОСЫ****Основная часть**

Пациент Т. 19 лет обратился в клинику с жалобами на эстетические дефекты зубов.

Со слов пациента, постоянные зубы прорезались уже с пятнами. В детстве он часто болел тяжелыми инфекционными заболеваниями. В течение жизни размеры, форма и цвет пятен не изменялись.

При внешнем осмотре: кожные покровы без видимой патологии.

При осмотре полости рта: пятна белого цвета, с чёткими границами и одинаковой величины в области режущего края симметричных зубов верхней челюсти.

**Вопросы**

1. Поставьте диагноз.
2. Проведите дифференциальную диагностику.
3. Укажите причины возникновения данного заболевания.
4. Составьте план лечения.
5. Обоснуйте подбор индивидуальных средств гигиены полости рта при данной патологии.

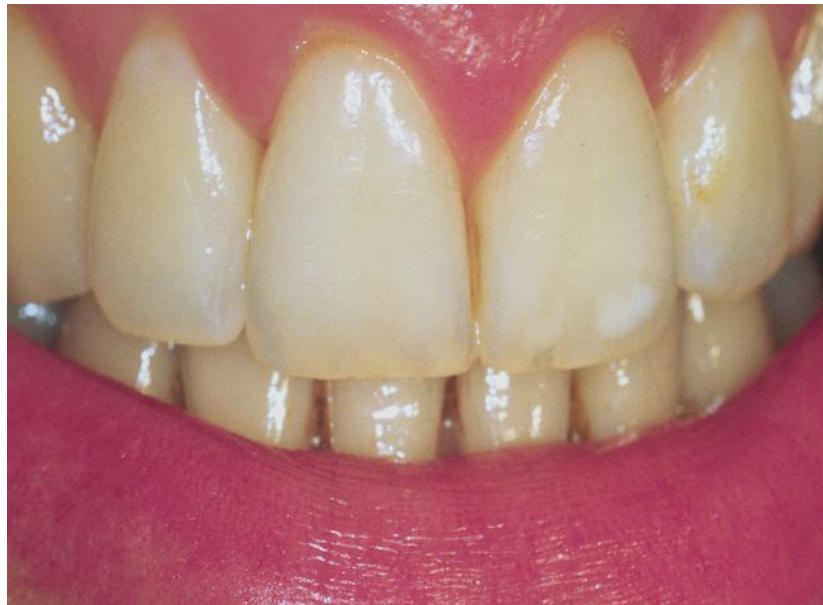**СИТУАЦИОННАЯ ЗАДАЧА 101****Инструкция: ОЗНАКОМЬТЕСЬ С СИТУАЦИЕЙ И ДАЙТЕ РАЗВЕРНУТЫЕ ОТВЕТЫ НА ВОПРОСЫ****Основная часть**

Пациентка С. 25 лет обратилась в клинику с жалобами на эстетические дефекты зубов.

Со слов пациентки, постоянные зубы прорезались уже с пятнами. В течение жизни размеры, форма и цвет пятен не изменялись.

При внешнем осмотре: кожные покровы без видимой патологии.

При осмотре полости рта: пятна белого цвета, с чёткими границами и одинаковой величины в области режущего края зубов 2.1 и 2.2.

**Вопросы**

1. Поставьте диагноз.
2. Проведите дифференциальную диагностику.
3. Укажите причины возникновения данного заболевания.
4. Составьте план лечения.
5. Обоснуйте подбор индивидуальных средств гигиены полости рта при данной патологии.

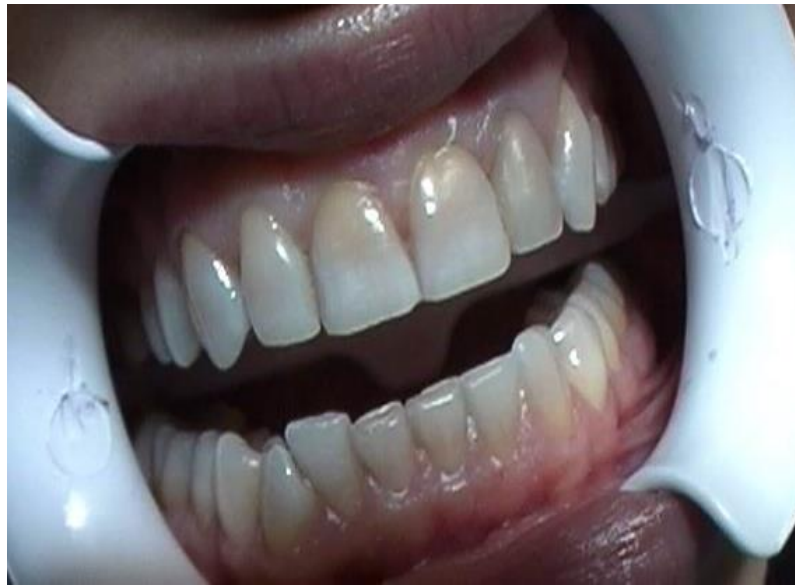**СИТУАЦИОННАЯ ЗАДАЧА 102****Инструкция: ОЗНАКОМЬТЕСЬ С СИТУАЦИЕЙ И ДАЙТЕ РАЗВЕРНУТЫЕ ОТВЕТЫ НА ВОПРОСЫ****Основная часть**

Пациентка А. 37 лет обратилась в клинику с жалобами на темный цвет зубов.

Со слов пациентки, постоянные зубы прорезались уже темного цвета. Она часто болела инфекционными заболеваниями в детстве и ей назначали для лечения антибиотики.

При внешнем осмотре: кожные покровы без видимой патологии.

При осмотре полости рта: равномерное серовато-коричневое окрашивание зубов верхней и нижней челюстей (до экватора зуба) без образования полосок. Прикус ортогнатический.

**Вопросы**

1. Поставьте диагноз.
2. Проведите дифференциальную диагностику.
3. Укажите причины возникновения данного заболевания.
4. Составьте план лечения.
5. Обоснуйте подбор индивидуальных средств гигиены полости рта при данной патологии.



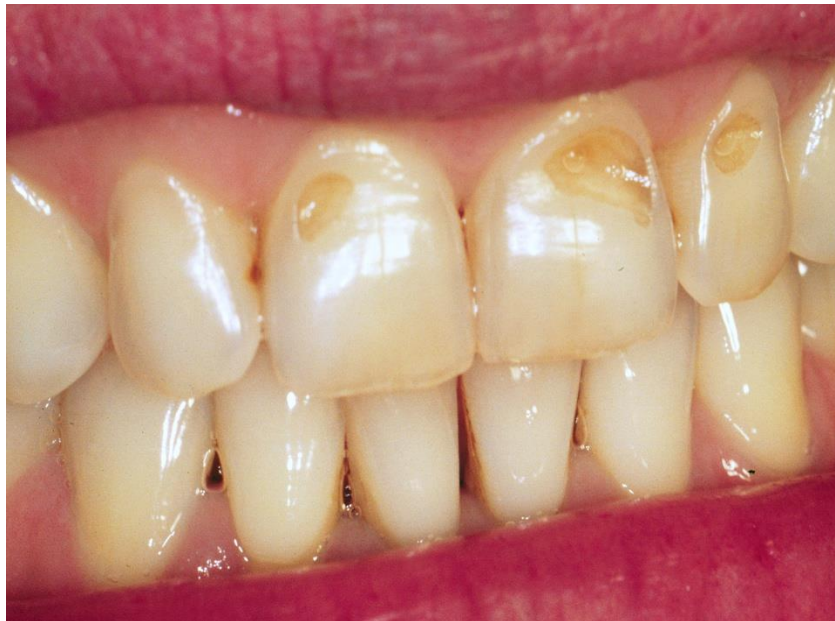**СИТУАЦИОННАЯ ЗАДАЧА 103****Инструкция: ОЗНАКОМЬТЕСЬ С СИТУАЦИЕЙ И ДАЙТЕ РАЗВЕРНУТЫЕ ОТВЕТЫ НА ВОПРОСЫ****Основная часть**

В клинику обратилась пациентка Т. 59 – и лет с жалобами на эстетические дефекты зубов и выраженную гиперестезию дентина.

Анамнез: перенесенные и сопутствующие заболевания: хронический гастрит с повышенной кислотностью.

При внешнем осмотре: кожные покровы без видимой патологии.

При осмотре полости рта: на вестибулярной поверхности зубов 1.1, 2.1, 2.2 - дефекты эмали и дентина чашеобразной формы.

**Вопросы**

1. Поставьте диагноз.
2. Проведите дифференциальную диагностику.
3. Укажите причины возникновения данного заболевания.
4. Составьте план лечения.
5. Обоснуйте подбор индивидуальных средств гигиены полости рта при данной патологии.

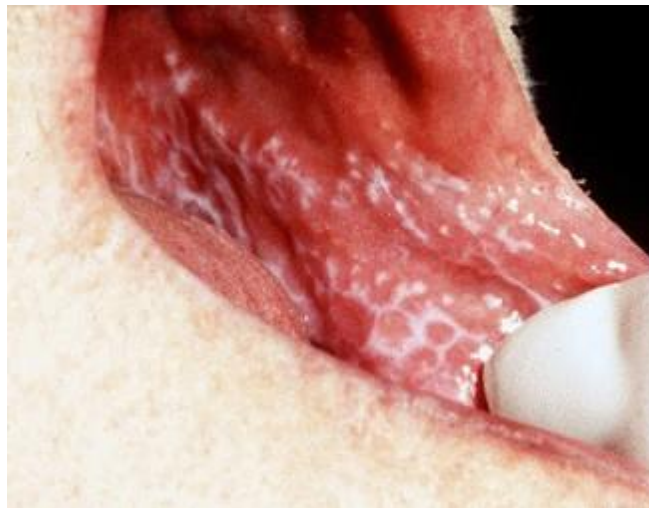**СИТУАЦИОННАЯ ЗАДАЧА 104****Инструкция: ОЗНАКОМЬТЕСЬ С СИТУАЦИЕЙ И ДАЙТЕ РАЗВЕРНУТЫЕ ОТВЕТЫ НА ВОПРОСЫ****Основная часть**

Пациентка К. 52 года обратилась к стоматологу с жалобами на жжение в полости рта при приеме раздражающей пищи, чувство шероховатости, стянутости и необычный вид слизистой оболочки щек. Впервые обратила внимание на изменение около 2 лет назад, что по времени совпало с перенесенным стрессом.

Сопутствующие заболевания: хронический энтероколит, хронический холецистит.

При внешнем осмотре: кожные покровы без видимой патологии.

При осмотре полости рта выявлены одиночные искусственные коронки, изготовленные из разнородных металлов. На фоне гиперемированной и отечной слизистой оболочек обеих щек в среднем и заднем отделах отмечаются участки измененного эпителия белесоватого цвета в виде кружева, не снимающиеся при поскабливании.

**Вопросы**

1. Поставьте предварительный диагноз и обоснуйте его.
2. Назовите элементы поражения, патологические процессы в эпителии, характерные для данного заболевания.
3. Укажите причины заболевания.
4. Проведите дифференциальную диагностику.
5. Составьте план лечения.

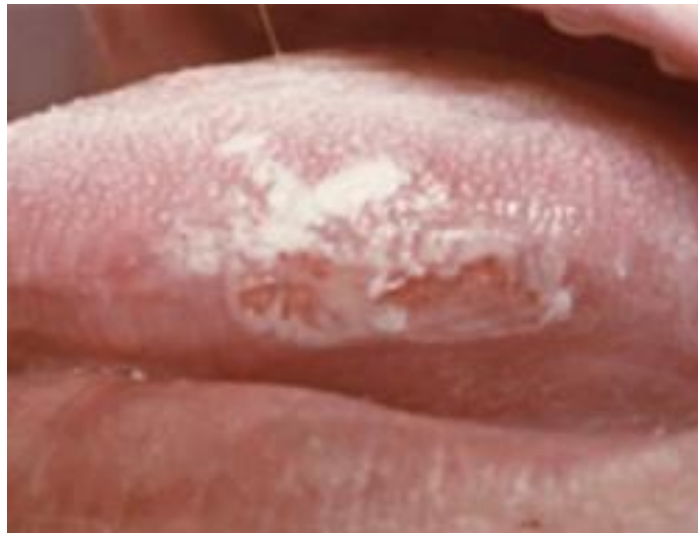

**СИТУАЦИОННАЯ ЗАДАЧА 105****Инструкция: ОЗНАКОМЬТЕСЬ С СИТУАЦИЕЙ И ДАЙТЕ РАЗВЕРНУТЫЕ ОТВЕТЫ НА ВОПРОСЫ****Основная часть**

Пациент М. 52 года обратился к стоматологу с жалобами на шероховатость, чувство стянутости и наличие белого пятна на языке. Изменения на языке заметил около 1 года назад. Белесоватость очага за последнее время усилилась.

Из анамнеза: курит с 16 лет, страдает хроническим гастритом.

При осмотре: регионарные лимфоузлы не увеличены. Частичная вторичная адентия. На боковой поверхности языка справа имеется обширная бляшка белого цвета с четкими контурами, возвышающаяся над уровнем слизистой оболочки, не удаляющаяся при поскабливании. Пальпация очага поражения безболезненна, уплотнения в основании нет.

**Вопросы**

1. Перечислите возможные причины заболевания.
2. Укажите дополнительные методы обследования для подтверждения диагноза.
3. Поставьте диагноз.
4. Проведите дифференциальную диагностику данной патологии.
5. Составьте план лечения. Прогноз.

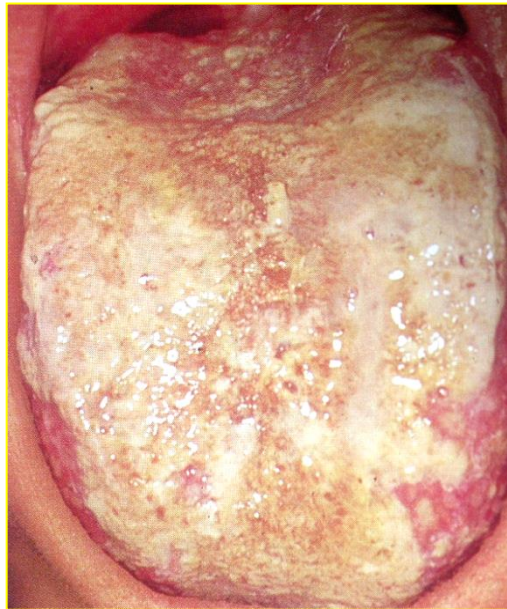
**СИТУАЦИОННАЯ ЗАДАЧА 106****Инструкция: ОЗНАКОМЬТЕСЬ С СИТУАЦИЕЙ И ДАЙТЕ РАЗВЕРНУТЫЕ ОТВЕТЫ НА ВОПРОСЫ****Основная часть**

Пациент Л. 48 лет обратилась в стоматологическую клинику с жалобами на необычный вид языка, сухость и жжение в полости рта.

В анамнезе длительный прием антибиотиков. Общее состояние удовлетворительное.

При внешнем осмотре регионарные лимфоузлы не пальпируются.

При осмотре полости рта язык гиперемирован, отечен. На спинке языка имеется бело-желтый творожный налет, легко снимающийся при поскабливании. После снятия налета обнажается ярко гиперемированная поверхность языка.

**Вопросы**

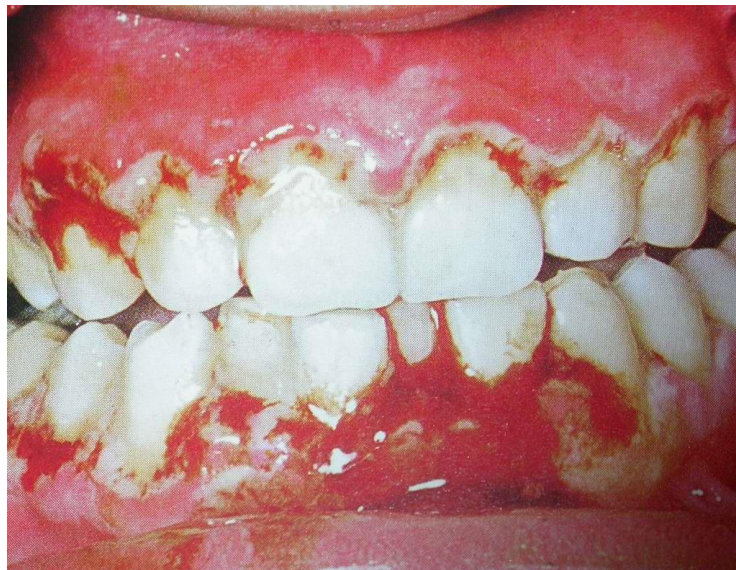1. Поставьте предварительный диагноз.
2. Дополнительный метод обследования для постановки диагноза, состав налета, имеющий диагностическое значение.
3. Проведите дифференциальную диагностику.
4. Составьте план лечения.
5. Прогноз заболевания, профилактика.

**СИТУАЦИОННАЯ ЗАДАЧА 107****Инструкция: ОЗНАКОМЬТЕСЬ С СИТУАЦИЕЙ И ДАЙТЕ РАЗВЕРНУТЫЕ ОТВЕТЫ НА ВОПРОСЫ****Основная часть**

Пациент К. 20 лет обратился к стоматологу с жалобами на резкую боль в полости рта, неприятный запах изо рта, общую слабость, головную боль, повышение температуры тела до 38,8°C. Считает себя больным около 3 дней, когда после переохлаждения появились признаки заболевания.

При внешнем осмотре: бледные кожные покровы. При пальпации регионарные лимфоузлы увеличенные, болезненные, мягкие, подвижные. Гнилостный запах изо рта.

При осмотре полости рта – неудовлетворительная гигиена, обилие наддесневого зубного налета, гиперемия, некроз межзубных сосочков и десневого края вокруг большинства зубов, резкая кровоточивость и болезненность десны при прикосновении инструментом.

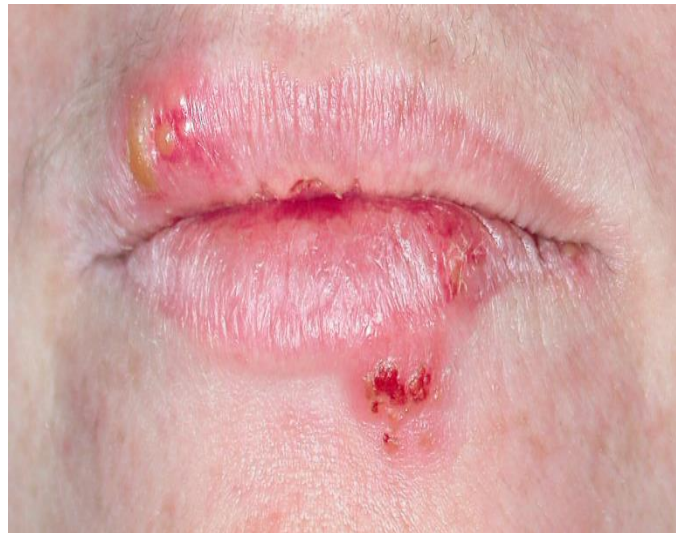**Вопросы**

1. Поставьте предварительный диагноз.
2. Определите дополнительные методы обследования для уточнения диагноза.
3. Проведите дифференциальную диагностику.
4. Составьте план общего лечения.
5. Составьте план местного лечения.

**СИТУАЦИОННАЯ ЗАДАЧА 108****Инструкция: ОЗНАКОМЬТЕСЬ С СИТУАЦИЕЙ И ДАЙТЕ РАЗВЕРНУТЫЕ ОТВЕТЫ НА ВОПРОСЫ****Основная часть**

Пациент В. 37 лет обратился к стоматологу с жалобами на отечность, жжение, зуд, умеренную болезненность верхней губы слева. Заболевание рецидивирует 2-3 раза в год. Общее состояние удовлетворительное. Регионарные лимфоузлы не пальпируются.

При осмотре: на красной кайме верхней губы справа на границе с кожей периоральной области имеются пузырьки, отёк, гиперемия, на красной кайме нижней губы слева на границе с кожей периоральной области имеются эрозии с кровянистой корочкой, гиперемия.

**Вопросы**

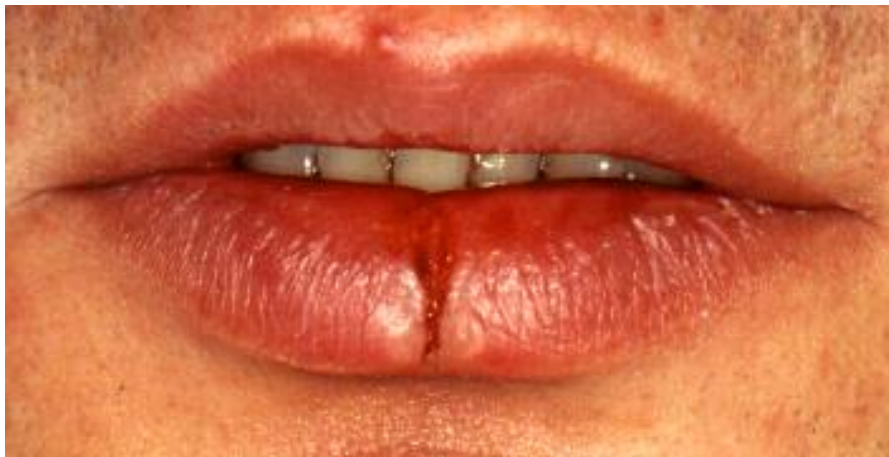1. Поставьте диагноз.
2. Проведите дифференциальную диагностику.
3. Укажите причину и факторы, провоцирующие заболевание.
4. Составьте план лечения.
5. Укажите принципы профилактики.

**СИТУАЦИОННАЯ ЗАДАЧА 109****Инструкция: ОЗНАКОМЬТЕСЬ С СИТУАЦИЕЙ И ДАЙТЕ РАЗВЕРНУТЫЕ ОТВЕТЫ НА ВОПРОСЫ****Основная часть**

Пациент Н. 36 лет обратился к стоматологу с жалобами на боль в нижней губе, затрудняющую широкое открывание рта, прием пищи, а также эстетический недостаток. Впервые заболевание возникло 6 лет тому назад при прохождении воинской службы. Летом наступает заживление, в холодное время возникают рецидивы. Вредные привычки: курит, облизывает и кусает губы. Лечился самостоятельно различными мазями без выраженного терапевтического эффекта.

При внешнем осмотре: кожные покровы без видимых изменений, красная кайма губ сухая. На нижней губе по средней линии имеется глубокая трещина, окруженная помутневшим эпителием и покрытая кровянистой корочкой. При пальпации участка поражения определяется умеренная болезненность и мягко-эластическая консистенция. Регионарные лимфоузлы не пальпируются.

При осмотре слизистой оболочки полости рта патологических изменений не выявлено.

**Вопросы**

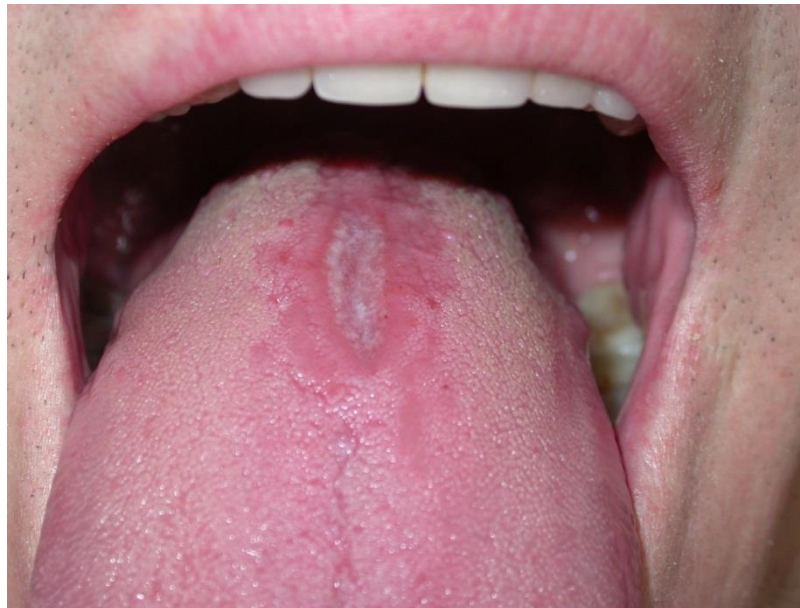1. Поставьте предварительный диагноз.
2. Укажите возможные причины заболевания.
3. Проведите дифференциальную диагностику со сходными заболеваниями.
4. Составьте план лечения.
5. Прогноз.



**СИТУАЦИОННАЯ ЗАДАЧА 110****Инструкция: ОЗНАКОМЬТЕСЬ С СИТУАЦИЕЙ И ДАЙТЕ РАЗВЕРНУТЫЕ ОТВЕТЫ НА ВОПРОСЫ****Основная часть**

Пациент Д. 39 лет обратился к стоматологу с жалобами на необычный вид языка, жжение. Страдает канцерофобией. Данные изменения отмечает в течение года после перенесенной вирусной инфекции. Лечение не проводилось.

При осмотре: состояние гигиены полости рта неудовлетворительное. Имеются зубные отложения, кариозные полости, дефекты пломб, острые края зубов. В области задней трети дорсальной поверхности языка имеется участок слизистой оболочки ромбовидной формы, плотный, безболезненный при пальпации. Поверхность очага гладкая, с четкой границей, лишённая сосочков, покрытая белесоватым налетом, при соскабливании которого обнаруживается гиперемированная поверхность без нарушения целостности эпителиального слоя.

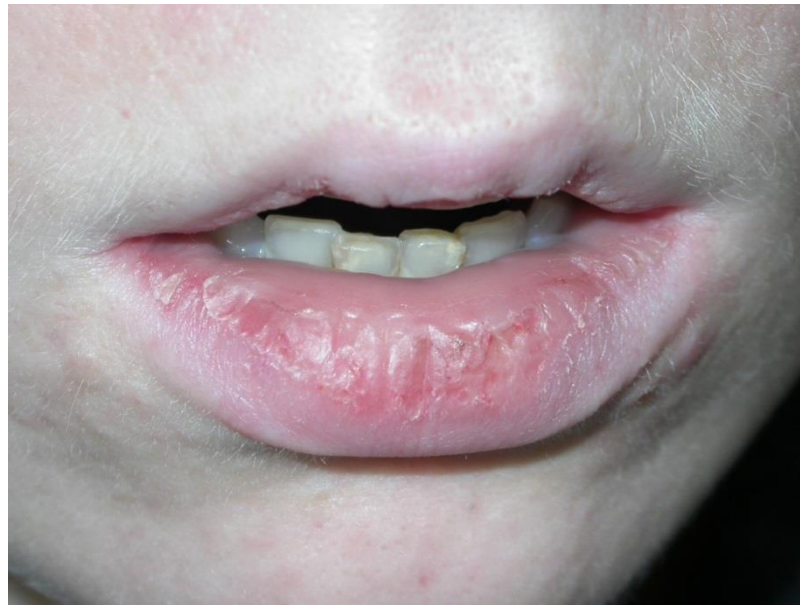**Вопросы**

1. Назовите предварительный диагноз и форму заболевания.
2. Укажите патологические процессы в эпителии, лежащие в основе заболевания.
3. Назовите причины заболевания.
4. Проведите дифференциальную диагностику.
5. Составьте план обследования и лечения.

**СИТУАЦИОННАЯ ЗАДАЧА 111****Инструкция: ОЗНАКОМЬТЕСЬ С СИТУАЦИЕЙ И ДАЙТЕ РАЗВЕРНУТЫЕ ОТВЕТЫ НА ВОПРОСЫ****Основная часть**

Пациентка И. 17 лет обратилась к стоматологу с жалобами на сухость губ, стянутость, жжение, эстетический недостаток. Изменения на губах появились в 9-летнем возрасте (со слов матери). Летом состояние губ несколько улучшается. Пациентка страдает вредными привычками: облизывает и кусает губы. Такая же патология губ у старшей сестры. Мать отмечает повышенную психоэмоциональную возбудимость у себя и обоих детей.

При внешнем осмотре: регионарные лимфоузлы не пальпируются. Кожные покровы лица без видимых изменений. На красной кайме губ, преимущественно нижней, имеются множественные сухие чешуйки и мелкие трещины. Углы рта не поражены. Процесс не переходит на кожу. При осмотре слизистой оболочки рта патологических изменений не выявлено.

**Вопросы**

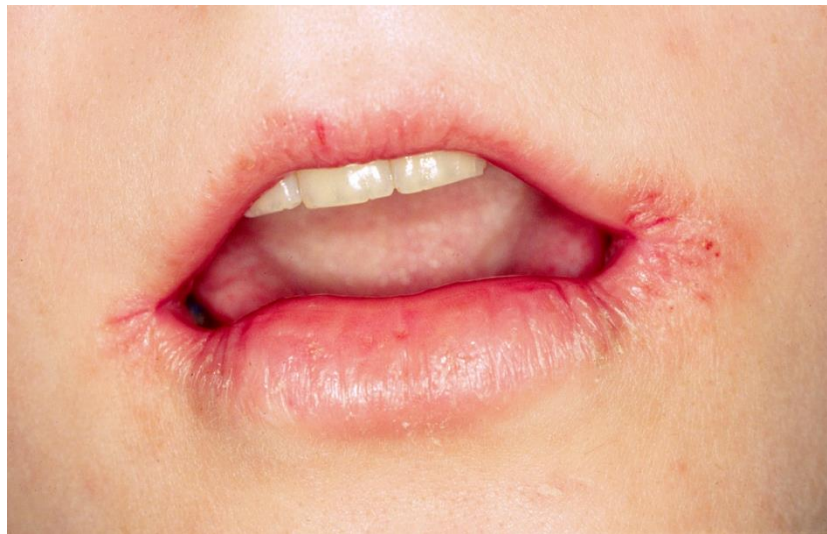1. Поставьте предварительный диагноз.
2. Укажите причины данного заболевания губ.
3. Проведите дифференциальную диагностику со сходными заболеваниями.
4. Составьте план обследования.
5. Составьте план комплексного лечения.

**СИТУАЦИОННАЯ ЗАДАЧА 112****Инструкция: ОЗНАКОМЬТЕСЬ С СИТУАЦИЕЙ И ДАЙТЕ РАЗВЕРНУТЫЕ ОТВЕТЫ НА ВОПРОСЫ****Основная часть**

Пациентка Н. 14 лет обратилась к стоматологу с жалобами на ограниченное открывание рта из-за болезненности, боли в губах при разговоре, приеме пищи, стянутость губ, зуд, эстетический недостаток. Впервые заболевание возникло в 7-летнем возрасте (со слов матери). Заболевание прогрессирует с каждым годом. Пациентка страдает дерматитом и аллергией на пищевые продукты (шоколад, цитрусовые). Вредные привычки: облизывает и кусает губы, расчесывает углы рта. Лечилась у дерматолога без выраженного лечебного эффекта. У матери в течение многих лет имеются заеды.

Регионарные лимфоузлы не пальпируются.

При внешнем осмотре: красная кайма губ сухая, имеется множество мелких трещин на фоне умеренного отека и гиперемии. Патологические изменения распространяются на углы рта и периоральную кожу.

**Вопросы**

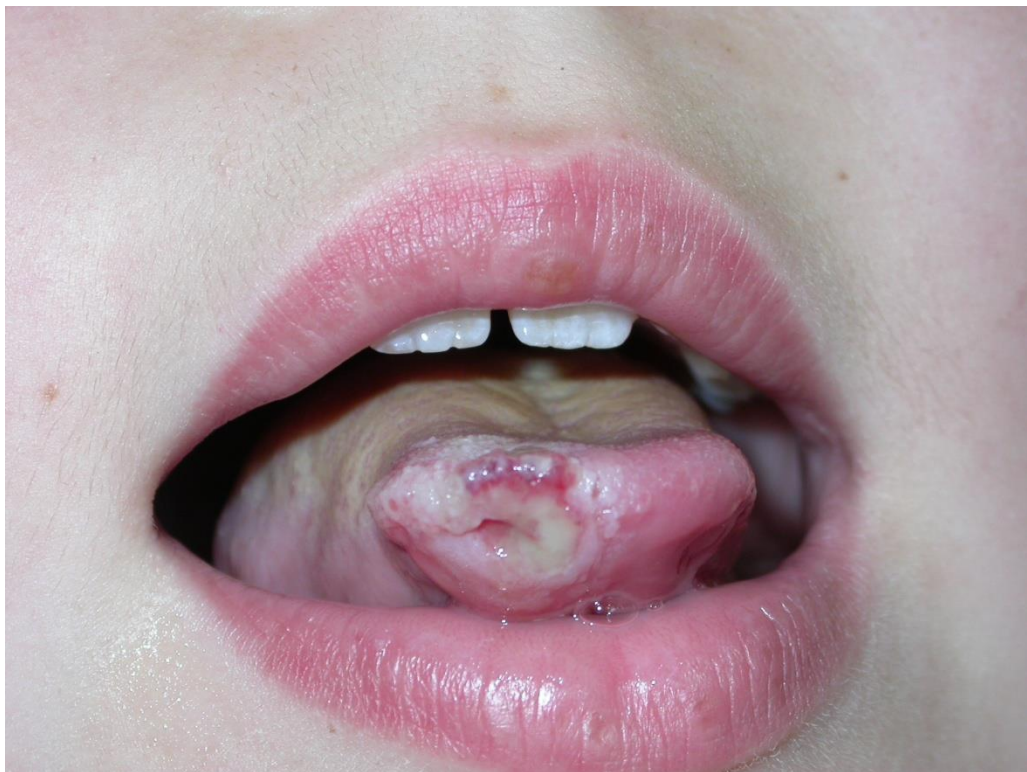1. Поставьте предварительный диагноз.
2. Укажите причины данного заболевания губ.
3. Проведите дифференциальную диагностику со сходными заболеваниями губ.
4. Составьте план обследования и комплексного лечения.
5. Определите прогноз заболевания.



**СИТУАЦИОННАЯ ЗАДАЧА 113****Инструкция: ОЗНАКОМЬТЕСЬ С СИТУАЦИЕЙ И ДАЙТЕ РАЗВЕРНУТЫЕ ОТВЕТЫ НА ВОПРОСЫ****Основная часть**

Пациентка К. 23 лет обратилась к стоматологу с жалобами на наличие язвы на кончике языка, чувство дискомфорта во время разговора и еды. Образование на языке появилось 1,5 месяца назад. Регионарные лимфатические узлы увеличенные, безболезненные, плотно-эластичные, малоподвижные.

При осмотре полости рта: на кончике языка имеется безболезненная язва 2,5х2см., овальной формы с плотными краями и дном.

**Вопросы**

1. Определите дополнительные методы исследования, необходимые для постановки диагноза.
2. Поставьте предварительный диагноз.
3. Укажите причины заболевания.
4. Проведите дифференциальную диагностику.
5. Тактика врача-стоматолога при определении плана лечения.

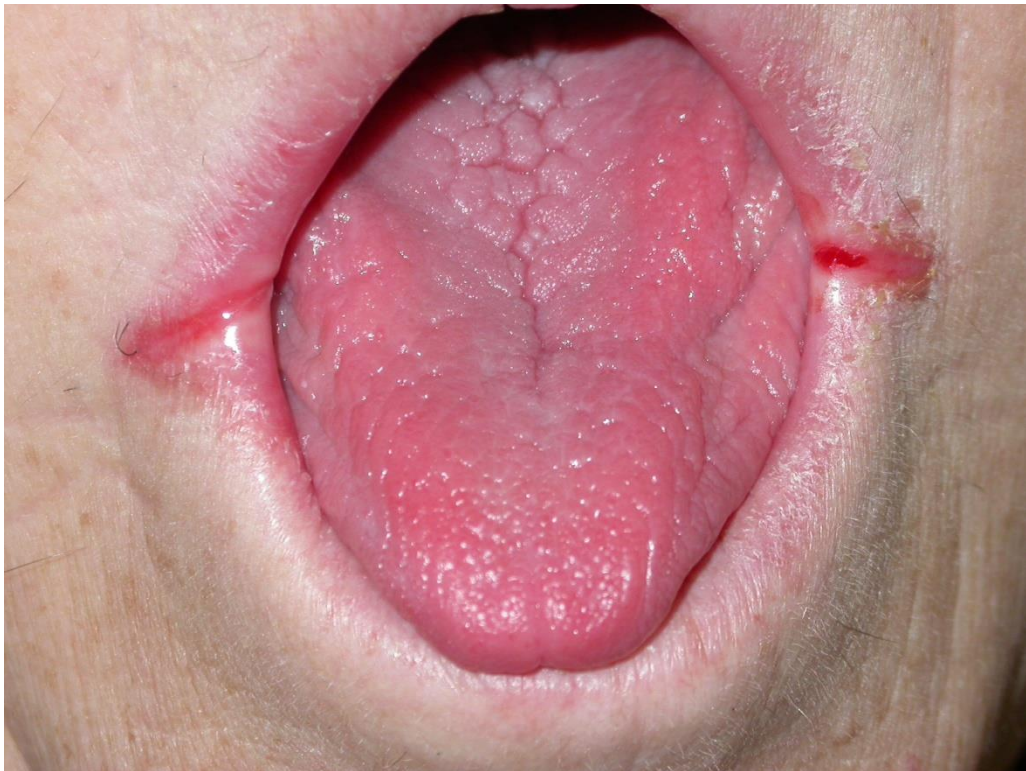**СИТУАЦИОННАЯ ЗАДАЧА 114****Инструкция: ОЗНАКОМЬТЕСЬ С СИТУАЦИЕЙ И ДАЙТЕ РАЗВЕРНУТЫЕ ОТВЕТЫ НА ВОПРОСЫ****Основная часть**

Пациент А. 82 лет обратился к стоматологу с жалобами на появление корочек, жжение и зуд в углах рта.

В анамнезе: гипертоническая болезнь II степени, сахарный диабет. Ранее неоднократно отмечал появление корочек в углах рта. Пользуется съемными пластиночными протезами в течение 11 лет.

При внешнем осмотре: кожные покровы сухие. Регионарные лимфоузлы не пальпируются. В углах рта слабомокнущие эрозии, окруженные тонкими серыми чешуйками. Кожа в углах рта гиперемирована. Красная кайма губ сухая.

При осмотре полости рта отмечается сухость, гиперемия слизистой оболочки, атрофия сосочков языка. Гигиена съемных пластиночных протезов неудовлетворительная.

**Вопросы**

1. Укажите причину патологических изменений в углах рта.
2. Назовите необходимый метод обследования для уточнения диагноза.
3. Поставьте предварительный диагноз.
4. Проведите дифференциальную диагностику.
5. Наметьте план лечения.

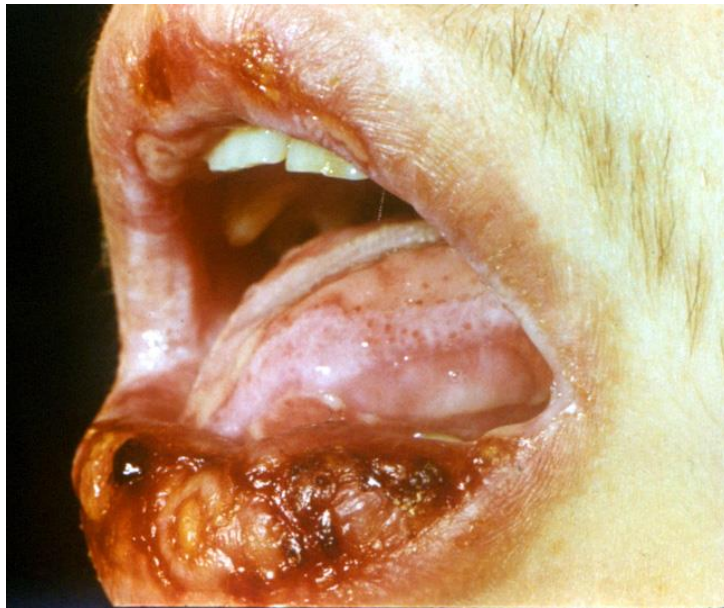**СИТУАЦИОННАЯ ЗАДАЧА 115****Инструкция: ОЗНАКОМЬТЕСЬ С СИТУАЦИЕЙ И ДАЙТЕ РАЗВЕРНУТЫЕ ОТВЕТЫ НА ВОПРОСЫ****Основная часть**

Пациент Д. 25 лет обратился к стоматологу с жалобами на резкую боль в полости рта при приеме пищи, разговоре, повышенное слюноотделение. Отмечает острое начало заболевания после переохлаждения, высокую температуру тела ( $39,5^{\circ}\text{C}$ ), общую слабость, головную боль.

В анамнезе: хронический тонзиллит, аллергия на некоторые лекарственные препараты.

При внешнем осмотре: кожные покровы бледные. На тыльной поверхности кистей синюшно-розовые высыпания с геморрагической корочкой в центре. Красная кайма губ отечна, покрыта массивными кровянистыми корками. Поднижнечелюстные, подподбородочные лимфоузлы увеличены, болезненные, подвижные.

При осмотре полости рта: выраженная эритема слизистой оболочки рта, крупные эрозии, покрытые отслоившимся эпителием и налетом.

**Вопросы**

1. Поставьте предварительный диагноз.
2. Составьте план обследования для подтверждения данного диагноза.
3. Укажите факторы, провоцирующие это заболевание.
4. Проведите дифференциальную диагностику данной патологии.
5. Составьте план общего и местного лечения, прогноз.