УДК 616.24-002.2-053.2-07

Клинико-лабораторные исследования влияния хронической пневмонии на состояние верхних дыхательных путей у детей

Гаджимирзаев Г.А.[1], **Гаджимирзаева Р.Г.**[1]

[1]ФГБОУ ВО «Дагестанский государственный медицинский университет» Минздрава России, Махачкала

Цель: исследовать состояние верхних дыхательных путей (ВДП) у детей страдающих хронической неспецифической пневмонией без клинико-анамнестических сведений о наличии ассоциированных хронических воспалительных процессов со стороны носо-ротоглотки, и на основании полученных результатов оценить характер влияния хронического бронхолегочного процесса на состояние верхнего отрезка дыхательного тракта.

Материал и методы. Обследовано 45 детей в возрасте от 5 до 16 лет, больных хронической неспецифической пневмонией. Изучена эндоскопическая картина полости носа и бронхов, двигательная активность мерцательного эпителия полости носа, pH носового секрета, концентрация секреторных иммуноглобулинов A и G класса в носовом секрете. Лечение состояло в проведении санационной бронхоскопии и назначении медикаментозных и физиотерапевтических средств в отношении патологии бронхолегочного аппарата.

Результаты. Проведенные нами исследования и их интерпретация показали, что хроническая пневмония оказывает неблагоприятное влияние на состояние верхних дыхательных путей. Это влияние осуществляется через рефлекторное воздействие патологического процесса бронхолегочной системы на начальный отдел респираторной системы. Как следствие патологической рефлексации в полости носа, околоносовых пазухах возникают вазомоторные и секреторные нарушения, клинически проявляющиеся в виде отечных, застойных явлений, а также повышенной секрецией, изменением цвета слизистой оболочки полости носа и нарушением ряда показателей функционального ее состояния.

Заключение. Детей с хронической неспецифической пневмонией, находящихся на диспансерном учете у пульмонологов, необходимо наблюдать также и оториноларингологам в целях своевременного выявления перехода субклинической стадии болезни ВДП в клиническую и адекватного её лечения совместно с пульмонологом.

Ключевые слова: верхние дыхательные пути, хроническая пневмония, их связь

Для цитирования: Гаджимирзаев Г.А., Гаджимирзаева Р.Г. Клинико-лабораторные исследования влияния хронической пневмонии на состояние верхних дыхательных путей у детей. Экологическая медицина. 2019:2(1):23-29. DOI: 10.34662/EM.2019.2.1.23-29.

Для корреспонденции: Гаджимирзаева Раисат Гаджимурадовна - кандидат медицинских наук, доцент кафедры болезней уха, горла и носа с усовершенствованием врачей ФГБОУ ВО «Дагестанский государственный медицинский университет» Минздрава России, Махачкала; e-mail: raislor@mail.ru

Clinical and laboratory studies the effect of chronic pneumonia on the state of the upper respiratory tract in children

Gadzhimirzaev G.A.[1], **Gadzhimirzaeva R.G.**[1]

[1]Dagestan State Medical University, Russia, Makhachkala

Objective: to investigate the state of the upper respiratory tract (URTI) in children suffering from nonspecific chronic pneumonia without clinical and medical history of the presence of associated chronic inflammatory processes on the part of the nasopharynx, and based on the results obtained, assess the nature of the effect of the chronic bronchopulmonary process on the condition upper section of the respiratory tract.
Material and methods. 45 children from 5 to 16 years old with chronic non-specific pneumonia were examined. We studied the endoscopic picture of the nasal cavity and bronchi, the motor activity of the ciliated epithelium of the nasal cavity, the pH of the nasal secretion, and the concentration of secretory immunoglobulins A and G class in the nasal secretion. The treatment consisted of sanitation bronchoscopy and the appointment of medications and physiotherapeutic agents in relation to the pathology of the bronchopulmonary apparatus.
Results. Our studies and their interpretation showed that chronic pneumonia has an adverse effect on the state of the upper respiratory tract. This effect is realized through the reflex effect of the pathological process of the bronchopulmonary system on the initial section of the respiratory system. As a result of pathological reflection in the nasal cavity, paranasal sinuses, vasomotor and secretory disorders occur, which are clinically manifested in the form of edematous, stagnant phenomena, as well as increased secretion, a change in the color of the mucous membrane of the nasal cavity and a violation of a number of indicators of its functional state.
Conclusion. Children with chronic nonspecific pneumonia registered at the pulmonary clinic should also be observed by ENT specialists in order to timely detect the transition of the subclinical stage of the disease to the clinical and adequate treatment with the pulmonologist.
Keywords:
upper respiratory tract, chronic pneumonia, their relationship

For citation: Gadzhimirzaev G.A., Gadzhimirzaeva R.G. Clinical and laboratory studies on the effect of chronic pneumonia on the state of the upper respiratory tract in children. Ecological medicine. 2019;2(1):23-29. DOI: 10.34662/EM.2019.2.1.23-29.
For correspondence: Raisat G. Gadzhimirzaeva, Candidate of Medical Sciences, Dagestan State Medical University, Russian Federation, 367000, e-mail: raislor@mail.ru

По данным литературных источников разных лет как нашей страны, так и зарубежных стран, взаимосвязь заболеваний ВДП и внутренних органов и систем организма прослеживается главным образом по линии влияния заболеваний ВДП на состояние внутренних органов [1, 2, 8-10]. В то же время вопрос о влиянии разных хронических заболеваний на возникновение, течение и особенности лечения патологических процессов носо- и ротоглотки затрагивается в единичных работах [3, 5, 11].

Различными клиникоэкспериментальными исследованиями установлено, что слизистая оболочка ВДП, в частности полости носа, является мощной рефлексогенной зоной и местом возникновения как физиологических, так и патофизиологических рефлексов, оказывающих влияние на функцию внутренних органов и систем организма [4, 11, 12]. Наряду с этим в литературе имеются сведения о рефлекторных влияниях обратного характера. Известно, например, раздражение нервных стволов седалищного нерва фарадическим током вызывает сужение кровеносных сосудов полости носа [13]. В опытах на людях показано изменение температуры слизистой оболочки носа в ответ на температурные воздействия в области верхних и нижних конечностей [7]. Рефлекторные изменения со стороны слизистой оболочки ВДП под влиянием тепловых процедур в области конечностей эмпирически издавна используются клиницистами как лечебное мероприятие при заболеваниях ВДП.

Обсуждение вопроса об обратных связях имеет несомненное практическое и теоретическое значение, поскольку может способствовать разрешению многих, еще не изученных вопросов патогенеза ассоциированных болезней респираторного тракта и адекватной интерпретации клинических проявлений заболеваний ВДП, протекающих на фоне хронического бронхолегочного процесса и патогенетически обоснованной комплексной терапии сочетанной болезни.

Цель: исследовать состояние верхних дыхательных путей у детей, страдающих хронической неспецифической пневмонией без клинико-анамнестических сведений о наличии ассоциированных хронических воспалительных процессов со стороны ВДП, и на основании полученных результатов оценить характер влияния хронического бронхолегочного процесса на состояние верхнего отрезка дыхательного тракта.

Материал и методы

Для изучения обозначенного вопроса под наблюдение были взяты 45 детей, больных хронической пневмонией, находившихся на стационарном лечении в пульмонологическом отделении Республиканской детской клинической больницы г. Махачкалы. Возраст обследованных был от 5 до 16 лет. При оториноларингологическом обследовании и в анамнезе у пациентов отсутствовали признаки, свидетельствующие о наличии очагов хронической инфекции и иных заболеваний ВДП. Для этой категории больных были характерны: умеренный отек носовых раковин, повышенная влажность полости носа и изменение окраски слизистой оболочки носа. По данным анамнеза больным из этой группы выставлялись такие диагнозы, как «хронический катаральный ринит», «вазомоторная ринопатия», «хронический риносинусит» и др. Они получали носовые деконгестанты, физиотерапию на нос, эндоназальный электрофорез и т.д. С их же слов (и слов родителей) носовое дыхание улучшалось, прекращалось избыточное отделяемое из носа лишь в период лечения.

Комплекс терапевтических мероприятий предусматривал проведение лечебной бронхоскопии от 2 до 8 раз, которая заключалась в отсасывании патологического секрета, промывании бронхов теплым физиологическим раствором с последующим введением смеси химотрипсина и антибиотика по чувствительности микрофлоры, выделенной из мокроты, назначение аэрозолей с протеолитическими ферментами и щелочных ингаляций. Кроме того, дети получали поливитамины, массаж и УВЧ-терапию на область грудной клетки. Никакого лечения на область ЛОР-органов пациентам не назначалось.

Обсуждение

Прежде всего, были проанализированы результаты бронхоскопической санации. По окончании бронхиального лаважа из 39 больных, у которых при первичном осмотре был выявлен синюшный оттенок слизистой оболочки полости носа, он сократился лишь у 11.

Уменьшение отека нижних носовых раковин можно было видеть уже после 2-3 бронхоскопических санаций. При двухсторонних распространенных морфологических изменениях бронхолегочной системы и диффузном эндобронхите со значительным количеством отделяемого сокращение носовых раковин до обычных размеров затягивалось до конца курса лечения.

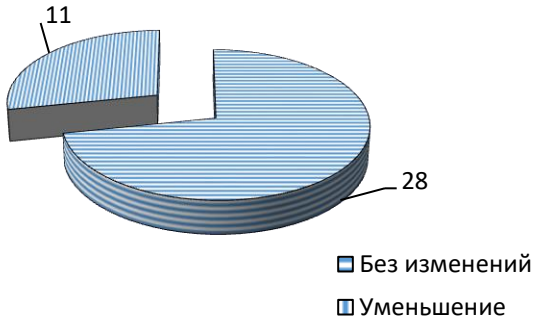

Рисунок 1. Цианотичный оттенок слизистой оболочки полости носа после лечения.

Параллельно с положительной динамикой состояния нижних носовых раковин в процессе санации бронхов отмечалось и уменьшение каличества отделяемого в носу. У двух больных, у которых не удалось добиться полной санации бронхиального дерева, держался отек раковин и повышенная слизистая секреция. К концу курса бронхоскопической санации из 40 пациентов с нарушением пневматизации гайморовых пазух воздушность полностью восстановилась у 24 и частично – у 16 больных.

Рисунок 2. Восстановление пневматизации гайморовых пазух после бронхоскопической санации.

На основании клинических наблюдений, основанных на анализе результатов бронхоскопической санации нижних дыхательных путей, мы пришли к заключению о том, что выявляющиеся рентгенологические изменения со стороны верхнечелюстных пазух, а также повышенная секреция и отечность слизистой оболочки носа, изменение ее окраски обусловлены неблагоприятным влиянием хронического бронхолегочного процесса на состояние верхних дыхатель-

ных путей, возможно рефлекторного характера.

Для более полного понимания вопроса влияния хронической пневмонии на состояние начального отдела дыхательного тракта были проведены лабораторные исследования, направленные на выявление функциональной активности слизистой оболочки полости носа: определяли двигательную активность мерцательного эпителия носа с использованием 3% раствора проторгола, величину водородного показателя (pH) носового секрета с помощью универсальной индикаторной бумаги, цитологическую картину в отпечатках со слизистой оболочки нижней носовой раковины, изучали уровень концентрации секреторного Ig A и G класса в носовом секрете.

Средние показатели двигательной активности мерцательного эпителия носа при первичном обследовании лишь у 6 из 45 больных равнялись контрольным величинам (16,9±1,2 мин), а у остальных время перемещения индикаторного раствора от переднего конца нижней носовой раковины до носоглотки составило 25,0±0,9 мин. К концу курса лечения указанный показатель снизился до 21,6±0,8 мин.



Рисунок 3. Двигательная активность мерцательного эпителия полости носа, мин.

Показатели pH носового секрета при первичном обследовании составляли 7,9±0,07 мин (физиологическая норма 7,5±0,05). Повторное обследование, проведенное в конце лечения, показало уменьшение величины pH в среднем на 0,3, т.е. переход щелочной реакции к нейтральной, оптимальной.

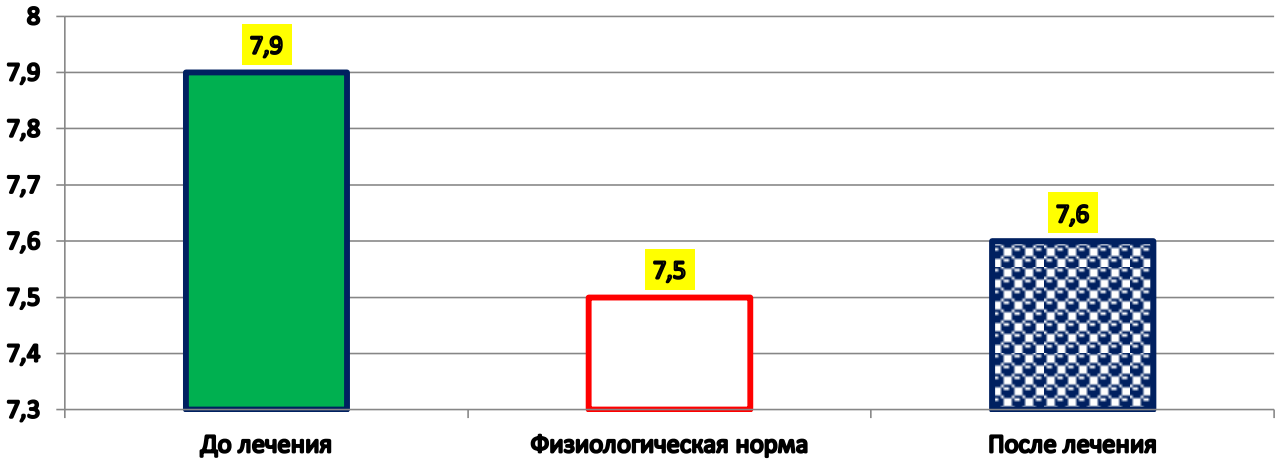

Рисунок 4. Показатели pH носового секрета.

Выраженные функциональные нарушения слизистой оболочки полости носа были выявлены при изучении клеточного состава в препаратах-отпечатках носовых раковин.

Десквамация эпителия наблюдалась у всех больных, различна была лишь интенсивность ее. Доминирующими были клетки плоского эпителия (метаплазия цилиндри-

ческого), которые встречались в виде скоплений или единичных клеток.

У 17 больных до начала лечения встречались также единичные клетки цилиндрического эпителия, в ряде случаев – с признаками дистрофии. Единичные лимфоциты были выявлены у 18 обследованных.

Проведенные лечебные мероприятия в определенной степени способствовали уменьшению количества клеток десквамированного эпителия. В препаратах-отпечатках мы учитывали также количество лейкоцитов, степень микробной обсемененности и фагоцитоза. Большое количество лейкоцитов и значительное микробное обсеменение в препаратах наблюдалось у подавляющего большинства больных. Встречались дегенеративные формы лейкоцитов и эозинофилов в единичных полях зрения. Повторное изучение цитограмм, проведенное по окончании лечения, выявило тенденцию к уменьшению воспалительных явлений в слизистой оболочке полости носа (уменьшение миграции лейкоцитов и обсемененности микрофлорой). Обнаружено было усиление фагоцитарной реакции, что свидетельствовало об активации местных защитных механизмов.

Определение содержания секреторного иммуноглобулина А класса показало, что после лечения имелась тенденция к недостоверному повышению его уровня (13±2,4 мг%) по сравнению с исходными величинами (9,0±3,2 мг%). Что же касается иммуноглобулина G класса, то средние величины его содержания до лечения достоверно выше (19,5±2,2 мг%), чем после лечения (12,9±3,4 мг%).

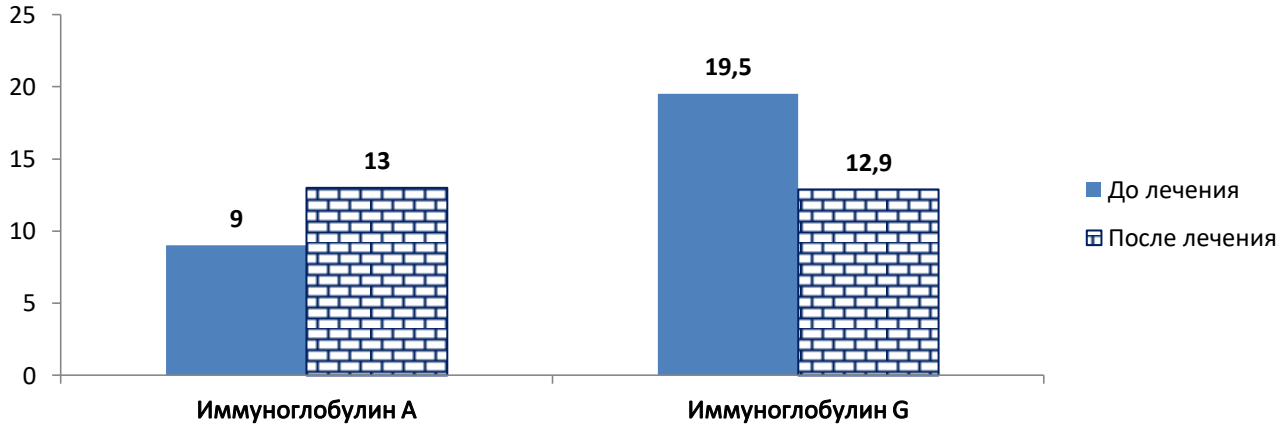

Рисунок 5. Содержание секреторных иммуноглобулинов в слизистой оболочке полости носа, мг%.

Как известно, Ig A в секрете полости носа представляет собой димер сывороточного Ig A и секреторного фрагмента (Sc), которые вырабатываются в слизистых оболочках, а Ig G класса на поверхность слизистой оболочки попадает из сыворотки крови. Увеличение концентрации иммуноглобулина G в носовом секрете, по мнению исследователей [4,11], указывает на нарушение проницаемости сосудистых стенок воспалительного генеза. У обследованных больных, в результате лечебных мероприятий, проницаемость сосудистых стенок улучшилась, в связи с чем концентрация Ig G уменьшилась.

Заключение

Интерпретация клинико-лабораторных исследований свидетельствует, что хроническая пневмония оказывает неблагоприятное влияние на состояние верхних дыхательных путей. Это влияние осуществляется, можно полагать, через рефлекторное воздействие патологического процесса бронхолегочной системы на начальный отдел респираторной системы, и, как следствие, в полости носа, околоносовых пазухах возникают вазомоторные и секреторные нарушения, клинически проявляющиеся в виде отечных застойных явлений, а также повышенной секрецией и изменением цвета слизистой оболочки носа. Неблагоприятное влияние хронической пневмонии на состояние ВДП проявлялось не только морфологическими изменениями со стороны слизистой оболочки полости носа, но и нарушением ряда показателей функционального ее состояния.

Выявленные морфологические и функциональные сдвиги со стороны полости носа у больных хронической пневмонией, у которых ни анамнестически, ни клинически не

определялись признаки хронического воспаления ВДП, следует оценивать как начальные (субклинические) формы хронической инфекции верхних дыхательных путей.

Исследования, выполненные ранее в нашей клинике [6], свидетельствуют, что до формирования хронической пневмонии очаги хронической инфекции верхних дыхательных путей были констатированы у 47,2%. Почти одновременно хронические воспалительные процессы обоих отделов дыхательного тракта сформировались у 28,2%, а у 24,4% хроническая пневмония предшествовала очагам инфекции верхнего отрезка дыхательных путей. Следовательно, с учетом приведенных выше клинико-функциональных данных, свидетельствующих о неблагоприятном влиянии хронической пневмонии на состояние ВДП, можно допустить, что у большинства пациентов (у 28,2% и 24,4%) в формировании патологических процессов носо-ротоглотки участвует и хронический неспецифический воспалительный процесс бронхолегочной системы.

Выводы

1. У детей с хронической неспецифической пневмонией в верхних дыхательных путях развиваются морфофункциональные нарушения, которые можно расценивать как субклинические формы очагов хронической инфекции.
2. Лечебные мероприятия, направленные на санацию бронхиального дерева, способствуют нормализации морфофункциональной активности слизистой оболочки верхнего отрезка дыхательной системы.
3. В целях профилактики развития заболеваний ВДП, а при их наличии и лечения, детей с хронической пневмонией, находящихся на диспансерном учете у пульмонологов, следует наблюдать также и оториноларингологам.

Информация о финансировании и конфликте интересов

Авторы декларируют отсутствие явных и потенциальных конфликтов интересов, связанных с публикацией настоящей статьи.

Поисково-аналитическая работа по подготовке рукописи проведена на личные средства членов авторского коллектива.

Участие авторов: концепция и дизайн исследования, сбор и обработка материалов – Аджимирзаева Р.Г., анализ полученных данных, написание текста редактирование текста – Гаджимирзаев Г.А.

Литература / References

1. Вертакова ОВ, Киселев АБ, Чаукина ВА, Андамова ОВ, Автушенко АС. Новый подход к лечению хронических очагов инфекции у лиц с полиморбидным фоном. *Российская оториноларингология* 2017;(1):21-26 [Vertakova OV, Kiselev AB, Chaukina VA, Andamova OV, Avtushenko AS. Novyj podhod k lecheniyu hronicheskih ochagov infekcii u lic s polimorbidnym fonom. *Rossijskaya otorinolaringologiya* 2017; (1):21-26 (In Russ.)].
2. Гаджимирзаев ГА. Аллергический ринит и бронхиальная астма. Клиникопатогенетическая взаимосвязь. Махачкала: ИПЦ ДГМА, 2014.328 [Gadzhimirzaev GA. Allergicheskij rinit i bronhialnaya astma Klinikopatogenetichesskaya vzaimosvyaz. Mahachkala: DGMA, 2014. 328 (In Russ.)].
3. Гаджимирзаев ГА. Современные представления о патогенетической взаимосвязи заболеваний верхних и нижних дыхательных путей у детей. *Вестник оториноларингологии* 1992;(3):27-30 [Gadzhimirzaev GA. Sovremennye predstavleniya o patogenetichesskoj vzaimosvyazii zabolevanij verhnih i nizhnih dyhatelnyh putej u detej. *Vestnik otorinolaringologii* 1992;(3):27-30 (In Russ.)].
4. Гаджимирзаев ГА. Ринобронхопульмональный синдром. Махачкала: Юпитер, 1998.154 [Gadzhimirzaev GA. Rinobronhopulmonalnyj sindrom. Mahachkala: YUpiter, 1998.154 (In Russ.)].
5. Гаджимирзаев ГА. К 80-летию кафедры оториноларингологии ДГМУ и 130-летию профессора В.А.Чудносоветова. *Вестник оториноларингологии* 2016;(5):4-7 [Gadzhimirzaev GA. K 80-letiyu kafedry otorinolaringologii DGMU i 130-letiyu professora VA CHudnosovetova. *Vestnik otorinolaringologii* 2016;(5):4-7 (In Russ.)].
6. Гаджимирзаев ГА. Заболевания носоглотки и бронхолегочная патология у детей. Сборник трудов Московского НИИ педиатрии и детской хирургии. Москва, 1978;(7):159-163 [Gadzhimirzaev GA. Zabolevaniya nosoglotki i bronholegochnaya patologiya u dete.j Sbornik trudov Moskovskogo NII pediatrii i detskoj hirurgii. Moskva, 1978; (7):159-163 (In Russ.)].

7. Засосов РА. Функция носа, глотки и гортани. В кн.: Многотомное руководство по оториноларингологии. Том 1. М. :Медгиз,1960:439-471 [Zasosov RA. Funkciya nosa glotki i gortani. V kn.: Mnogotomnoe rukovodstvo po otorinolaringologii. Tom 1. M.: Medgiz, 1960:439-471 (In Russ.)].
8. Карпищенко СА, Лавренова ГВ, Баранская СВ. Тонзиллит и тонзиллогенные заболевания. *Вестник оториноларингологии* 2016;(4):69-71 [Karpishchenko SA, Lavrenova GV, Baranskaya SV. Tonzillit i tonzillogennye zabolevaniya. *Vestnik otorinolaringologii* 2016 ;(4):69-71 (In Russ.)].
9. Кручинина ИЛ, Лихачев АГ. Синуситы в детском возрасте. М.:Медицина, 1990. 144 [Kruchinina IL, Lihachev AG. Sinusity v detskom vozraste. M.: Medicina, 1990.144 (In Russ.)].
10. Пальчун ВТ, Гуров АВ, Аксенова АВ, Гусева ОА. Современные представления о токсико-аллергических проявлениях хронической тонзиллярной патологии, его этиологическая и патологическая роль в возникновении и течении общих заболеваний. *Вестник оториноларингологии* 2012;(2):5-12 [Palchun VT, Gurov AV, Aksenova AV, Guseva OA. Sovremennye predstavleniya o toksiko-allergicheskih proyavleniyah hronicheskoj tonzillyarnoj patologii ego ehtiologicheskaya i patologicheskaya rol v vozniknovenii i techenii obshchih zabolevanij. *Vestnik otorinolaringologii* 2012;(2):5-12 (In Russ.)].
11. Пискунов ГЗ, Пискунов СЗ. Клиническая ринология. М.:Медицинское информационное агенство, 2005. 560 [Piskunov GZ, Piskunov SZ. Klinicheskaya rinologiya. M.: Medicinskoe informacionnoe agenstvo, 2005.560 (In Russ.)].
12. Сагалович БМ. Физиология и патофизиология верхних дыхательных путей. М.:Медицина, 1967. 328 с. [Sagalovich BM. Fiziologiya i patofiziologiya verhnih dyhatelnyh putej. M.: Medicina, 1967.328 (In Russ.)].
13. Ундриц ВФ. О вазомоторной функции носа. *Архив медицинских наук* 1949;(2):416 [Undric VF. O vazomotornoj funkcii nosa. *Arhiv medicinskih nauk* 1949;(2):416 (In Russ.)].

Сведения об авторах:

Гаджимирзаев Гаджимурад Абдусамадович – доктор медицинских наук., профессор, заведующий кафедрой оториноларингологии с усовершенствованием врачей ФГБОУ ВО «Дагестанский государственный медицинский университет» Минздрава России, Махачкала.
Гаджимирзаева Раисат Гаджимурадовна - кандидат медицинских наук, доцент кафедры оториноларингологии с усовершенствованием врачей ФГБОУ ВО «Дагестанский государственный медицинский университет» Минздрава России, Махачкала; e-mail: raislor@mail.ru.