ДАГЕСТАНСКИЙ ГОСУДАРСТВЕННЫЙ МЕДИЦИНСКИЙ УНИВЕРСИТЕТ
МИНИСТЕРСТВО ЗДРАВООХРАНЕНИЯ РД
Дагестанское региональное отделение РОХ им. Р.П. Аскерханова

НОВОЕ В ХИРУРГИИ И КАРДИОЛОГИИ ДАГЕСТАНА

Материалы IX Республиканской научно-практической конференции

Махачкала, 23 апреля 2021 г.

Под редакцией профессора А.Г.Магомедова,
профессора О.А. Махачева

Махачкала, 2021

УДК 616. 12:617(470.67)
ББК 54.10:54.5
Н - 74

Редакционный совет:
профессор А.Г. Магомедов (председатель)
профессор О.А. Махачев (сопредседатель)
профессор М.А. Алиев
профессор С.А.Алиев
профессор Г.Р. Аскерханов
профессор М.Г. Ахмадудинов
профессор М.Г. Иманалиев
профессор Б.М. Махачев
профессор Р. Т. Меджидов
профессор М.А. Хамидов
профессор А. Ш. Хасаев
профессор А. А. Абдуллаев
док. мед. наук Г.Х. Мусаев
док. мед. наук М.К.Абдулжалилов
док. мед. наук. И.Г.Ахмедов
док. мед. наук А.С. Абдулхаликов (секретарь)

Новое в хирургии и кардиологии Дагестана: материалы IX Республиканской научно-практической конференции (Махачкала, 23 апреля 2021г.) / Под редакцией проф. А.Г. Магомедова, проф. О.А. Махачева - Махачкала: ИПЦ ДГМУ, 2021. - 132 с.

В сборник научных трудов вошли наиболее значимые работы по хирургии и кардиологии, сотрудников ДГМУ и практических врачей, выполненные в стенах университета за последние 3 года.

© ИПЦ ДГМУ, 2021

ПРЕДИСЛОВИЕ

В Дагестане с каждым годом наращиваются объемы хирургической помощи в том числе и высокотехнологической медицинской помощи. В этом направлении утверждается позиция по мультидисциплинарному подходу у больных сочетанными заболеваниями хирургического профиля, набирает обороты гибридная хирургия.

Эти подходы минимизируют риски тех операций от которых раньше дагестанские хирурги воздерживались и отправляли пациентов в федеральные центры.

По некоторым позициям наши специалисты лидируют в СКФО, что нас радует. В узкоспециализированную хирургию тянутся молодые люди с креативным, новаторским мышлением. Наша задача поддержать их.

На конференции 2021 года будут обсуждаться результаты достижений не только ученых–хирургов и кардиологов ДГМУ, а также практических врачей по этим специальностям.

Организаторы конференции надеются, что очередная IX научно-практическая конференция «Новое в хирургии и кардиологии Дагестана» будет способствовать дальнейшему прогрессу хирургии и кардиологии в республики Дагестан.

профессор Р.Т. Меджидов,
председатель Дагестанского регионального отделения Российского общества хирургов им. Р.П. Аскерханова, заслуженный деятель науки и лауреат Госпремии РД.

Мультидисциплинарный подход в хирургии Дагестана.

М.К. Абдулжалилов
Главный внештатный хирург МЗ РД

Уважаемые коллеги! Сегодня мы являемся участниками следующего этапа развития хирургии в нашей республике. Необходимо нам всем обратить внимание на рост числа пациентов пожилого и старческого возраста с хирургической патологией, которые уже требуют от хирургов мультидисциплинарного подхода, выбора индивидуальной тактики лечения хирургической патологии, выполнение каскада оперативных вмешательствах на разных органах в соответствие с их срочностью, в качестве подготовительного этапа для операций на органах грудной и брюшной полостей, головном мозге, скелете, что было невозможно даже представить в предыдущие годы. В республике уже созданы определенные условия для такого лечения: приобретены ангиографические установки для выполнения коронарографии и стентирования коронарных артерий, ангиопластики брыжеечных сосудов у пациентов с ТМС, аппараты для РЧА при аритмиях, которые позволяют после такого лечения расширить диапазон современных сложных хирургических вмешательств с меньшим риском для жизни пациента даже пожилого и старческого возраста с мультиморбидностью.

Широкое применение в хирургических отделениях республики за предыдущие годы получили лапароскопическиеи эндоскопические вмешательства, набирают обороты мини-инвазивная и бариатрическая хирургии, о которых мы только мечтали на предыдущей конференции. Катетерная ангиографическая эмболизация сосудов органов брюшной полости позволяют предупредить интраоперационные кровотечения из паренхиматозных органов, надежно остановить кровотечения из сосудов органов брюшной полости при неэффективности других способов гемостаза и при наличии противопоказания для полостного вмешательства. Получили широкое применение тромболитическая те-

рапия при ТМС, ТЭЛА, тромбозе сосудов мозга. Этапные оперативные мини-инвазивные вмешательства при механической желтухе позволяют оперировать пациентов с ЖКБ, осложненной механической желтухой в более безопасных условиях для пациента: вначале выполняют наружное отведение желчи, достигают купирования синдрома механической желтухи, затем выполняют радикальные вмешательства: ЭПСТ, литоэкстракция из холедоха с последующей лапароскопической холецистэктомией.

В онкологии широкое применение получают операции по стентированию опухолевых стенозов дыхательных путей, желудочно-кишечного тракта, желчных протоков, которые позволяют без риска для жизни купировать непроходимость трубчатых органов, затем выполнить радикально вмешательство. Получает популярность среди хирургов фотодинамическая терапия труднодоступных опухолей бронхов, желчных протоков, стенозирующих опухолей желудочно-кишечного тракта. В арсенал лечения пациентов с хирургической патологией вошли лазерные технологии: лазерная внутрисосудистая коагуляция варикозно расширенных вен нижних конечностей у женщин, гнойных свищей. Практически все вышеперечисленные технологии удалось внедрить на предыдущем этапе нашего развития. На следующем этапе нам предстоит проложить расширение диапазона торакоскопических и лапароскопических операций на органах грудной и брюшной полостей, при патологии поджелудочной железы, надпочечников, на головном мозге, HALRAR – технологии в проктологии, высокотехнологичные оперативные вмешательства на ЛОР органах и нейрохирургии.

Для успешной реализации поставленных перспективных задач по развитию хирургии в республике нам предстоит разработать республиканские целевые программы по дальнейшему развитию малоинвазиных технологий в хирургии (лапароскопических и эндоскопических) и технологий под УЗ-навигаций, а также приложить определенные усилия для приведения операционных блоков и реанимационных отделений в строгое соответствие с положениями приказов МЗ РФ №922н и 919н от

15.11.2015г., что позволит нам расширить возможности хирургической службы республики. Всем коллегам, без исключения, желаю больших успехов и удачи в нашей не легкой работе, посвященной спасению жизни наших пациентов, даже с очень тяжелой хирургической патологией!

УЧЕНЫЙ-ХИРУРГ И ИНТЕЛЛИГЕНТНЫЙ ВРАЧ

СВЕТЛОЙ ПАМЯТИ КОЛЛЕГИ
МАВЛУДИНА РАДЖАБОВИЧА АБДУЛЛАЕВА

С. Ю Сафаров., М.А Алиев.
Кафедра хирургических болезней педиатрического и стоматологического факультетов. ДГМУ

Ушел из жизни великий труженик, отдавший хирургии 66 лет, из коих в течение 60 лет одновременно обучал студентов нашего Университета врачеванию.

Мы более 35 лет работали с Мавлудином Раджабовичем на одной кафедре, и нас всегда поражали его преданность избранной профессии, высокая культура, невероятная скромность, интеллигентность, профессионализм, тактичность в общении с сотрудниками, студентами и больными. Видимо поэтому он был уважаем коллегами, любим студентами, нужен всем, кто работали вместе с ним.

Абдуллаев Мавлудин Раджабович родился 19 ноября 1931 года в селении Курах Курахского района ДАССР. В 1955 году окончил с отличием лечебно-профилактический факультет Дагестанского государственного медицинского института. Заметив в нем интерес к хирургии, ученый совет института оставил его в клинический ординатуре на кафедре госпитальной хирургии, руководимой профессором М. Нагорным. В 1957 г. после двух лет обучения в ординатуре начинается его самостоятельная хирургическая деятельность в Тарумовской райбольнице. Здесь, будучи единственным хирургом, он оттачивает свои диагностические способности, накапливает опыт в проведении экстренных и плановых оперативных вмешательств – полостных, травматологических, урологических.

Затем вернулся в столицу, где с 1958 по 1964 гг. работал ординатором хирургического отделения Махачкалинской горбольницы №1, а в 1967 г. – стал заведующим, вновь созданным травматологическим отделением этой же больницы. Видя склонность к научному поиску, М. Т. Нагорный поручил ему исследовать характер бытового травматизма в нашей республике и выработать меры по уменьшению его количества. Не прерывая работу практическим врачом, он завершил данное исследование и в 1966 г. в Волгоградском медицинском институте защитил кандидатскую диссертацию на тему: «Бытовой травматизм и меры борьбы с ним (по материалам ДАССР). С 1967 г. – ассистент кафедры госпитальной хирургии ДГМИ. С 1968 г. – ассистент, доцент, затем профессор кафедры хирургических болезней стоматологического и педиатрического факультетов ДГМИ. Далее по предложению профессора Р. П. Аскерханова Мавлудин Раджабович начинает изучать особенности течения и лечения острой кишечной непроходимости у лиц пожилого и старческого возраста. Работа была завершена в 1991 году и защищена как докторская диссертация в Московском медицинском стоматологическом институте под названием: «Особенности клиники и лечения острой кишечной непроходимости у лиц пожилого и старческого возраста (экспериментально-клиническое исследование)». В 1993 г. получил зва-

ние профессора. После этого разработал и внедрил в клинику способ лечения Острой кишечной непроходимости путём введения лекарственной смеси, которая в дальнейшем получила название «смесь Абдуллаева». Этот весьма эффективный метод внедрен в хирургических отделениях не только Дагестана, но и в разных регионах России.

В этот же год Абдуллаев М.Р. впервые установил, что одним из основных механизмов патогенеза ОКН и развивающегося послеоперационного пареза кишечника являются глубокие нарушения микроциркуляции в кишечной стенке и истощение биоэнергетических ресурсов ее. Далее он разработал и внедрил в клинику эффективный способ патогенетического лечения ОКН и послеоперационного пареза кишечника, методы коррекции нарушений микроциркуляции и биоэнергетики кишечной стенки путем внутрибрижеечного и парентерального введения лекарственной смеси (АТФ, кокарбоксилаза, гепарин, гидрокортизон, ампициллин, новокаин). Данный способ терапии был одобрен НИИ скорой помощи им. Склифосовского, Фармакологический комитет МЗ СССР, Минздрава РСФСР, Всесоюзной НИИ патентной экспертизы (авторское свидетельство на изобретение №1197645 от 15.098 1985 г.). Основным направлением научных исследований Абдуллаева на всю жизнь становится абдоминальная хирургия. Всего он опубликовал более 300 научных работ по патологиям брюшной полости. Опубликовал лекционный курс по общей и госпитальной хирургии с соавторами.

С 1968 года до самой кончины Мавлудин Раджабович заведовал (53 года) учебной частью нашей кафедры, при этом постоянно уделял большое внимание учебно-методической работе, повышению качества учебного процесса, постоянно обновлял учебные пособия для студентов. Являлся учёным секретарём диссертационного совета ДГМУ, проводил большую работу по редактированию авторефератов докторских и кандидатских диссертаций. В течение 27 лет являлся секретарем общества хирургов Дагестана им. Р.П.Аскерханова. В течение всего периода активно участвовал в проведении научно-практических конференций и съездов хирургов Дагестана.

Проф. Абдуллаев постоянно курировал одно из 6 хирургических отделений нашей клиники. На своих обходах, врачебных конференциях, консультациях и консилиумах он всегда был образцом подражания для молодых и даже опытных хирургов. До последнего дня жизни Мавлудин Раджабович сохранил прекрасную память в деталях знал самые незначащие события, проходившие в стенах нашего ВУЗА. В 1956 г. он был членом первого учредительного заседания научно-медицинского общества хирургов Дагестана. Рассказывал, что заседание проходило бурно, предложений было много, когда составляли и принимали Устав хирургического общества. Говорил, что с того времени прошло 64 года и он ни разу не пропустил заседание Общества без уважительных причин. По поручение Председателя Общества Р.П. Аскерханова и Атаева С, Д, многократно ездил в города и районы республики проверять хирургические службы. Государственные награды и звания: Заслуженный врач и заслуженный деятель науки РД, Заслуженный врач РФ, Отличник Здравоохранения РФ, Медали «Ветеран труда», за доблестный труд в ВОВ, Почетная грамота РД, Заслуженный профессор ДГМУ.

Мы всегда будем помнить его, нам постоянно будет не хватать нашего дорогого друга!

ПАМЯТИ ДОЦЕНТА А. Д. ДИБИРОВА

А.С. Абдулхаликов
Кафедра госпитальной хирургии №1

Дибиров Абдулманап Далгатович всегда был улыбчивым, энергичным и доброжелательным человеком, профессионалом своего дела, не мыслящим себя без больных. а так же педагогом обучившим и подготовившим огромное количество специалистов

Для Абдулманап Далгатовича не было в работе мелочей, когда дело касается больных, он в любое время суток готов был прийти на помощь в любую точку нашей республики.

Родился он 15 мая 1941 г. в хуторе Ахнада Гунибского района ДАССР в семье колхозника. Отец погиб на фронте в 1943 г., мать в одиночку в те тяжелые для всех времена воспитывала и ставила на ноги пятерых детей, что приучило его с раннего детства к труду.

С 1948- 1959 гг. – воспитанник Гунибского детского дома и Ругуджинской школы – интерната Гунибского района, а с 1959 по 1961 гг. – чабановал в колхозе «Правда» Гунибского района.

В 1961 г. поступил в Дагестанский государственный медицинский институт (в 1963 – 1967 гг. срочная служба в Советской Армии, санинстуктор), который успешно окончил в 1970 году.

В 1970 -1973 гг. – хирург Грайворонской районной больницы Белгородской области. В 1973 – 1975 гг. – клинический ординатор кафедры госпитальной хирургии ДГМИ.

В 1975 – 1998 гг.– хирург больницы скорой медицинской помощи г. Махачкала, одновременно на 0,5 ставки в поликлинике Махачкалы и преподавателем хирургии Дагмедучилища. С 1996 года по настоящее время – последовательно ассистент, а в последующем и доцент кафедры госпитальной хирургии Дагестанского государственного медицинского университета.

Трудовая жизнь началась еще в детстве - зарабатывал себе на одежду, книги, будучи студентом работал грузчиком на оптовой базе и кубовщиком в общежитии Дагмединститута. Общий стаж официальной трудовой биографии – 58 лет, из них 46 лет хирургом, в т. ч. 28 лет – самой сложной и полной драматизма – неотложной хирургии. Педагогический стаж – 27 лет. Всю сознательную жизнь в круглогодично занимался спортом, а с 1990 года и «моржевал».

Еще в первом году после клинической ординатуры будучи на дежурстве в 1 горбольнице г. Махачкала с девушкой интерном по детской хирургии оперировал больного со сквозным ранением левого легкого и проникающим ранением левого желудочка, и тампонадой сердца в состоянии клинической смерти. Наложены 4 шва на работающем сердце и ушиты раны легкого параллельно с реинфузией, излившейся в плевральную полость 3 л. крови, что в те годы только начиналось в России. Другой интересный случай его медицинской биографии - спасенный больной с 18 огнестрельными ранами органов брюшной полости в Больнице скорой медицинской помощи г. Махачкала.

Абдулманап Далгатович – хирург высшей категории, кандидат медицинских наук, доцент ДГМУ, Заслуженный врач республики Дагестан, ветеран труда, Лауреат Государственной премии РД, имеет две правительственные награды РФ, многократно награжден грамотами и благодарностями Дагестанского государственного медицинского университета и РД.

Автор более 100 научных работ, 6 книг (учебных пособий и монографий), 4 изобретений и около 20 рацпредложений и внедрений в области медицины.

Скоропостижно скончался в 2020 году.

Вечная добрая память добросовестному, отзывчивому, благородному человеку и специалисту своего дела сохранится в сердцах его друзей, коллег и учеников.

Дагестанский центр кардиологии и сердечно-сосудистой хирургии

Дорога длиною в 7 лет (2014-2020 гг.): итоги оказания высокотехнологичной и специализированной медицинской помощи в Дагестанском центре кардиологии и сердечно-сосудистой хирургии

О. А. Махачев

г. Махачкала, 2021 г.

Дагестанский центр кардиологии и сердечно-сосудистой хирургии

Коечный фонд

№	Отделение	Профиль коек	Количество коек
1	Кардиологическое	Кардиологический	22
2	Клинико-диагностическое	Кардиологический	25*
3	Кардиохирургическое	Кардиохирургический	20
4	Хирургии ИБС	Кардиохирургический	23
5	Рентгенохирургии нарушений ритма сердца и ЭКС	Кардиохирургический	10
6	Сосудистой хирургии	Сердечно-сосудистый	30
Всего			130 *

** из них 5 коек – стационар дневного пребывания*

Дагестанский центр кардиологии и сердечно-сосудистой хирургии

Получив 13 мая 2013 года лицензию на оказание высокотехнологичной медицинской помощи, в ДЦК и ССХ стали выполняться высокотехнологичные операции по профилю «сердечно-сосудистая хирургия».

ОПРЕДЕЛЕНИЕ

Высокотехнологичная медицинская помощь включает в себя применение новых сложных и (или) уникальных методов лечения, а также ресурсоемких методов лечения с научно доказанной эффективностью, в том числе клеточных технологий, роботизированной техники, информационных технологий и методов генной инженерии, разработанных на основе достижений медицинской науки и смежных отраслей науки и техники

Дагестанский центр кардиологии и сердечно-сосудистой хирургии

Перечень видов ВМП по профилю сердечно-сосудистая хирургия

Раздел I. Перечень видов ВМП, включенных в базовую программу ОМС (11 видов ВМП).

- **Вид 34 - 39** Коронарная реваскуляризация миокарда с применением ангиопластики в сочетании со стентированием при ишемической болезни сердца с установкой от 1 до 3 стентов при остром коронарном синдроме с подъемом и без подъема ST
- **Вид 40** Коронарная реваскуляризация миокарда с применением ангиопластики в сочетании со стентированием при ишемической болезни
- **Вид 41** Эндоваскулярная, хирургическая коррекция нарушений ритма сердца без имплантации кардиовертера-дефибриллятора у взрослых (имплантация частотно-адаптированного однокамерного стимулятора)
- **Вид 42** Эндоваскулярная, хирургическая коррекция нарушений ритма сердца без имплантации кардиовертера-дефибриллятора у детей (имплантация частотно-адаптированного однокамерного кардиостимулятора)
- **Вид 43** Эндоваскулярная, хирургическая коррекция нарушений ритма сердца без имплантации кардиовертера-дефибриллятора у взрослых (имплантация частотно-адаптированного двухкамерного кардиостимулятора)
- **Вид 44** Коронарная реваскуляризация миокарда с применением аортокоронарного шунтирования при ишемической болезни и различных формах сочетанной патологии у больных с ОКС

В ДЦК и ССХ выполняется 10 из 11 видов ВМП по Разделу I.

Дагестанский центр кардиологии и сердечно-сосудистой хирургии

Перечень видов ВМП по профилю сердечно-сосудистая хирургия

Раздел II. Перечень видов ВМП, не включенных в базовую программу ОМС (10 видов ВМП)

- Вид 39 Коронарная реваскуляризация миокарда с применением АКШ при ишемической болезни
- Вид 40 Эндоваскулярная, хирургическая коррекция нарушений ритма сердца (НРС) без имплантации кардиовертера-дефибриллятора (эндоваскулярная деструкция дополнительных проводящих путей и аритмогенных зон сердца; имплантация трехкамерного кардиостимулятора; торакоскопическая деструкция аритмогенных зон сердца; хирургическая и (или) криодеструкция дополнительных проводящих путей и аритмогенных зон сердца)
- Вид 41 Хирургическая и эндоваскулярная коррекция заболеваний магистральных артерий. Радикальная и гемодинамическая коррекция врожденных пороков перегородок, камер сердца и соединений магистральных сосудов
- Вид 42 Хирургическое лечение врожденных, ревматических и неревматических пороков клапанов сердца, опухолей сердца (пластика клапанов в условиях искусственного кровообращения протезирование 1-3 клапанов, удаление опухоли с пластикой или без пластики клапана)
- Вид 43 Эндоваскулярное лечение врожденных, ревматических и неревматических пороков клапанов сердца, опухолей сердца (транскатетерное протезирование клапанов сердца)
- Вид 44 Хирургическое лечение ХСН (иссечение гипертрофированных мышц при обструктивной гипертрофической кардиомиопатии; реконструкция левого желудочка; имплантация систем моно- и бивентрикулярного обхода желудочков сердца; ресинхронизирующая электрокардиостимуляция)
- Вид 45 Эндоваскулярная, хирургическая коррекция НРС с имплантацией кардиовертера-дефибриллятора
- Вид 46 Радикальная и гемодинамическая коррекция ВПС у детей до 1 года
- Вид 47 Хирургическая коррекция поражений клапанов сердца при повторном многоклапанном протезировании
- Вид 48 Эндоваскулярная коррекция заболеваний аорты (эндопротезирование аорты)

В ДЦК и ССХ выполняется 5 из 10 видов ВМП из Раздела II.

Дагестанский центр кардиологии и сердечно-сосудистой хирургии

Динамика лечебной работы за 2014-2020 гг.

Показатели	Годы							
	2014	2015	2016	2017	2018	2019	2020	Всего (2014-2020 гг.)
Общее количество операций на сердце и сосудах	395	1 065	1 653	2 069	2288	2411	1704	11585*
Среднее количество операций на сердце и сосудах за 1 рабочий день	1,6	4,3	6,7	8,5	9,5	10,2	7,0	—
Количество операций по категории ВМП	328	516	665	733	649	933	836	4660**
Среднее количество операций по категории ВМП за 1 рабочий день	1,3	2,1	2,7	3,0	2,7	3,9	3,4	—
Хирургическая активность (%)	17,0	34,0	47,0	57,0	58,0	64,0	61,0	---

* госпитальная смертность при выполнении операций на сердце и сосудах – 0,07% (8/11585)

** госпитальная летальность при выполнении операций по категории ВМП – 0,17% (8/4660)

Дагестанский центр кардиологии и сердечно-сосудистой хирургии

Высокотехнологичная медицинская помощь при ишемической болезни сердца (1)

Динамика выполнения коронарографий

Дагестанский центр кардиологии и сердечно-сосудистой хирургии

Высокотехнологичная медицинская помощь при ишемической болезни сердца (2)

Динамика выполнения чрескожных коронарных вмешательств (ЧКВ)

Патология	Количество операций по годам							Всего
	2014	2015	2016	2017	2018	2019	2020	
Ишемическая болезнь сердца	190	279	445	504	440	628	552	3038*

Виды ЧКВ:

Прямое стентирование коронарной артерии (КА)	– 1937 (63,7%)
Транслюминальная баллонная ангиопластика (ТЛБАП) со стентированием КА	– 727 (24%)
Реканализация с ТЛБАП и стентированием КА	– 283 (9,3%)
Стентирование ствола левой коронарной артерии	– 91 (3%)

В 97% случаев использовался трансрадиальный доступ (по РФ в 2019 г. – 84,5%)

*госпитальная летальность составила 0,2% (7/3038), в РФ по данным Б.Г. Алекяна смертность при ЧКВ в 2019 году – 1,8%

Дагестанский центр кардиологии и сердечно-сосудистой хирургии

Количество коронарографий, выполненных в 332 клиниках РФ в 2019 году*

№	Название учреждения	Город	Количество коронарографий
1	НМИЦССХ им. А.Н. Бакулева	Москва	10 078
2	НИИ - Краевая клиническая больница №1	Краснодар	9 008
3	Краевая клиническая больница	Красноярск	7 633
4	НМИЦ им. академика Е.Н. Мешалкина	Новосибирск	7 288
5	Республиканский кардиологический центр	Уфа	7 242
6	Федеральный центр сердечно-сосудистой хирургии	Пенза	6 085
...			
74	Федеральный центр сердечно-сосудистой хирургии	Астрахань	2172
75	ДЦК и ССХ	Махачкала	2167

* Б.Г. Алекян. Рентгенэндоваскулярная диагностика и лечение заболеваний сердца и сосудов в РФ – 2019 г.

Дагестанский центр кардиологии и сердечно-сосудистой хирургии

Приоритеты по рентгенэндоваскулярному лечению ИБС

- Впервые в РД выполнено ЧКВ при стабильной стенокардии (2013 г.) и при ОИМ с подъемом сегмента ST (2015 г.).
- Впервые в СКФО выполнено внутрисосудистое ультразвуковое исследование при стентировании коронарных артерий (2015 г.).
- Впервые в СКФО имплантированы биоабсорбируемые стенты (2015 г.).
- Впервые в СКФО для ликвидации тяжелых кальцинированных стенозов в коронарных артериях использована система Rotablator™.

Дагестанский центр кардиологии и сердечно-сосудистой хирургии

Высокотехнологичная медицинская помощь при врождённых пороках сердца (1)

3 октября 2014 года в Республике Дагестан впервые выполнены рентгенэндоваскулярные операции у 17 больных с ОАП и ДМПП

Дагестанский центр кардиологии и сердечно-сосудистой хирургии

Высокотехнологичная медицинская помощь при врождённых пороках сердца (2)

С октября 2014 г. по январь 2021 г. эндоваскулярное закрытие ВПС было выполнено 676 больным.

498 (73,6%) ОАП;

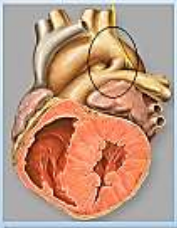

175 (25,8%) ДМПП

в 2 случаях ИСЛА

в 1 случае ДМЖП

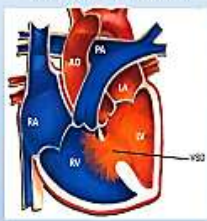

Медиана возраста больных составила 16 лет (от 3 до 71 года), 543 (80,3%) пациентов были дети и подростки в возрасте от 3 до 16 лет.

В 560 (83%) наблюдениях для закрытия ОАП (n=384), ДМПП (n=175) и ДМЖП были использованы окклюдеры.

Госпитальная летальность отсутствовала

Дагестанский центр кардиологии и сердечно-сосудистой хирургии

Общее количество рентгенэндоваскулярных операций, выполненных при структурных заболеваниях сердца в 90 центрах РФ в 2019 году*

№	Название учреждения	Город	Количество операций
1	НМИЦССХ им. А.Н. Бакулева	Москва	997
2	НМИЦ им. академика Е.Н. Мешалкина	Новосибирск	754
3	НМИЦ кардиологии	Москва	455
4	НМИЦ им. В. А. Алмазова	С.-Петербург	365
5	Федеральный центр сердечно-сосудистой хирургии	Астрахань	361
6	Федеральный центр сердечно-сосудистой хирургии	Пенза	309
…			
23	ДЦК и ССХ	Махачкала	126

* Б.Г. Алекян. Рентгенэндоваскуляраная диагностика и лечение заболеваний сердца и сосудов в РФ – 2019 г.

Дагестанский центр кардиологии и сердечно-сосудистой хирургии

Высокотехнологичная медицинская помощь при патологии магистральных артерий

С 2014 по 2020 гг. в ДЦК и ССХ 34 пациентам выполнено стентирование магистральных артерий с хорошим ангиографическим результатом и без осложнений.

Стентирование внутренних сонных артерий (n=19)

Стентирование общей подвздошной артерии (n = 7)

Стентирование подключичной артерии (n=8)

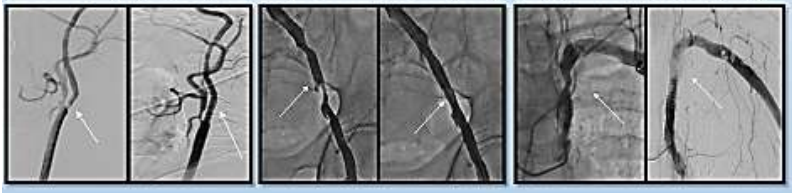

Дагестанский центр кардиологии и сердечно-сосудистой хирургии

Общее число больных, подвергнутых диагностическим и лечебным рентгенэндоваскулярным вмешательствам в 367 клиниках РФ за 2019 год*.

№	Название учреждения	Город	Число больных
1	НМИЦ им. академика Е.Н. Мешалкина	Новосибирск	15 571
2	НМИЦССХ им. А.Н. Бакулева	Москва	14 363
3	НИИ -Краевая клиническая больница №1	Краснодар	13 074
4	Республиканский кардиологический центр	Уфа	9 846
5	Федеральный центр сердечно-сосудистой хирургии	Пенза	9 598
6	Краевая клиническая больница	Красноярск	9 215
...			
71	**ДЦК и ССХ**	**Махачкала**	**3 458**

* Б.Г. Алекян. Рентгенэндоваскулярная диагностика и лечение заболеваний сердца и сосудов в РФ – 2019 г.

Дагестанский центр кардиологии и сердечно-сосудистой хирургии

Высокотехнологичная медицинская помощь при брадиаритмиях (1)

Опыт имплантаций 788 электрокардиостимуляторов

Тип электрокардиостимулятора	Кол-во
Однокамерный	630
Двухкамерный	157
АИКД	1
Всего	788*

*во всех случаях использовались электроды с пассивной фиксацией.

- Первая имплантация двухкамерного ЭКС была выполнена 1 апреля 2014 г., пациенту М., 60 лет. с А-В блокадой II ст.
- Первая имплантация АИКД в РД выполнена 1 ноября 2020 г. пациенту М., 61 г, с диагнозом ДКМП, частая желудочковая экстрасистолия .

Динамика имплантации ЭКС по годам

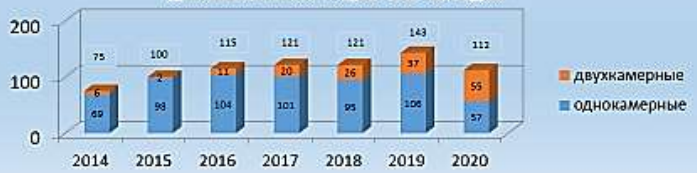

Дагестанский центр кардиологии и сердечно-сосудистой хирургии

Высокотехнологичная медицинская помощь при брадиаритмиях (2)

Показания к имплантации электрокардиостимулятора

Атриовентрикулярная блокада III ст.	– 54,6% (n=430)
Атриовентрикулярная блокада II ст.	– 16,7% (n=132)
Атриовентрикулярная блокада I ст.	– 1,5% (n=12)
Фибрилляция предсердий с эпизодами асистолии	– 17% (n=134)
Синдром слабости синусового узла	– 10% (n=79)

Результаты

Осложнения	Количество больных (%)
Инфицирование «ложа ЭКС»	1 (0,1%)
Гематома «ложа ЭКС»	12 (1,5%)
Повышение порога стимуляции	4 (0,4%)
Тромбофлебит подключичной вены	3 (0,3%)
Дислокация электрода	5 (0,6%)
Пролежень ложа ЭКС	1 (0,1%)
Всего	26 (3,3%)

Госпитальная летальность – 0,1 % (1*/787)

*причиной смерти пациентки 88 лет была тромбоэмболия легочной артерии, развившаяся на 3 сутки после операции

Дагестанский центр кардиологии и сердечно-сосудистой хирургии

Высокотехнологичная медицинская помощь при тахиаритмиях (1)

Опыт проведения электрофизиологического исследования (ЭФИ) и радиочастотной аблации (РЧА)

Количество пациентов	**- 108**
Возраст больных, M±SD	**- 45,6 ± 10,0 лет (от 19 лет до 71 года)**

Первая радиочастотная аблация была выполнена 11 июля 2013 г., пациентке М., 44 лет, с пароксизмальной атриовентрикулярной узловой реципрокной тахикардией.

Впервые в СКФО криобаллонная абляция устьев легочных вен при фибрилляции предсердий выполнена 31.07.2020 года.

Дагестанский центр кардиологии и сердечно-сосудистой хирургии

Высокотехнологичная медицинская помощь при тахиаритмиях (2)

Типы тахиаритмий

АВ-узловая реципрокная тахикардия	**– 74% (n=80)**
Манифестирующий синдром WPW	**– 15,7% (n=17)**
Латентный синдром WPW	**– 2,7% (n=3)**
Интермитирующий синдром WPW	**– 1,8% (n=2)**
Скрытый синдром WPW	**– 1,8% (n=2)**
Предсердная тахикардия	**– 1,8% (n=2)**
Фибрилляция предсердий	**– 1,8% (n=2)**

Результаты

Госпитальная летальность отсутствовала.

Рецидив аритмии наблюдался у 2* (2,5%) пациентов с АВУРТ и синдромом WPW.

***в одном случае выполнена повторная РЧА с положительным результатом**

Дагестанский центр кардиологии и сердечно-сосудистой хирургии

Высокотехнологичная медицинская помощь при ишемической болезни сердца (1)

Опыт выполнения аорто-коронарного шунтирования

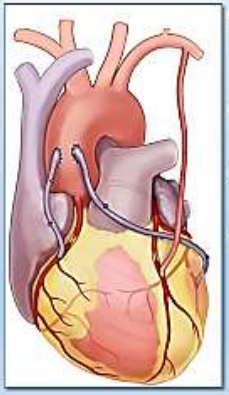

- **С июля 2019 г. по февраль 2021 года операция АКШ была выполнена 86 пациентам; госпитальная летальность отсутствовала.**
- **Средний возраст больных составил – 63 ± 7,7 лет, 72 пациента были мужского пола.**
- **Всего наложено 289 шунтов, 3,4 кондуита на одного больного (от 2 до 6 шунтов).**
- **Для шунтирования ПМЖА в 85 случаях использована левая внутренняя грудная артерия, в одном случае использована аутовена, для шунтирования остальных артерий использованы аутовенозные шунты.**

Дагестанский центр кардиологии и сердечно-сосудистой хирургии

Высокотехнологичная медицинская помощь при ишемической болезни сердца (2)

Опыт выполнения аорто-коронарного шунтирования

- В 2 случаях выполнена сочетанная операция: АКШ с пластикой аневризмы левого желудочка по Кули.
- Одному пациенту произведено АКШ с пластикой МК на опорном кольце.
- Трем больным АКШ выполнено из миниинвазивного доступа: 1 пациенту произведена операция MIDCAB и 2 больным MICSCAB.
- После выполнения АКШ для контроля проходимости кондуитов всем 86 пациентам была выполнена интраоперационная шунтография.

Дагестанский центр кардиологии и сердечно-сосудистой хирургии

Протезирование клапанов сердца

В 2020 г. 3 взрослым пациентам впервые выполнено протезирование клапанов сердца:

- Протезирование митрального клапана с использованием механического протеза – 2 больным

- Протезирование аортального клапана механическим протезом из мини j-стернотомии – 1* пациенту

* эта операция выполнена впервые в РД

Дагестанский центр кардиологии и сердечно-сосудистой хирургии

Спектр высокотехнологичных хирургических операций впервые выполненных в Республике Дагестан (1)

	Методы высокотехнологических хирургических операций	Дата внедрения
1	Стентирование коронарных артерий при ИБС при ОКС	 2013 г. 2015 г.
2	Коррекция тахиаритмий (РЧА)	2013 г.
3	Имплантация двухкамерного частотно-адаптированного ЭКС	2014 г.
4	Стентирование сонных и подключичных артерий	2014 г.
5	Эндоваскулярное закрытие врожденных пороков сердца (ОАП и ДМПП) с помощью окклюдера у детей и взрослых	2014 г., впервые в СКФО
6	Транслюминальная баллонная вальвулопластика клапана легочной артерии	2015 г., впервые в СКФО
7	Эмболизация яичниковых вен при варикозной болезни вен малого таза	2015 г., впервые в СКФО
8	Имплантация окклюдера для закрытия выраженного варикозного расширения вен малого таза	2016 г., впервые в РФ

Дагестанский центр кардиологии и сердечно-сосудистой хирургии

Спектр высокотехнологичных хирургических операций впервые выполненных в Республике Дагестан (2)

	Методы высокотехнологических хирургических операций	Дата внедрения
9	Имплантация окклюдера для закрытия выраженного варикозного расширения яичковой вены (варикоцеле)	2017 г., впервые в РФ
10	Эндоваскулярное закрытие врожденных пороков сердца (ОАП и ДМПП) под контролем ЭхоКГ, без флюороскопии и введения контрастного вещества	2017 г., впервые в РФ
11	Радиочастотная облитерация при варикозной болезни вен нижних конечностей	2019 г.
12	Транскатетерное закрытие дефекта межжелудочковой перегородки	2019 г.
13	Стентирование подвздошных вен	2019 г.
14	Эмболизация подвздошных вен	2019 г., впервые в СКФО
15	Протезирование аортального клапана из минидоступа в условиях ИК и кардиоплегии	2020 г.
16	Сочетанная операция пластики митрального клапана на опорном кольце с аорто-коронарным шунтированием	2020 г.
17	Имплантация двухкамерного кардиовертера–дефибриллятора	2020 г.
18	Криобаллонная абляция устьев легочных вен при фибрилляции предсердий	2020 г., впервые в СКФО
19	Рентгенэндоваскулярная окклюзия ушка левого предсердия с помощью окклюдера при фибрилляции предсердий	2020 г., впервые в СКФО
20	Рентгенэндоваскулярное закрытие ДМПП у больного с декстрокардией и обратным расположением внутренних органов	2020 г., впервые в РФ

Дагестанский центр кардиологии и сердечно-сосудистой хирургии

Впервые в Республике Дагестан для диагностики и лечения сердечно-сосудистых заболеваний стали использоваться следующие современные методы (1)

	Методы диагностики и лечения	Дата внедрения
1	Стресс-эхокардиография	2014 г.
2	Чреспищеводная эхокардиография	2014 г.
3	Реваскуляризация миокарда с помощью ударно-волновой терапии	2014 г.
4	Определение агрегации тромбоцитов	2014 г.
5	Чреспищеводная стимуляция	2015 г.
6	Внутрисосудистое ультразвуковое исследование коронарных артерий при ИБС	2015 г., впервые в СКФО

Дагестанский центр кардиологии и сердечно-сосудистой хирургии

Впервые в Республике Дагестан для диагностики и лечения сердечно-сосудистых заболеваний стали использоваться следующие современные методы (2)

	Методы диагностики и лечения	Дата внедрения
7	Реваскуляризация миокарда с помощью наружной усиленной контрпульсации	2016 г.
8	Применение устройства для реканализации хронической окклюзии коронарных артерий Rotablator Rotational Atherectomy System (устройство для удаления кальция в коронарных артериях, путем фронтального стабильного вращения алмазного наконечника).	2017 г., впервые в СКФО и в ЮФО
9	Интраоперационная шунтография после АКШ	2019 г., впервые в СКФО
10	Аутогемотрансфузия с помощью аппарата «Cell Saver»	2019 г.
11	Интраоперационная ЧПЭхоКГ при коррекции ВПС, ППС и АКШ	2020 г.

Дагестанский центр кардиологии и сердечно-сосудистой хирургии

Подготовка специалистов и научные публикации

На основании решения Ученого совета ФГБОУ ВО «Дагестанский государственный медицинский университет» Минздрава России на базе ДЦК и ССХ открыта кафедра кардиологии и сердечно-сосудистой хирургии ФПК и ППС.

С 2016 по 2020 гг. 113 сотрудников Центра были командированы для участия в 50 научных и практических мероприятиях, включая Всероссийские съезды, конференции и международные конгрессы.

За указанный период сотрудниками Центра опубликовано 110 научных работ, а результаты клинической и исследовательской работы доложены на 16 Всероссийских съездах и конференциях (25 докладов), 27-ом Всемирном конгрессе кардио-торакальных хирургов (1 доклад) и 26 съезде сердечно-сосудистых и торакальных хирургов Азии (3 доклада).

С 2016 по 2020 гг. на базе Центра прошли обучение и практику 140 ординаторов и курсантов.

Дагестанский центр кардиологии и сердечно-сосудистой хирургии

Среднемесячная заработная плата (в руб.) по категориям работников

№	Категории	Годы		
		2018	2019	2020
1	Врачи	65 842	77 042,7	90 362
2	Средний медперсонал	36 376	39 736,5	40 832
3	Младший медперсонал	24 472	27 750,3	28 380
4	Прочий персонал	34 970	42 839,6	40 918
5	Сотрудники по всем категориям	40 312	45 363,8	49 784

Среднемесячная заработная плата медицинского персонала по отношению к индикативным показателям за 2020 год составила:

по врачам - 191,3% (по отношению к 47 213,8*)

по СМП - 172,9% (по отношению к 23 606,0*)

по ММП - 120,2% (по отношению к 23 606,9*)

*индикативные показатели по Республике Дагестан на 2020 г.

Дагестанский центр кардиологии и сердечно-сосудистой хирургии

ЗАКЛЮЧЕНИЕ

За период с 2014 по 2020 гг. в ДЦК и ССХ:

1. Значительно увеличено количество выполненных операций на сердце и сосудах [с 395 (2014 г.) до 2134 (2018-2020 гг.)] с минимальной госпитальной летальностью [0,07% (8 / 11585)].
2. Существенно увеличено количество высокотехнологичных операций (в 2,5 раза) с низкой госпитальной летальностью [0,17% (8 / 4660)].
3. Количество видов ВМП, выполняемых в Центре увеличено до 15, что является наибольшим среди профильных учреждений СКФО.
4. Внедрены новые высокотехнологичные операции в здравоохранение РД (20 операций), СКФО (6 операций) и РФ (4 операции).
5. За внедрение высокотехнологичных рентгенэндоваскулярных методов в лечение заболеваний сердца и сосудов в Республике Дагестан в 2017 году коллектив из семи человек, включая 5 сотрудников Центра, был удостоен Госпремии РД.

МАТЕРИАЛЫ IX РЕСПУБЛИКАНСКОЙ НАУЧНО-ПРАКТИЧЕСКОЙ КОНФЕРЕНЦИИ «НОВОЕ В ХИРУРГИИ И КАРДИОЛОГИИ ДАГЕСТАНА»

СЕРДЕЧНО-СОСУДИСТАЯ И РЕНТГЕНЭНДОВАСКУЛЯРНАЯ ХИРУРГИЯ

Первый опыт имплантации кардиовертера-дефибриллятора

О.А. Махачев [1,2], М.Г. Султанов [1], Ф.Г. Рзаев [3], А.Г. Магомедов [1], А.С. Исмаилов [1], М.М. Расулов [1], М.А. Галбацова [1], П.М. Мугалова [1]

[1] ГБУ РД НКО «Дагестанский центр кардиологии и сердечно-сосудистой хирургии»

[2] Кафедра кардиологии и сердечно-сосудистой хирургии ФПК и ППС ФБОУ ВО «ДГМУ».

[3] 23-я Городская клиническая больница им. И.В. Давыдовского г. Москва.

Цель. Представить первый опыт имплантации кардиовертера-дефибриллятора в Дагестанском центре кардиологии и сердечно-сосудистой хирургии (ДЦК и ССХ).

Материал и методы. В 2020 г. (02.10.2020г.) в ДЦК и ССХ была выполнена операция имплантация кардиовертера–дефибриллятора пациенту Магомедову М. З., 61 года с диагнозом: Дилатационная кардиомиопатия, желудочковая экстрасистолия 5 градации по Ryan. Критерием отбора пациента был документированный пароксизм желудочковой тахикардии (ЖТ) и фибрилляция желудочков (ФЖ), сопровождавшиеся синкопальным состоянием; хроническая сердечная недостаточность со сниженной фракцией выброса (28-30%); неэффективная медикаментозная терапия. В условиях операционной под местной анестезией был имплантирован АИКД INOGEN EL ICD DR №587398 с трансвенозным эндокардиальным проведением шокового электрода в межжелудочковую перегородку со стороны правого желудочка и ушко правого предсердия, установлен режим DDD. В рамках предоперационного обследования пациенту проводились: трансторакальная эхокардиография (ЭхоКГ), коронароангиография (КАГ) и 12-канальное суточное мониторирование ЭКГ.

Результаты. После операции пациенту была назначена антиаритмическая терапия – кордарон 200 мг один раз в сутки. Дальнейшее наблюдение включало визиты в клинику через 1, 3, 6 месяцев с обязательным выполнением тестирования АИКД, записи

12-канальной поверхностной ЭКГ, суточного мониторирования ЭКГ, ЭхоКГ. Анализ встроенного счетчика событий в памяти АИКД выявил наличие 3 пароксизмов тахикардии с длительностью цикла 400 мс. Из них: ЖТ 2 пароксизма; ФЖ 1 пароксизм. Все приступы желудочковой тахиаритмии (ЖТА) были эффективно распознаны ИКД и купированы. Результаты обследований и сбор анамнеза показали достоверный прирост всех критериев качества жизни.

Выводы. Первый опыт успешной имплантации АИКД открывает новые возможности в оказании высокотехнологичной медицинской помощи больным с угрозой внезапной сердечной смерти.

Первый опыт криобаллонной изоляции легочных вен при пароксизмальной форме фибрилляции предсердий

О.А. Махачев [1,2], Ф.Г. Рзаев[3], М.Г. Султанов [1], А.С. Исмаилов [1], М.М. Расулов [1], М.А. Галбацова [1], А.Ш. Шахнавазов [1,2]

[1] ГБУ РД НКО «Дагестанский центр кардиологии и сердечно-сосудистой хирургии»
[2] Кафедра кардиологии и сердечно-сосудистой хирургии ФПК и ППС ФБОУ ВО «ДГМУ».
[3] 23-я Городская клиническая больница им. И.В. Давыдовского г. Москва.

Цель. Представить первый опыт криобаллонной изоляции легочных вен Дагестанском центре кардиологии и сердечно-сосудистой хирургии (ДЦК и ССХ).

Материал и методы. С 31.07.2020 г. по 19.03.2021 г. в ДЦК и ССХ было выполнено 5 процедур криобаллонной изоляции легочных вен. Средний возраст пациентов составил 66 лет. Критерием отбора пациентов являлась документированная пароксизмальная форма фибрилляции предсердий, сопровождающаяся симптоматикой, резистентной к одному и более антиаритмиче-

скому препарату; высокий риск тромбоэмболических осложнений (наличие 2 и более баллов по шкале CHA2DS2-VASc); объем левого предсердия не более 110 мл; передне–задний размер левого предсердия не более 5 см.; наличие на электрокардиограммы (ЭКГ) f волны в отведении V1. Вмешательства выполнялись по стандартной методике. Применялись баллоны с диагностическим электродом «ACHIEVE», была выполнена аппликация длительностью 240 секунд при температуре - 39-55 градусов с изоляцией всех 4 легочных вен; в одном случае задней стенки левого предсердия и в 2 наблюдениях рядом с устьями ЛВЛВ и ЛНЛВ, включительно. В рамках предоперационного обследования всем пациентам проводились мультиспиральная компьютерная томография (МСКТ) легочных вен, трансторакальная и чреспищеводная эхокардиография (ЭхоКГ), и 12-канальное суточное мониторирование ЭКГ.

Результаты. Изоляция всех легочных вен была достигнута в 100% случаев. После операции больным на 3 месяца назначалась антиаритмическая и антикоагулянтная терапия. Дальнейшее наблюдение включало три плановых визита в клинику через 3, 6, 12 месяцев с обязательным выполнением записи 12 канальной поверхностной ЭКГ, суточного мониторирования ЭКГ, ЭхоКГ. Спустя 3 месяца, терапия у 2 пациентов была отменена, в возобновлении лечения эти больные не нуждались. Отсутствие жалоб и документированных эпизодов аритмии на протяжении 1 года наблюдения интерпретировалось как годичная эффективность вмешательства.

Выводы. Первый опыт успешной криобаллонной изоляции легочных вен открывает новые возможности нашего учреждения в оказании высокотехнологичной медицинской помощи больным с фибрилляцией предсердий на территории Республики Дагестан.

Хирургическая реваскуляризация миокарда: первый опыт интраоперационной шунтографии

О. А. Махачев[1,2], Ф.Х. Абасов[1,2], М.Х. Хаджилаев [1], А.А. Мамаев[1], О.А. Османов[1,2], А.Г. Магомедов[1], М.Н. Аскадинов[1], Г.М. Абусов[1], Р.Г. Ибрагимов[1], К.Р. Рамалданов[1], К.Ш. Кебедов[1].

[1] ГБУ РД «НКО «Дагестанский центр кардиологии и сердечно-сосудистой хирургии»

[2] Кафедра кардиологии и сердечно- сосудистой хирургии ФПК и ППС ФГБОУ ВО «ДГМУ»

Цель. Представить опыт выполнения интраоперационной шунтографии для оценки функции коронарных шунтов после хирургической реваскуляризации миокарда.

Материал и методы. В исследование включено 85 больных, которым за период с февраля 2019 года по февраль 2021 года было наложено 284 коронарных шунта. Возраст пациентов составил 62,6+7,7 года, 70 (82,4%) больных были мужского пола. Максимальное количество созданных шунтов на одного пациента - 5, минимальное количество - 1. К передней межжелудочковой артерии (ПМЖА) было пришито 84 (29,6%) шунта, с ветвью тупого края огибающей артерии (ВТК ОВ) было сформировано - 80 (28,2%) шунтов, к правой коронарной артерии (ПКА) - 69 (24,3%) кондуитов, к диагональной ветви - 40 (14,1%) шунтов и 11 (3,9%) шунтов наложены с интермедиальной артерией (АИМ). У 39 (45,9%) больных шунты наложены секвенциальным методом. Для шунтирования ПМЖА в 82 случаях использована левая внутренняя грудная артерия, в 2 наблюдениях использована аутовена, для шунтирования остальных артерий использованы аутовенозные шунты. Лучевые артерии в качестве кондуита не использовались. После выполнения АКШ для контроля качества кондуитов всем пациентам была выполнена интраоперационная шунтография по методу Сельдингера. После пункции правой общей бедренной артерии и использования катера JR 3,5 и IM выполнялась

селективная катетеризация шунтов на аппарате Philips BV Pulsera.

Результаты. Из 284 коронарных шунтов в 5 (1,8%) случаях потребовалась их реконструкция. В 3 (1,1%) наблюдениях стенозы выявлены в месте дистального анастомоза – созданы новые анастомозы. У 2 (0,7%) больных установлена дисфункция венозного кондуита – выполнена реконструкция кондуита. При контрольной шунтографии у всех 5 пациентов проходимость кондуитов и анастомозов была адекватной.

Выводы. Интраоперационная шунтография позволяет своевременно диагностировать и установить причину дисфункции коронарных шунтов; этот метод интраоперационного контроля качества хирургического пособия позволяет улучшить непосредственные и отдаленные результаты хирургической реваскуляризации миокарда у больных с ИБС.

Первый опыт протезирования клапанов сердца в Дагестанском центре кардиологии и сердечно-сосудистой хирургии

О.А. Махачев[1,2], М.Н. Аскадинов[1], Г.М Абусов[1], Р.Г. Ибрагимов[1], М.Х. Бадрудинова[1], К.Р. Рамалданов[1], З.Г. Магомедова[1]

[1] ГБУ РД «НКО «Дагестанский центр кардиологии и сердечно-сосудистой хирургии»

[2] Кафедра кардиологии и сердечно- сосудистой хирургии ФПК и ППС ФГБОУ ВО «ДГМУ»

Цель. Представить первый опыт протезирования клапанов сердца Дагестанском центре кардиологии и сердечно-сосудистой хирургии.

Материалы и методы. В 2020 году в ГБУ РД НКО «ДЦК и ССХ» было выполнено 3 операции протезирования клапанов сердца. В двух случая протезирован митральный клапан, в одном – протезирован аортальный клапан. Все пациенты были женского пола. Средний возраст больных составил 59,3 года (от 47 л. до 71 г.)

В обоих случаях протезирование митрального клапана выполнено при выраженной недостаточности (++++) вследствие дисплазии створок. Были имплантированы механические протезы №27 («ST-Jude») и №31(«ST-Jude»).

Протезирование аортального клапана произведено пациенту с выраженным аортальным стенозом и кальцинозом. Максимальный градиент на АК составил 70 мм. рт. ст., средний градиент 43 мм. рт. ст. Протезирование аортального клапана выполнено из мини-J-стернотомии, имплантирован протез №23 (SJM Master Series).

Результаты. Госпитальная летальность отсутствовала. Всем больным выполнена интраоперационная чрезпищеводная эхокардиография (ЧПЭхоКГ). В одном случае после протезирования митрального клапана при интраоперационной ЧПЭхоКГ выявлена парапротезная фистула, которая была ликвидирована после наложения дополнительного шва. Все больные выписаны из Центра в удовлетворительном состоянии.

Выводы. Интраоперационная ЧПЭхоКГ позволяет своевременно оценить функцию имплантированного протеза и качество выполненной операции; мини-J-стернотомия позволяет сохранить каркас грудной клетки, минимизирует операционную травму и оптимизирует реабилитацию в послеоперационном периоде.

Опыт рентгенэндоваскулярной диагностики и лечения варикоцеле

О.А. Махачев [1,2], Ф.Х. Абасов [1,2], А.А. Шелеско [3], А.А. Мамаев [1], М.Х. Хаджилаев [1]., О.А. Османов[1], Р.М. Муталипов [1], Ю.И. Абдулаев [1], А.Ш. Шахнавазов [1]

[1] ГБУ РД НКО «Дагестанский центр кардиологии и сердечно-сосудистой хирургии»

[2] Кафедра кардиологии и сердечно-сосудистой хирургии ФПК и ППС ФГБОУ ВО «ДГМУ»

[3] ФБГУ «Клиническая больница №1» (Волынская) Управления делами президента РФ

Цель. Представить опыт рентгенэндоваскулярной диагностики и лечения варикоцеле.

Методы. С декабря 2015 года по январь 2021 года в ДЦК и ССХ оперировано 205 пациентов с диагнозом варикоцеле, у 139 (67,8%) больных это был рецидив после операций [44 (31,6%) случая после операции Иванисевича, 87 (62,5%) наблюдений после операции Мармара, 2 (1,4%) случая после лапароскопического лигирования, 2 (1,4%) больных после рентгенэндоваскулярной окклюзии гонадных вен, 4 (2,8%) пациента перенесли несколько операций перевязки гонадных вен]. Всем пациентам выполнена селективная флеборенотестикулография с инвазивным определением давления в почечной и подвздошных венах с целью исключения артериовенозных конфликтов. Средний возраст больных составил 28 ± 10,2 лет (от 15 до 59 лет). Из 139 пациентов с рецидивом, двустороннее варикоцеле было выявлено в 43 (31%) случаях, у остальных 96 (69%) больных причиной варикоцеле была неадекватная перевязка или окклюзия семенных вен. Средний диаметр вен составил 3,5 ± 0,5 мм. У 2 пациентов по данным МСКТ обнаружен аорто-мезентериальный пинцет, после измерения инвазивного давления был выявлен значимый градиент давления (>5 мм.рт.ст.) между левой почечной веной (ЛПВ) и нижней полой веной (НПВ).

Результаты. В 198 случаях выполнена эмболизация гонадных вен с помощью спиралей и склерозирующего препарата. У 6 пациентов со стволовым типом строения гонадных вен и диаметром более 5 мм выполнена окклюзия с помощью сосудистого окклюдера Amplatzer Vascular Plug II и IV. У больных с двусторонним варикоцеле одновременная окклюзия обеих гонадных вен выполнена 24 пациентам, поэтапное закрытие вен осуществлено 16 больным. В 170 (83%) случаях операция произведена доступом через правую медиальную вену плеча, в 22 (10,7%) наблюдениях - через правую внутреннюю яремную вену, у 13 (6,3%) пациентов доступ осуществлялся через правую бедренную вену. Для окклюзии гонадных вен использовано 3,7±0,8 эмболизационных спиралей и 2 мл 3% натрия тетрадецилсульфата в виде пены (соотношение с воздухом 1:4). Пациентам с аорто-мезентериальным пинцетом для сохранения оттока крови из почечной вены эмболизация левой яичковой вены выполнена в дистальной части. В 5 (2,4%) случаях попытка эмболизация была безуспешной. При контрольной флебографии поступление контраста дистальнее спиралей и окклюдеров не отмечалось. Длительность госпитализации пациентов после эмболизации гонадных вен составила 3 койко-дня. В 6 (2,9%) случаях произошла диссекция семенной вены, других осложнений не было.

Заключение. Селективная флеборенотестикулография - высокоинформативный метод диагностики варикоцеле. Рентгенэндоваскулярная эмболизация гонадных вен при рецидивах варикоцеле является эффективным, малотравматичным и безопасным интервенционным вмешательством.

Опыт эмболизации яичниковых вен при варикозной болезни вен малого таза при помощи окклюдеров

О.А. Махачев [1,2], Ф.Х. Абасов [1,2], А.А. Шелеско [3], А.А. Мамаев [1], Л.М. Хабибулаева [4], М.Т. Гамидова[1], М.Х. Хаджилаев [1], А.М. Муртузалиева[1], З.Г. Магомедова [1]

[1] *ГБУ РД НКО «Дагестанский центр кардиологии и сердечно-сосудистой хирургии»*

[2] *Кафедра кардиологии и сердечно-сосудистой хирургии ФПК и ППС ФГБОУ ВО «ДГМУ»*

[3] *ФГБУ «Клиническая больница №1» Управления делами президента РФ.*

[4] *ГБУ РД «Республиканский центр охраны здоровья семьи и репродукции»*

Цель. Представить первый опыт применения окклюдеров Amplatzer Vascular Plug для эмболизации яичниковых вен при варикозной болезни вен малого таза.

Методы. С декабря 2015 года по февраль 2021 года в ДЦК и ССХ рентгенэндоваскулярная окклюзия яичниковых вен при варикозной болезни вен малого таза выполнена 194 пациенткам. Медиана возраста больных составила 35,5±1.4 лет (от 24 до 59 лет). Для диагностики патологического рефлюкса по яичниковым венам селективная оварикография была выполнена 67 (34,5%) пациенткам, 120 (61,8%) женщинам выполнена мультиспиральная компьютерная томография и 7 (3,6%) больным – магнитно-резонансная томография (MR T1 dixion + гадолиний). У 63 (32,4) пациенток, отобранных для эмболизации яичниковых вен с помощью окклюдера, средний диаметр вен составил 9,7±0,3 мм. Левостороннее поражение обнаружено у 38 (60%) пациенток, двухстороннее – у 15 (23,8%), правосторонний рефлюкс у 10 (15,8%) больных. Гемодинамически значимый градиент давления у обследованных больных между нижней полой веной, левой общей подвздошной веной и левой почечной веной при инвазивном измерении отсутствовал. Все пациентки были консультированы

неврологом и оценены по шкале интенсивности боли, в 54 (85,7%) случаях интенсивность боли превышала 4 балла. Выраженность астении по шкале Спилберга у 36 (57%) пациенток была выше средней. Оперативные вмешательства на венах нижних конечностей в анамнезе были у 32 женщин, из которых эндовенозная лазерная облитерация (ЭВЛО) с минифлебэктомией выполнена 14 пациенткам, минифлебэктомия – 9 женщинам и склеротерапия произведена в 9 случаях.

Результаты. Во всех случаях для эмболизации яичниковых вен использовался окклюдер Amplatzer Vascular Plug II. В 45 случаях имплантация окклюдера выполнена транскубитальным доступом, в 18 наблюдениях доступ осуществлялся через правую ярёмную вену. Средний диаметр окклюдера составил 14±1,4 мм, соотношение диаметра окклюдера и диаметра вены составило – 1,5±0,14. Перед имплантацией окклюдера выполнялось склерозирование варикозно расширенных вен малого таза раствором 3% натрия тетрадецилсульфата в виде пены (соотношение с воздухом 1:4). Средняя доза поглощённой радиации у пациенток при имплантации окклюдеров составила – 145,7 Gy, при закрытии спиралями – 371 Gy. Длительность госпитализации пациенток после эмболизации яичниковых вен составила 3 койко-дня. Повторное тестирование пациентов неврологом выявило регресс тазовой боли до 1-2 баллов по ВАШ и снижение уровня тревоги. Трём пациенткам через три месяца после имплантации окклюдера выполнена контрольная флебография, по данным которой поступление контраста ниже окклюдера не наблюдалось.

Заключение. Рентгенэндоваскулярная окклюзия яичниковых вен при варикозной болезни вен малого таза является высокоэффективным методом лечения. Имплантацию окклюдеров в яичниковую вену, можно рассматривать как альтернативу эмболизационным спиралям. В соответствии с нашим первым опытом, оптимальным превышением диаметра окклюдера по отношению к диаметру вены является 30-40%. При закрытии вен с помощью окклюдеров отмечалась более низкая доза поглощенной радиации, чем при закрытии эмболизационными спиралями и ис-

ключается такое осложнение как миграция спирали. Для принятия решения о тактике лечения пациенток с мультифокальным варикозом целесообразно руководствоваться комплексным подходом; мультидисциплинарная команда должна включать сосудистого хирурга, специалиста по лучевой диагностике, гинеколога, невролога и врача по рентгенэндоваскулярным методам диагностики и лечения.

Опыт 100 последовательных операций коронарного шунтирования в Дагестанском центре кардиологии и сердечно-сосудистой хирургии

О.А. Махачев[1,2], М.Н. Аскадинов[1], Г.М Абусов[1], Р.Г. Ибрагимов[1], К.Р. Рамалданов[1], Ф.Х. Абасов[1,2], М.Х. Хаджилаев[1], А.А. Мамаев[1], О.А. Османов[1,2], К. Ш. Кебедов[1]

[1] ГБУ РД НКО «Дагестанский центр кардиологии и сердечно-сосудистой хирургии»

[2] Кафедра кардиологии и сердечно-сосудистой хирургии ФПК и ППС ФГБОУ ВО «ДГМУ»

Цель исследования. Представить опыт последовательных операций хирургической реваскуляризации миокарда в Дагестанском центре кардиологии и сердечно-сосудистой хирургии.

Материал и методы. С 23.07.2019 по 23.04.2021 гг. в ГБУ РД НКО «ДЦК и ССХ» было выполнено 100 операций АКШ. Среди оперированных пациентов мужчин было 81 (81%). Средний возраст больных составил 62,1 года. Инфаркт миокарда в анамнезе перенесли 54 (54%) пациента, сахарный диабет выявлен у 31 (31%) больного. ФК стенокардии по CCS у наших пациентов был следующим: II ФК у 16 (16%) больных, III ФК у 79 (79 %) пациентов. Нестабильная стенокардия диагностирована у 12 (12 %) больных. ФВ <50% были у 9 (9%) пациентов. Поражение ствола ЛКА выявлено у 8 (8%) больных. Показаниями к коронарному шунтированию были значимое поражение ствола ЛКА, трехсосудистое поражение и отсутствие возможности выполнения ЧКВ со

стентированием коронарных артерий. Максимальное количество наложенных шунтов – 6, минимальное – 1 шунт. Среднее количество шунтов на пациента – 3,25 шунта. У 70 (70%) больных операция выполнена с применением ИК, 30 (30 %) пациентам на работающем сердце. В 4 (4%) случаях коронарное шунтирование выполнено из миниинвазивного доступа. В 2 (2%) наблюдениях АКШ сочеталось с аннулопластикой кольца МК. Функция шунтов у всех больных контролировалась интраоперационной шунтографией.

Результаты. Летальных случаев среди оперированных пациентов не было. Из ближайших послеоперационных осложнений в 4 (4,0%) случаях было кровотечение, потребовавшее ревизии средостения. Источник кровотечения не выявлен, 3 пациента потребовавшие ревизии, были с нестабильной стенокардией и получали двойную антиагрегантную терапию. В 16 (16%) наблюдениях было нарушение ритма сердца (пароксизм фибрилляции предсердий), во всех случаях фармакологическая кардиоверсия была эффективной в 1 сутки послеоперационного периода, восстановлен устойчивый синусовый ритм. В 1 (1%) случае у пациента с сахарным диабетом и ожирением наблюдалась реакция подкожной клетчатки на шовный материал, что потребовало иссечения краев раны и наложения вторичных швов.

По результатам интраоперационной шунтографии из 325 наложенных коронарных шунтов, в 5 (1,5%) случаях выявлена дисфункция шунта, которая потребовала повторного вмешательства. На повторной шунтографии у всех пациентов проходимость кондуитов и анастомозов восстановлена. При выписке у всех оперированных больных ангинозных болей не было.

Выводы. Представленный опыт хирургической реваскуляризации миокарда свидетельствует о минимальных рисках госпитальной летальности и осложнений при выполнении этого вида высокотехнологичной медицинской помощи в нашем учреждении.

Стентирование коронарных артерий на фоне Covid-19

Ш. Б. Багандов.

Отделение Рентгенхирургии ГКБ№1 г.Махачкала

Цель. Показать особенности стентирования коронарных артерий на фоне Covid-19.

Материалы и методы. За время работы ГКБ 1 в режиме основного центра по Covid-19 в клинике было простентировано 59 больных. Из них 46 больных с инфарктом миокарда в острой стадии. 13 больных с прогрессирующей стенокардией. Большинство больных с тяжёлым или средне тяжёлым течением вирусной пневмонии. С поражением легких от 25 до 70%. Летальности на операционном столе во время стентирования не было. Летальность в ранние сроки 4 больных. В одном случае летальность от ТЭЛА, в трёх тяжесть течения основного заболевания.

Осложнения при стентировании: 4 тромбоза, 6 протрузий атеросклеротических бляшек через ячейки стентов.

В сравнении с 2019 годом до пандемии подобные осложнения наблюдались значительно реже. Данные осложнения были в основном из-за высокой свёртываемости крови и разрыхления атеросклеротических бляшек на фоне общевоспалительной реакции при вирусной пневмонии.

Выводы. Стандартные показания для выполнения ЧКВ при ИБС на фоне Covid-19 не применимы.

Учитывая увеличения частоты грозных осложнений и жизнеугрожающих осложнений со стороны коронарного кровотока, нами была выработана тактика, стентирование только при инфаркте миокарда в ходу.

В отношении ОКС без подъёма сегмента S-T ЧКВ проводить только при отсутствии эффекта от консервативной терапии ИБС.

Мультидисциплинарный подход в лечении больных с синдромом диабетической стопы: наш опыт по снижению летальности в постампутационном периоде

С.Ю. Сафаров, М.А. Алиев, С.Р. Рабаданова, З.К. Гиреева, Р.С. Султанова, З.А. Свелиманов

Кафедра хирургических болезней педиатрического и стоматологического факультетов ДГМУ

Введение. В XX1 веке сахарный диабет (СД) стал глобальной проблемой, им страдает 5-6% населения планеты. В России распространенность СД достигает 10-12 млн. человек (7-8% населения). Синдром диабетической стопы (СДС) является основной причиной ампутации н/к. В РФ ежегодно производится 35-40 тыс. высоких усечений пораженных ног. По данным разных авторов осложнения после ампутаций ног развивается у 20-65% больных, а летальность колеблется от 15-43,7%, в некоторых возрастных группах и до 50%. По данным эндокринологов, ангиологов, гнойных хирургов совершенствование тактики диагностики и лечения позволяют снизить частоту ампутаций более половины случаев.

Цель исследования. Поделиться своим опытом по снижению смертности пациентов путем включения в постоперационное лечение ряда инновационных факторов.

Материал и методы. Со дня открытия Республиканского отделения хирургической инфекции (РОХИ) стационарная смертность послеоперационного периода у нас колебалась в пределах 16-21%. В последние 5 лет мы попытались снизить летальность с целью чего предпринялись ряд инноваций: в плане всесторонней подготовки больного, изменения тактики оперативного вмешательства, подключения ряда физических методов детоксикации организма и углубленного мониторинга пациентов в послеоперационном периоде. Итак, за последние 5 лет в РОХИ поступило 1343 пациентов с СДС из которых 259 (19,3%) нуждались в срочных хирургических вмешательствах. Многие из них были из го-

родов и районов республики, где они не раз лечились в хирургических стационарах по месту жительства. При поступлении у 196 пациентов отмечены декомпенсированный СД, с уровнем гликемии 13-28 ммоль/л, критические ишемии, сопровождаемые с флегмонами подошвы и тыла стопы, гангренами пальцев, остеомиелитом костей стопы и тяжелой степени эндотоксемии. С учетом этого больных сразу клали в ОРИТ и приступили к интенсивной терапии. По стабилизации общего состояния они были подвергнуты ампутациям: на уровне бедра – 181, на уровне в/3 голени-78 пациента.

После операции пациентов поделены на 2 группы: в первую (опытную) вошли 138 больных, во вторую (контрольную) 121 человек. Группы были сопоставимы по полу, возрасту, нозологическим формам, длительности заболевания и сопутствующей патологии. В алгоритм лечения контрольных больных значились 5 действие из общепринятого протокола терапии: компенсация сахара в крови; иммобилизация или разгрузка пораженной конечности; антибактериальная терапия с учетом чувствительности флоры; применение антикоагулянтной и дезагрегантной терапии; местное лечение гнойно-некротических поражений стопы. В комплекс лечения опытной группы были добавлены еще 5 новых инновационных предложений.

Мультидисциплинарный подход в лечении больных СДС (113 б-х). В судьбе каждого из них принимал участие эндокринолог, хирург гнойного отделения, рентгенэндоваскулярный хирург, врач ультразвуковой диагностики, сосудистый хирург, терапевт, по необходимости нефролог.

Тяжелым пациентам с высоким риском *по методу Института им.А.В.Вишневского конечность ампутировали в 2 этапа (127):* первая гильотинная (спасительная) и после стабилизации состояния больного выписывали под наблюдением эндокринолога и хирурга по месту жительства. На вторую окончательную операцию, он являлся через 2-3 недели.

Реваскуляризация (баллонная дилатация и стентирование) артерий голени и стопы (47).

Внутрисосудистое УФО и внутрисосудистое лазерное облучение крови (97).

Прокальцитонин-тест. Это надежный маркер диагностики и мониторинга бактериального эндотоксикоза и сепсиса. Он позволяет отдифференцировать процессы воспаления бактериального генеза от вирусной, микотической и иной природы. Прогнозирует развитие системного воспаления бактериального генеза (сепсис), оставаясь «спокойным» при местных локализациях гнойного процесса. Информирует врача о неэффективности проводимой терапии и необходимости срочно менять стратегию воздействия на возбудителя и эндотоксемию. Все эти достоинства теста были апробированы на 196 наших пациентов.

Результаты и обсуждение. При ретроспективном анализе заживление первичным натяжением в основной группе наблюдалось у 98 (71%), в то время как в контрольной группе таковых было у 68 (56%). В ближайшем послеоперационном периоде (на 3-5 сутки) развились ранние местные осложнения: поверхностные некрозы раны культи бедра, нагноение раны различной глубины в т. ч. тотальная несостоятельность ампутационной культи, подапоневротическая гематома, продолженный некроз мышц культи бедра, расхождение краев раны в результаты травмирования культи, всего в 67 случаях (25,8%). В опытной группе – 29 (21%) случаев осложнений, в контрольной- 38 (31,4%). Умерло 28 чел.: 11 (7,9%) из 1 группы и 17 (14,05%) –из второй (контрольной) группы. Причинами осложнений и летальных исходов, по нашему мнению, таковы: мультифокальные окклюзии магистральных сосудов; лигатурная компрессия мягких тканей, отсутствие активного дренирования ран, старческий возраст, 80 и более лет.

Хирургическая коррекция артериальной гипертензии при поражении сосудов почек

А.И. Канаев, Х.У. Умаханов, Н.П. Кораблева, А.А. Канаева
Кафедра Госпитальной Хирургии №2 ДГМУ

Гипертоническая болезнь является самым распространенным заболеванием системы кровообращения в мире. Около 30% населения земного шара страдают этим недугом. В последние годы отмечается значительное “омоложение” заболевания - среди заболевших все больше людей молодого, среднего возраста.

Актуальность. У 5% пациентов с повышенным артериальным давлением на сегодняшний день вазоренальная гипертензия, наиболее распространенная форма вторичной гипертензии. В то же время, появились данные, показывающие, что выявленные стенозы почечных артерий далеко, не всегда сопровождается повышением артериального давления. Это делает актуальным более углубленное исследование зависимости характера и степени поражения почечных артерий, с одной стороны, и достигаемые с помощью реваскуляризирующих операций изменения гемодинамики почки.

Материалы и методы. Мы располагаем опытом обследования и лечения 131 больного в возрасте от 19 до 56 лет (мужчин-87, женщин-44).

Характер поражения почечной ткани оценивали по данным интраоперационной биопсии. Для суждения о природе гипертензии в дооперационном и послеоперационном периодах был использован контроль за уровнем ренина в крови, динамикой содержания ионов калия в плазме при проведении пробы с верошпироном.

Выбор метода оперативного лечения определялся особенностями поражения почечных артерий. Выполнены следующие оперативные методы: чрезаортальная эндартерэктомия - 47, нефропексия -18, нефрэктомия - 18, декомпрессия почечных артерий - 14, аутотрансплантация почки - 14, пластика устьев почечных артерий - 12, шунтирование - 2, спленоренальный артериальный анастомоз, наложение ренопортального анастомоза - 4.

Выводы. Анализ результатов произведенных операций показывает, что степень нарушения кровотока в почке, дооперационная и послеоперационная гипертензия не находится в такой простой и прямой зависимости, это и понятно поскольку прежде всего характер поражения различен.

Если операция в сроки более 5 лет с начала заболевания, то результат ее значительно хуже. По нашим данным, причина состоит в том, что теряется зависимость между гипертензией и уровнем ренина плазмы. Генез в этих случаях определяется более глубокими сдвигами в системе ренин-ангиотензин-альдостерон.

Данные литературы и наш предварительный опыт показывают, что в этих случаях эффект могут дать лишь более сложные хирургические вмешательства - реконструкция почечных артерий в сочетании с методом шунтирования ренальной крови в портальную систему.

Применение гемосорбции в комплексном лечении постишемических расстройств при острой окклюзии аорты и магистральных артерий конечностей

А.И. Канаев, Х.У. Умаханов, Н.П. Кораблева, А.А. Канаева

Кафедра Госпитальной Хирургии №2 ДГМУ

Восстановление магистрального кровотока в аорте и артериях конечностей при острой их окклюзии может вести к развитию тяжелого осложнения, напоминающего по своему течению травматический токсикоз и нередко приводящего к гибели больного. Массивное поступление в общий кровоток, после устранения острой окклюзии магистрального сосуда, недоокисленных продуктов анаэробного гликолиза, ишемического токсина, миоглобина, калия вызывает в организме ряд характерных симптомов, известных в литературе под названием “постишемического синдрома”, “синдрома включения”, синдрома реваскуляризации”. Клиническое проявление названного синдрома состоит в развитии, прогрессирующей сердечной слабости, легочной и печеночно-почечной недостаточности.

Острая прогрессирующая сердечная слабость, развивающаяся в первые сутки после восстановления кровообращения в ишемизированной конечности, является ведущей причиной высокой летальности у этой группы больных, достигающей по данным некоторых авторов 51.8%.

Таким образом, при продолжительных окклюзиях аорты и магистральных артерий хирургическое восстановление кровотока в конечности далеко не всегда предопределяет успех в лечении больных; в таких случаях на первый план выступает борьба с эндогенной интоксикацией. Это обстоятельство побуждает к поиску новых, эффективных способов борьбы с эндогенной токсемией.

Гемосорбция широко используемая для лечения различных экзо- и эндотоксикозов, является хорошо известным методом дезинтоксикации организма, основанным на экстракорпоральном поглощении токсических веществ из крови с помощью сорбентов.

Цель. Клиническое значение гемосорбции в комплексном лечении постишемических расстройств при острой окклюзии аорты и магистральных артерий конечностей

Материалы и методы. Региональная гемосорбция осуществлялась тотчас после восстановления кровотока в пораженной конечности, посредством подключения сорбционной колонки. Однократный сеанс региональной гемосорбции выполнен у 25 больных с острыми тромбозами и эмболиями аортобедренного сегментов, у 10 больных с ишемией lll АБ степени региональная сорбция дополнялась общей как во время операции, так и в ближайшие 1-3 дня после нее. Эффективность гемосорбции оценивалась по динамике клинического состояния больных и данным лабораторно-биохимических исследований.

Выводы. После гемосорбции у всех больных проявляется выраженный клинический эффект - улучшилось общее состояние, значительно уменьшилось явление интоксикации, это позволило большинству из них не только спасти жизни, но и сохранить пораженную конечность.

ТОРАКАЛЬНАЯ И АБДОМИНАЛЬНАЯ ХИРУРГИЯ

Малоинвазивные технологии в онкохирургии пищевода

С. А. Алиев, С.М. Магомедов, Ш.Ю. Мамедбеков, К.А. Курбанов, З.М. Закаржаева

ГБУ РД "Научно-клиническое объединение – Дагестанский центр грудной хирургии"

Актуальность: Изложены стратегические, тактические и технические аспекты с улучшением непосредственных результатов операции. Сведены к минимуму противоречил к показаниям чрезплевральных и трансмедиастенальных операций при раке грудного отдела пищевода (2.3,5). Последние 10 лет интенсивно изучаются возможности минимально инвазивных технологий (МИТ) в лечении рака пищевода. Если преимущества непосредственных результатов МИТ после эзофагоэктомии при раке пищевода над традиционными открытыми операциями признаны, результаты эндовидеохирургических технологий в отдаленные сроки еще предстоит проанализировать.

Цель: Повышение эффективности и качества повышения хирургического лечения при раке пищевода и кардии, с включением эндохирургичесхих малоинвазивиых вмешателъств.

Материалы и методы: В основу работы положены результаты хирургического лечения 1051 пациента с раком пищевода и кардии, прооперированных в период с 2000 - 2019 гг. Операция "стриппинг" при раке пищевода переживает свое второе дыхание. В постановочной части задач определился крен в сторону нерандомизированных проспективных исследований.

Результаты: Располагаем 12 клиническими наблюдениями с экстирпацией и резекцией пищевода с использованием МИТ без осложнений. Легальность после операции при проксимальном раке желудка (n=416) - 1.4%. После операции при раке пищевода, кардии п=355) - 3.0%, т.е. достигнуты вполне удовлетворительные результаты. Накопленный опыт 801 операций с эзофагопластикой с общей низкой летальностью свидетельствует о хороших, непосредственных результатах работы специализированного ста-

ционара с решением тактических, но не стратегических задач. Решением представляется сверхранняя диагностика по РО - тесту, коэффициенту поляризации плазмы крови у раковых больных (1,4).

Выводы: Основным итогом оикохирургической деятельности явилось расширение показаний к эзофагопласгике по М.И. Давыдову со снижением хирургического риска осложнений, в частности, несостоятельности пищеводного анастомоза. Включение малоинвазивного лапароскопического этапа формирования "грудного желудка" позволяет избежать лапаротомию при операциях типа Льюиса. Если лапароскопический этап операции с формированием «грудного желудка» можно выполнить во всех случаях, то торакальный этап операции неприемлем при местнораспространенном раке грудного отдела пищевода.

Новая технология в герниопластике при двусторонней паховой грыже

А.С.Муртузалиева [2], Р.Т.Меджидов [1,2], В.В.Хсейханова [1]

1. Кафедра общей хирургии ФГБОУ ВО «Дагестанский государственный медицинский университет» МЗ РФ

2. Хирургическое отделение ГБУ РД «Республиканская клиническая больница №2»

При двусторонней паховой грыже чаще всего выполняют герниопластику по Лихтенштейну в два этапа пациентам старческого возраста и в один этап с двух сторон пациентам более молодого возраста.

В последние годы стали использовать предбрюшинное размещение сетчатого эндопротеза при герниопластике при паховой грыже. Весьма актуально использование данной технологии при двусторонней паховой грыже у пациентов старческого возраста.

Цель. Улучшить результаты хирургического лечения пациентов старческого возраста с двусторонней паховой грыжей пу-

тем использования для герниопластики. Методики предбрюшинного размещения сетчатого эндопротеза по модифицированному способу R.Stoppa.

Материал и методы. Анализированы результаты хирургического лечения двусторонней паховой грыжи 69 пациентов старческого возраста. Пациенты распределены на две группы: основная группа 32 (46,3%) пациента, где использован модифицированный способ операции R.Stoppa и группа сравнения – 37 (53,7%), где проведена поэтапная герниопластика по Лихтенштейну. Оперативное вмешательство выполняли под перидуральной либо спинальной анестезией.

Результаты и обсуждение. У пациентов с большими двусторонними паховыми грыжами отмечено снижение почти всех показателей внешнего дыхания на 2-е сутки после операции.

В 20% наблюдениях развился синдром интраабдоминальной гипертензии легкой степени (9,2±1,1 мм.рт.ст.). При интраоперационной ревизии тканей паховой области полное разрушение передней стенки пахового канала выявлено в 21,0% случаях. Высота пахового промежутка равнялась 5,3±1,3 см ($p<0,05$), длина пахового канала составила 3,6±1,3 см ($p<0,05$), диаметр глубокого пахового кольца равнялся 2,8±0,7 см ($p<0,05$), показатель площади пахового треугольника равнялся 19,3±0,8 см ($p<0,05$).

Длительность проведения оперативного вмешательства в основной группе составила 57,6±3,7 минут, а суммарное время в группе сравнения - 99,2±5,3 минуты ($p<0,05$). Интраоперационное осложнение в основной группе отмечено в 3,1%, в группе сравнения – 15,6%. Острая задержка мочи в основной группе в 7,6% наблюдениях, в группе сравнения – 15,2%, осложнения со стороны раны – 6,2% и 5,4% соответственно; геморрагические осложнения со стороны раны – 3,1% и 8,1% соответственно; отек мошонки – 0% и 13,5%; послеоперационные осложнения общего характера – 6,2% и 5,4% соответственно. Качество жизни пациентов на 6: выше в основной группе. При операции R.Stoppaвсе результаты по опроснику R.Launoisбыли хорошие (0-3 балла). При операции Лихтенштейна – удовлетворительные (4-5 б.) –

24,3%, неудовлетворительные (6 и более баллов) – у 8,1% и хорошие (0-3 балла) – 67,6% пациентов.

Заключение.

Наиболее оптимальным методом герниопластики при двусторонней паховой грыже у пациентов старческого возраста является предбрюшинное размещение сетчатого эндопротеза с адаптацией к тазовой воронке так, чтобы прикрывал все возможные места выхода грыжевых выпячиваний.

Роль 3D-реконструкции изображений методов лучевой навигации в планировании операций при патологии гепатопанкреатобилиарной зоны

И.У. Магомедов [2], Р.Т. Меджидов [1,2], А.С. Муртузалиева [2], Н.М. Магомедов [2]

1. Кафедра общей хирургии ФГБОУ ВО «Дагестанский государственный медицинский университет» МЗ РФ

2. Хирургическое отделение ГБУ РД «Республиканская клиническая больница №2»

Введение. Методы лучевой навигации являются одними из ведущих в диагностике патологии гепатопанкреатобилиарной зоны. Часто хирурги при подготовке к операции пациентов с патологией данной зоны изучают лишь протоколы исследований, в которых зафиксированы не все необходимые моменты, или рассматривают ограниченное число изображений на рентгеновской пленке. Построение 3D изображения данных методов лучевой навигации во многих случаях позволяет правильно планировать оперативное вмешательство.

Цель исследования. Оценить роль 3D реконструкции изображений методов лучевой навигации в планировании оперативных вмешательств при хирургической патологии гепатопанкреатобилиарной зоны.

Материал и методы. Проведена компьютерная обработка на программе Radiant, Horosu OsiriX данных МРТ и МСКТ гепатопанкреатобилиарной зоны у 108 пациентов. Исследование МРТ выполнено на аппарате GeneralElectric 1,5, а МСКТ на 64-срезовом томографе фирмы SIEMENS с болюсным введением неионного контрастного препарата. Пациентам, которым была выполнена антеградная декомпрессия билиарного тракта. МСКТ выполняли с введением водорастворимого контраста в билиарную систему черезхолангиостомический либо холецистостомический катетер.

Результаты и обсуждение. Из 108 обследованных пациентов периампулярные опухоли подтверждены у 32, осложненный хронический панкреатит -у 13, опухоли печени – у 17, кистозные образования печени – у 22, доброкачественная патология внепеченочных желчных протоков – у 18, хилярнаяхолангиокарцинома – у 6 пациентов.

3D реконструкция данных лучевых методов обследования на программе Radiant, Horosu OsiriX позволила выполнить радикальные оперативные вмешательства припериампулярной опухоли в 25,0% наблюдений, хилярнойкарционе – в 41,1% случаях. В наблюдениях с осложненным панкреатитом данная предоперационная навигационная методика позволила выбрать пациентов для использования резекционных технологий в 61,5% случаях, дренирующих методик – в 38,5%.

При кистозных образованиях печени показания к миниинвазивным способам лечения определены в 54,5% случаях, к открытому методу – в 45,5%.

Необходимость оперативного лечения протоковой патологии доброкачественного генеза определенны во всех случаях.

В 69,0% наблюдениях применение данной методики обработки данных лучевых навигационных технологий позволило отказаться от радикальных операций при опухолевом поражении органов гепатопанкреатобилиарной зоны и выполнить им оперативные вмешательства паллиативного характера.

В литературе существуют немногочисленные данные по использованию 3D-моделирования интраоперационной навигации

при хирургических вмешательствах на печени. Они значительно сокращают время проведения операции, частоту послеоперационных осложнений и количество конверсий на оперативное вмешательство паллиативного характера.

Заключение. 3D реконструкция изображений методов лучевой навигации является высоко чувствительной технологией для подтверждения патологии гепатопанкреатобилиарной зоны и позволяет с достаточно высокой точностью определить показания к виду оперативного вмешательства.

К вопросу о патогенезе паховой грыжи

М.Х. Исаев, М.К. Абдулжалилов, Х.М-Р. Исаев, З.М. Закариев, К.М. Ашурлаев, М.М. Ахмаев

ФГБОУ ВО МЗ РФ «Дагестанский Государственный Медицинский университет» Клиника хирургии кафедры ФПК и ППС с курсом эндохирургии

Цель. Улучшить результаты лечения паховой грыжи у мужчин репродуктивного возраста мультидисциплинарным подходом к хирургической технике.

Материал и методы. Хирургическое лечение паховой грыжи проведено 138 пациентам. Мужчин было 121 (87,7%), женщин – 17 (12,3%). Средний возраст составил 46,7±12,4 лет. Длительность заболевания до 1 года у 71, до 5 лет – у 46 и более 5 лет – у 21 пациента. Паховой грыжи справа наблюдалась у 85 (61,6%), слева – у 53 (38,4%) пациентов. Косые паховые грыжи имелись у 96 (70,3%) пациентов, а прямые – у 42 (29,7%). У 33 (91,7 %) имелись ущемленные косые паховые грыжи, прямые – у 3 (8,3%) пациентов.

Современные и традиционные методы пластики выполняют реконструкцию глубокого кольца соответственно семенному канатику с небольшим запасом, т.е. проводится восстановление задней стенки до «грыжевого» состояния. Приводящие условия и

предрасполагающие факторы остаются и могут способствовать возврату заболевания.

Ни один из этих методов, направленных на укрепление только задней стенки, не могут противостоять формированию рецидива без мышечной поддержки.

Грыжесечение без учета анатомо-топографических особенностей и функциональных значений тканей пахового треугольника определяет высокую частоту рецидивов. По предлагаемому нами способу выполняется пластика поперечной фасции, мышц и апоневроза по отдельности с внесением несложных, но эффективных коррекций в каждую из них. В предлагаемой статье будет рассмотрена только мышечная пластика.

Пластика задней стенки устраняет следствие грыжи, а не ее причину. Причина заключается в неспособности внутренней косой и поперечной мышц при нагрузке на брюшную стенку полностью блокировать глубокое паховое кольцо и заднюю стенку пахового канала.

Края внутренней косой и поперечной мышц свободны от апоневротического покрытия. Это позволяет мышцам при нагрузке на брюшную стенку полностью блокировать глубокое кольцо и заднюю стенку, что является прочным препятствием для формирования косой паховой грыжи.

Формирование косой паховой грыжи связано с тем, что топография не позволяет мышцам полностью блокировать глубокое кольцо и заднюю стенку.

Таким образом, для профилактики рецидива паховой грыжи необходимо восстановить запирательную функцию внутренней косой и поперечной мышц.

Предлагаемый нами способ позволяет внутренней косой и поперечной мышцам выполнить в полном объеме запирательную функцию для задней стенки и глубокого кольца. Мышечная ткань является нежной и легкоранимой, и к ней надо относиться так же деликатно, как к элементам семенного канатика, которым недопустима компрессия лигатурой.

Для этого необходимо отойти от метода сшивания внутренней косой и поперечной мышц с паховой связкой с затягиванием

лигатуры до упора, результатом которого является их компрессия и плотная стыковка сшиваемых и не срастающихся между собой тканей. Важным условием достижения поставленной цели является захват лигатурой только мышечной ткани без поперечной фасции и апоневроза наружной косой мышцы живота. В результате мышечная ткань располагается с поперечной фасцией на расстоянии дружеского рукопожатия и мирного сосуществования. Это позволяет мышечной ткани выполнить свою основную функцию – полностью блокировать глубокое кольцо и заднюю стенку пахового канала при нагрузке на брюшную стенку и обеспечить профилактику рецидива косой паховой грыжи.

Выводы:

1.При выполнении пахового грыжессечения у мужчин репродуктивного возраста целесообразен индивидуальный подход в соответствие с анатомо-топографическими особенностями пахового канала.

2.Выполнение пластики местными тканями при паховой грыже с сохранением биомеханики мышечной ткани и восстановлением ее запирательной функции позволяет снизить частоту рецидива до 0,7% и значительно улучшить качество жизни пациентов.

Навигационные технологии в эндоскопической хирургии.

Р.Т. Меджидов, С.М. Магомедова

ФГБОУ ВО МЗ РФ «Дагестанский Государственный Медицинский университет» Кафедра общей хирургии ДГМУ.

Введение.За последние три десятилетия технический прогресс значительно изменил наш образ жизни. Навигация в хирургии - важный пример применения сегодняшних технологических возможностей в медицине. Нами разработана навигационная компьютерная программа для определения наиболее оптимальных точек установки портов эндоскопа и используемых для проведения оперативных вмешательств на органах брюшной поло-

сти эндоскопических инструментов. Свидетельство о государственной регистрации программ для ЭВМ № 2020617753 от 2020г. Функции программы заключаются в оптимизации геометрических параметров взаиморасположения оптики и инструментов в зоне операционного пространства с целью сокращения длительности проведения оперативного вмешательства, выполнение его в комфортных условиях, уменьшения интра- и послеоперационных осложнений.

Цель.Использование разработанной навигационной компьютерной программы при атипичной локализации червеобразного отростка.

Материал и методы.В сагиттальной плоскости (в продольном сечении) тело человекаусловно представляем его в виде эллипса, в котором:гипотенуза АС (глубина операционного действия инструмента) - это расстояние между местом введения гильзы троакара и операционным полем;угол С (угол подъема) - значение которого стремится в идеале к 60°;катет АВ - глубина раны, измеренная при помощи УЗИ.Проецируем на кожу передней брюшной стенки пациента место наибольшего оперативного воздействия (с помощью, УЗИ брюшной полости), которое принимаем за центр условного круга № 1 с радиусом, равным ВС. Сопоставив антропометрические показатели пациента, а именно внешние размеры передней брюшной стенки, с полученными возможными вариантами расстояния ВС и соответствующими ему значениями АС, выбираем наиболее оптимальный вариант расстановки портов.

Результаты. Были определены следующие точки установки лапаропортовв случаях тазового расположения аппендицита: параумбиликальная зона, левая подвздошная область, надлобковая область. Успешная реализация лапароскопическойаппендэктомии была осуществлена в 20 (72,5%) наблюдениях. Переустановка лапаропортов для инструментария выполнена в 1 (3,4%) наблюдении. Конверсия на мини доступ осуществлён в 2 (6,8%) случаях. В наблюдениях с подпечёночнымаппендицитом точками установки лапаропортов явились: параумбиликальная зона,

надлобковая область, правая мезогастральная область по среднеключичной линии на уровне пупка. Из данных доступов выполнить операцию по удалению червеобразного отростка подпечёночной локализации удалось в 17 (80,9%) наблюдениях. Переустановка лапаропортов для лапароскопических инструментов осуществлена в 1 (4,8%) наблюдении. Конверсия на мини доступе осуществлена в 1 (4,8%) случае из-за выраженного спаечного процесса в подпеченочном пространстве и кровоточивости рассечённых тканей. При ретроцекальномаппендиците для определения места установления лапаропортов навигационная компьютерная программа была использована в 34 (32,4%) наблюдениях. Конверсия на мини доступ осуществлён в 2 (6,4%) случаях, на лапаротомию в 1 (3,2%). В наблюдениях с ретроперитонеальныма-ппендицитом (19 пациентов) разработанная нами навигационная программа также была использована при аппендэктомии в лапароскопическом варианте. Конверсия на лапаротомию осуществлена в 2 (10,5%) случаях из-за выраженных инфильтративных изменений тканей забрюшинной области.

Выводы. Лапароскопическая аппендэктомия возможна при тщательном адаптировании доступов к вариантам расположения червеобразного отростка, и она имеет явные преимущества перед традиционной операцией.

Более благоприятное течение хода оперативного вмешательства наблюдается при использовании, для выбора точек установки лапаропортов, разработанный нами компьютерной навигационной программы.

Клинико-паталогические предикторы раннего и позднего биохимического гипотиреоза после гемитиреоидэктомии.

М.М. Магомедов, О.М. Османов, М.А. Магомедов

ФГБОУ ВО МЗ РФ «Дагестанский Государственный Медицинский университет» Кафедра хирургии ФПК и ППС с курсом эндоскопической хирургии.

Биохимический гипотиреоз (БГ) после гемитиреоидэктомии является недооцененным осложнением с зарегистрированной частотой от 9% до 43%.

Цель исследования. Выявление потенциальных клинико-патологических факторов риска, ассоциированных с ранним и позднего биохимического гипотиреоза после гемитиреоидэктомии.

Материал и методы. Ретроспективно оценивались данные гемитиреоидэктомии 86 пациентов, мужчин – 18 (20,9%), женщин – 68 (79,1%) в возрасте от 29 до 68 лет. Уровень тиреотропного гормона (ТТГ) в сыворотке крови регулярно проверяли после операции.

Послеоперационный уровень ТТГ, достигающий более 5,5 мМЕ / л, определялся как повышенный. Общий период наблюдения составил 21 месяц (диапазон, 3-62 месяца). Любые клинико-патологические факторы, достоверно ассоциированные с биохимическим гипотиреозом, при однофакторном анализе были включены в многомерный анализ. Дальнейший анализ проводился с сопоставлением факторов между ранним и поздним началом биохимического гипотиреоза.

Результаты. Было 38 пациентов, у которых развился последующий биохимический гипотиреоз (БТ), 33 из них развились в течение 2 лет. Эти пациенты с БГ были значительно старше (Р = 0,37), имел более высокий предоперационный уровень ТТГ (Р <001), более длительный период наблюдения (Р<001), более частый тиреоидит по гистологическимданным (Р = 0,43), более легкая масса резецированной ткани (Р = 0,01), и с большей вероятностью имели положительные антитиреоидные антитела (Р=0,43), чем те, кто без биохимического гипотиреоза. Однако

при многофакторном анализе после корректировки на различные сроки наблюдения в 2 группах была получена только более легкая масса резецированной ткани (P = 0,36) и сопутствующий тиреоидит по гистологии (P = 0,05) оказались независимыми факторами для гипотиреоза. Тиреоидит по гистологическим данным также был единственным значимым фактором риска развития раннего начала гипотиреоза.

Выводы. Пациенты с меньшей массой резецированной ткани и сопутствующим тиреоидитом по гистологическим данным были особенно подвержены риску развития послеоперационного биохимического гипотиреоза. Хотя не у всех пациентов с тиреоидитом развился биохимический гипотиреоз. У пациентов, которых развился биохимический гипотиреоз, он произошёл в пределах первых 11 месяцев.

Изменение пищеварения при полном наружном отведении желчи.

У.А. Насибова, Р.Т. Меджидов, А.З. Абдуллаева

ФГБОУ ВО МЗ РФ «Дагестанский Государственный Медицинский университет» Кафедра общей хирургии

При механической желтухе опухолевого генеза, как первый этап поэтапного лечения, так и как окончательный вариант лечения, нередко выполняется наружное дренирование билиарного тракта. Естественно, при этом возможны существенные изменения в нутритивном статусе пациентов. Более того, при отсутствии в двенадцатиперстной кишке желчи происходит нарушение кислотно-щелочного баланса и запирательной функции пилорического жома, которые приводят к выраженным морфо-функциональным изменениям в верхнем отделе желудочно-кишечного тракта (ЖКТ).

Цель исследования. Оценить морфо-функциональное состояние верхних отделов желудочно-кишечного тракта и степени нарушения нутритивного статуса пациентов с полным наружным отведением желчи.

Материалы и методы. Проведен анализ комплексного обследования 237 больных с полным наружным отведением желчи по поводу механической желтухи опухолевого генеза. В 93 (39,2%) наблюдениях декомпрессия билиарного тракта была проведена путем выполнения перкутанной чрезпеченочной холангиостомии и в 144 (60,8%) – холецистостомия из мини-доступа с лапороскопическим ассистированием. Наряду с изучением гемостаза больным выполняли фиброгастродуоденоскопию, суточное РН-мониторирование верхних отделов ЖКТ, копрологические исследования, определение индекса массы тела. Статистическая обработка материала проводилась с использованием программы «Биостатистика».

Результаты. Эрозивно-язвенное поражение верхних отделов ЖКТ выявлено у 64,5% больных. Почти у всех пациентов имелись высокие показатели РН в желудке и двенадцатиперстной кишке. Больные жаловались на изжогу, тошноту и рвоту. У 3,4% больных отмечено гастро-дуоденальное кровотечение. У 18,9% больных имели место стеаторея и креаторея. Гипопротеинемия наблюдалась у 49,8% больных. Водно-электролитные нарушения отмечены у 93,6% больных. Почти у всех пациентов имелась тенденция к гиповолемии и гипокалиинемии. Индекс массы тела пациентов до декомпрессии билиарного тракта составила 22,6 кг/м², на 10-12-е сутки после декомпрессии – 17,6 кг/м².

Больным проводилась комплексная терапия с коррекцией водно-электролитного обмена, назначением ингибиторов протеиновой помпы, сбалансированных нутриентов, а так же пациентам налаживали пероральное поступление желчи.

Заключение. При полном наружном отведении желчи меняется модель пищеварения, возникают эрозивно-язвенные изменения в желудочно-кишечном тракте, особенно в верхнем его отделе. Следовательно, должна быть заместительная терапия, которая направлена на коррекцию возникающих нарушений.

МАЛОИНВАЗИВНАЯ ВИДЕОАССИСТИРОВАННАЯ И ТРАДИЦИОННАЯ ГЕМИТИРЕОИДЭКТОМИЯ, ОПЫТ И ПЕРПЕКТИВЫ

О.М. Османов[2], А.А. Магомедов[1], А.Г. Брагин[2]

[1]ФГБОУ ВО «Первой Московской государственный медицинский университет имени И.М. Сеченова»

[2]ГУЗ Городская клиническая больницы № 67 г. Москва

Цель исследования. Оценить роль видеоассистированных операций и клинической эффективности применения хирургии щитовидной железы.

Материал и методы. Проведен анализ результатов лечения 120 пациентов с хирургическими заболеваниями щитовидной железы, которые были прооперированы с применением традиционного и видеоассистированным способом. Среди прооперированных преобладали женщины 99 (82,5%), мужчин 21 (17,5%). Пациенты были разделены на две группы:1-ю (n = 62) составили пациенты, прооперированные традиционным способом, 2-ю (n = 58) с использованием эндоскопически ассистированного мини доступа (MIVAT).

Результаты. Как группа пациентов, видеоассистированный, так и традиционная группа тиреоидэктомии включали 120 пациентов. Между этими двумя группами не было отмечено существенных различий по возрасту, полу или показаниям к операции. Среднее время операциисоставило 60,1±10 мин. для VIVAT и 45,8±12 мин. для традиционной тиреоидэктомии (p = 0,001).

Косметические результаты, оцениваемые как по вербальному ответу, так и по числовым шкалам, были соответственно следующими: VIVAT (3,8±0,3 и 7,9±1,6) и традиционная гемитиреоидэктомия (2,3±0,7 и 4,9±1,3). Различия достоверно благоприятствовали MIVAT (p = 0,028 и p = 0,015 соответственно), у всех пациентов болевой синдром был минимальным. Рецидивов и гипопаратиреоза не наблюдалось. Транзитный парез у 2-х пациентов после традиционной гемитиреоидэктомии. Раневая инфекция отсутствовала. Стационарное пребывание после миниинвазивных операций сократилось до (2,2±0,3) койко-дней, а после открытых

операции составило (4,1±1,3) койко-дней. При дальнейшем-наблюдении пациентов течение одного года рецидива заболевания зарегистрировано небыло. У большинства пациентов был получен отличный косметический результат. У 3 пациентов келоидные рубцы, вызывающие снижение косметического эффекта у пациентов традиционной гемитиреоидэктомии.

Заключение. Методика миниинвазивных видеоассистированных вмешательств щитовидной железы была предложена MicconiP и до сих пор остаетсяактуальной.

Традиционная гемитиреоидэктомия требует меньшего оперативного времени. Однако, миниинвазивный видеоассистированный метод имеет определенный преимущества с точки зрения косметических результатов и, послеоперационного дистресса и послеоперационных осложнений.

Клиники, использующие все виды оперативных технологий, располагают возможностью разумного выбора наиболее подходящего вида вмешательств, поэтому пациенту будет предложен именно тот вид операции, который будет для него оптимальным.

Топографическая анатомия наружной ветви верхнего гортанного нерва и ее значение в хирургии щитовидной железы.

А.А. Магомедов[1], О.М. Османов [2]

[1]ФГБОУ ВО «Первый Московский государственный медицинский университет имени И.М. Сеченова» Студент 5 курса лечебного факультета

[2]ГБУЗГородская клиническая больница № 67 г. Москва

Цель. Изучить топографо-анатомические особенности наружной ветви по отношению к верхней щитовидной артерии.

Материалы и методы. Было исследовано 20 свежих трупов 8 женщин, 12 мужчин; возрастной диапазон от 20 до 50 лет с нормальным размером щитовидной железы и отсутствием признаков

патологии в области шеи. Внешняя ветвь верхние гортанного нерва идентифицирована и классифицирована в соответствии с системой, предложенной Cerneaet.al (2011).

Результаты. Топографическая связь между внешней ветвью верхнегортанного нерва к щитовидной железе и ее верхним полюсом щитовидной железы была выявлена в з-34долях щитовидной железы (85%). Идентификация была невозможна в шести долях. Расположение внешней ветви ВГН соответствовало 1типу в 21 долях (51,5%) 2 типу в 19 долях (47,5%), 2а типув15 (37,5%) и 2b типу в 3 (7,5%). Между типом нерва, полом и возрастом не существовало никаких существенных связей, равно как и симметрии в отношении расположения внешней ветви верхне гортанного нерва.

Вывод: Различные направления наружной ветви верхнегортанного нерва с нормальным размером щитовидной железы представляет высокий хирургический риск во время операции на щитовидной железе.

Микрохургическая анатомия гортанных нервов в связи с хирургией щитовидной железы.

О.М.Османов[2], А.А. Магомедов[1]

[1]ФГБОУ ВО «Первый Московский Государственный медицинский университет им. И.М.Сеченова»

[2]ГБУЗГородская клиническая больница № 67 г. Москва

Целью исследования: изучение микрохирургической анатомии возвратных гортанных нервов и их значения в хирургии щитовидной железы.

Методы исследования. Было обследовано 25 свежих трупов в возрасте от 26 до 59 лет с нормальным размером щитовидной железы и отсутствием признаков патологии в области шеи.

Результаты. Правый возвратный гортанный нерв (ПЗГ) ответвляется от блуждающего нерва на уровне подключичной артерии, а левый-на уровне аорты. Оба поднимаются параллельно

трахеопищеводной борозде и иннервируют трахею, пищевод и нижние констрикторы глотки по пути. ПЗГ имеет наибольшую вероятность проходить между ветвями нижней щитовидной артерии с правой стороны и задними к ним с левой стороны. Возвратный гортанный нерв (ВГН) всегда проходит задом к крикотиреоидному суставу. ВГН снабжается ветвями нижней щитовидной артерии. Верхний гортанный нерв, разветвляется на внутренние и наружные ветви и глубоко за сонной артерии. Внутренняя ветвь проходит глубоко к верхней щитовидной артерии и спускается к тиреоидной мембране. Наружная ветвь проходит глубоко и параллельно верхней щитовидной артерии, иннервируя крикотиреоидную мышцу. Внутренняя ветвь снабжается верхней гортанной артерией, а внешняя – крикотиреоидной артерией.

Выводы. Единственное последовательное расположение наружной ветви верхне гортанного нерва– это когда он проходит задом к крикотиреоидному суставу. Из-за крайней вариабельности нижней щитовидной артерии и ВГН предлагается легировать артерию либо проксимально, либо в ее третичных ветвях на капсуле щитовидной железы. Внутренняя ветвь потенциально не подвергается риску вовремя тиреоидэктомии, если только верхняя щитовидная артерия не перевязана проксимально. Наружная ветвь сопровождает верхнюю щитовидную артерию на протяжении большей части ее течения и подвергается потенциальному риску, если ствол верхней щитовидной артерии перевязан вне предтрахеальной фасции.

Перитонит - санация брюшной полости.

Ш.Х. Рабаданов, М.М. Амаев

ГБУ РД «Республиканская клиническая больница»

Актуальность. Имея широкий арсенал применяемых антибактериальных средств и множество различных способов оперативного лечения перитонита, отсутствия удовлетворения исходами лечения обуславливает актуальность разработки новых методик борьбы с абдоминальной инфекцией

Цель исследования: Определение эффективности санации брюшной полости в зависимости от применяемых антисептических растворов при экспериментальном перитоните и эффективность применение раствора иона серебра как антисептика при санации брюшной полости.

Материал и методы. Для достижение поставленной цели проведены экспериментальные исследования на 34 белых беспородных крысах- самках, массой от 180 до 200 г., в возрасте 3 – 3,5 месяцев. Результаты оценивались с использованием морфологических, гистологических, микробиологических методов исследования.

Перитонит моделировали путём введения в брюшную полость 10% каловой взвеси из расчета массы крысы.

Все животные были разделены на три группы. В 1-ю группу вошли 4 крысы с моделью перитонита без оперативных вмешательств. Животные 2-й и 3-й групп оперировали при развившемся перитоните через 24 часа. При вскрытии брюшной полости отмечали полнокровие брюшины с наличием мелкоточечных кровоизлияний на париетальном и висцеральном листках, и наличие выпота в свободной брюшной полости, его количество, цвет, запах, зависели от распространенности воспалительного процесса, определяли состояние сальника и кишечника, мезентеральных л/узлов. До и после санации брюшной полости набирали материал для посева и исследования.

Животным 2 –й (15 крыс) группы промывание брюшной полости проводилось раствором фурацилина 0,02%.

Животным 3–й (15 крыс) группы промывание брюшной полости проводилось раствором с ионами серебра содержащий 10мг в 1 литре воды.

Наблюдение за животными проводилось каждые 12 часов. Погибшие животные вскрывались и брали материал на бактериологическое и гистологическое исследования, а выжившие выводились из опыта на 7-е передозировкой эфирного сутки наркоза.

Бактериологическое исследование отделяемого из брюшной полости выполнялось на 1, 3, 5 и 7-е сут озвучивания. Морфологическое исследование органов брюшной полости и брюшины: в 1, 3, 7-е сут.

При изучении динамики содержания микрофлоры в перитонеальном экссудате было установлено, что до начала санации содержание микрофлоры в перитонеальном экссудате у подопытных животных контрольной и основной групп было примерно равным (6,35 0,15·106/мл и 6,45 0,05·106/мл соответственно). После механического промывания раствором фурацилина 0,02% оно было также сопоставимо (0,58 0,35·106/мл и 0,67 0,15·106/мл), однако по окончании перитонеальноголаважа во 2-ой группе перитонеальный экссудат оставался инфицированным - 0,45 0,35· 105/мл, в то время как у 3-ой группы животных во всех случаях рост микрофлорынеполучен.

При морфологическом исследовании органов брюшной полости (печени, селезёнки, стенок толстого и тонкого кишечника, большого сальника и брюшины) у животных 2-й группы в 1-е сут выявлена картина типичного воспаления, которое к 3-м сут прогрессировало. Через 7сут обширный участок повреждения брюшины и органов брюшной полости трансформировался во множество мелких, которые к 20-м сут замещались мелкими соединительнотканными рубчиками.

При гистологическом исследовании установлено периваскулярный фиброз интрамуральных сосудов, склерозирование капсулы печени и селезенки.

У животных 3-й группы наблюдались аналогичные изменения, но их развитие занимало меньший промежуток времени и уже к 14-м сут признаков воспаления не отмечалось, формировался зрелый соединительнотканный рубец.

В 1 группе летальность составила 100%, во 2-й - 40%. В 3-й группе все животные выжили, летальность составила - 0%.

Выводы. - В эксперименте разработан способ санации брюшной полости при разлитом перитоните с использованием раствора с ионами серебра содержащий 10мг в 1 литре воды.

- С помощью бактериологического и морфологического исследований в эксперименте доказана высокая эффективность санации брюшной полости при распространенном перитоните раствором с ионами серебра содержащий 10мг в 1 литре воды, чем традиционно применяемых растворов антисептиков.

История хирургической эндокринологии в Дагестане.

А.Г. Магомедов, Ш.Х. Рабаданов, А.М. Джалилов

Кафедра госпитальной хирургии №1, ДГМУ ГБУ РД «Республиканская клиническая больница»

Дагестан является эндемическим регионом с йодной недостаточностью, обусловленной низким уровнем этого элемента в почве и в воде. Дезорганизация профилактических мероприятий последние десятилетие, привело к повсеместному росту заболеваний органов эндокринной системы, в особенности щитовидной железы.

Пациенты с заболеваниями эндокринной системы оперировались в общехирургических стационарах республики. В связи с высокой летальностью при зобе (1%) и высокий уровень послеоперационных осложнений (12,5%), начали бить тревогу проф. А. И. Хамидов и проф. С. Д. Атаев (1994)

Проанализировав сложившуюся ситуацию по зобу – частному разделу хирургической эндокринологии проф. Магомедов А.Г. (1995) пришел к выводу, что в доле осложнений и смертельных исходов при операции на щитовидной железе лежат издержки в организации анестезиолого – реанимационной, хирургической (операции выполнялись в общехирургических стационарах) служб. На третьем месте оказалась плохая подготовка больных к операции, особенно с токсическим зобом.

Учитывая проблемы и большое количество больных с эндокринной патологией в Республике Дагестан было приято решение, Министром здравоохранения РД И.М. Ибрагимовым, открыть отделение хирургической эндокринологии в РКБ (1996).

Отрытие отделения хирургической эндокринологии позволила снизить уровень осложнения до 1,4% и летальность до 0,04%, кроме этого были внедрены и освоены некоторые оперативных вмешательств на органах эндокринной системы (тироеоидэктомия, паратиреоидэктомия, адреналэктомия, тимомтимэктомия, операции на половых железах, в том числе при гермофродизме). В 2013 году за «Организацию и достижения хирургической эндокринологии Дагестана», коллектив под руководством профессора А.Г. Магомедова, был удостоен Государственной премии РД по науке. В 2015 году была защищена докторская диссертация А.С. Абдулхаликовым на тему: «Современные методы лечения токсического зоба в регионе зобной эндемии». В 2021 году готовится к защите кандидатская диссертация, аспирантом кафедры госпитальной хирургии №1 А.Т. Тучаловой.

Узкая специализация этого раздела хирургии оправдала себя. Результаты этой работы (1996-2012) в виде презентации» Организация и достижения хирургической эндокринологии Дагестана» были доложены А.Г. Магомедовым на 18 Евроазиатском конгрессе хирургов в Баку 12-15 сентября 2013 года.

Закрытие отделения хирургической эндокриннологии на ремонт в 2016 году привело к нарушению логистики и маршрутизации больных с хирургической патологией эндокринных желез. Больных начали оперировать общехирургических отделениях, в связи с чем значительно вырос уровень осложнений.

С июля 2020 года восстановлено отделение хирургической эндокринологии (отделение хирургии №2) на 15 коек.

С момента восстановления проведено более 101 операции на щитовидной железе, варикоцелле, гинекомастии осложнения в 1 случае – п/к гематома, что составляет 1% и без летальных случаев. Обращает внимание участившиеся случаи онкозаболеваний щитовидной железы, их поступило – 5, что состовляет-5%.

Организация отделения хирургической эндокринологии в крупных многопрофильных больницах, особенно в эндемических регионах, оправдывается хорошими послеоперационными результатами лечения.

Первично множественные сочетанные злокачественные новообразования желудочно-кишечного тракта как причина гнойного распространённого перитонита.

А.С.Султанов, К.Х.Омаров, Х.А.Магомедов, Ш.А.Султанов

ФГБОУ ВО «Дагестанский государственный медицинский университет» МЗ РФ

Кафедра госпитальной хирургии №2. Республиканская клиническая больница, г. Махачкала

Актуальность темы. Злокачественные новообразования тонкой кишки встречаются редко, составляя 0,05-0,1% от всех злокачественных новообразований желудочно-кишечного тракта. Нередко онкологические заболевания диагностируются на фоне уже развившихся осложнений, требующих неотложного хирургического вмешательства. Лечение этого контингента больных чаще приходится решать хирургам общего профиля, не имеющим клинического опыта лечения онкологических больных.

Снижение защитных сил организма и способности тканей к регенерации у больных с осложнённым течением рака желудочно-кишечного тракта обуславливает высокую степень операционного риска, большое количество послеоперационных осложнений и сравнительно неудовлетворительные результаты хирургического лечения. Высокая непосредственная летальность обусловлена также тактическими ошибками в выборе объёма оперативного вмешательства и поздней диагностики заболевания.

Цель исследования - обмен опытом по диагностике и лечению сложных экстренных больных.

Материал и методы - ретроспективный анализ истории болезни в нашем наблюдении.

Приводим наше наблюдение.

Больной С., 53 лет, история болезни 10/0822, поступил в отделение торакальной хирургии РКБ 19.11.2018г. с д-зом: хронический абсцесс правого лёгкого (с-r?). Образование поджелудочной железы и правого надпочечника?

При поступлении жалуется на кашель со слизистой мокротой, плохой аппетит и похудание, периодические боли в животе после приёма пищи, изжогу и вздутие живота, запоры.

Болеет около 2 месяцев, похудел за 2 месяца на 20 кг. Наследственность не отягощена. По профессии ветеринарный врач.

Объективно: общее состояние средней тяжести, правильного телосложения, пониженного питания, периферические л/узлы не увеличены. Опорно-двигательный аппарат развит нормально, периферических отёков нет. Грудная клетка цилиндрической формы, в акте дыхания участвует равномерно, перкуторно справа в верхних отделах укорочение перкуторного звука, аускультативно дыхание ослаблено. ЧДД-22 в 1мин. Сердечные тоны чистые, ритмичные. Пульс 82 в 1мин. АД 130/80 мм рт.ст. Живот пальпаторно болезненный в правой половине эпигастрия. Печень у края рёберной дуги, селезёнка не увеличена. Симптом поколачивания отрицательный с 2 сторон. Рентгенографически в верхней доле правого лёгкого полостное образование с толстыми стенками. В клиническо-морфологических и биохимических исследованиях отмечаются: снижение гемоглобина (91 г/л), гематокрита (24%), высокий лейкоцитоз (57,5%), уменьшение общего белка (54 г/л). МНО: 1,2-1,00. Температурной реакции нет. На МСКТ брюшной полости признаки кистозного образования правого надпочечника, субкапсулярного образования головки поджелудочной железы. КТ - признаки абсцесса (с-г) верхней доли правого лёгкого.

С 21.11.2018г. на 22.11.2018г. Состояние пациента резко ухудшилось. Появились резкие «кинжальные» боли в эпигастральной области, напряжение брюшной стенки, затруднение дыхания, тошноты. Осмотрен консилиумом в числе абдоминального хирурга, констатировано наличие прободного перитонита и необходимость экстренного оперативного лечения.

В 9ч.40мин 22.11.2018г. Операция: лапаротомия, ушивание дефекта стенки желудка, резекция верхней трети тощей кишки, с межпетельным анастомозом бок в бок, санация и дренирование брюшной полости. Приоперационно: в брюшной полости до 1 литра гнойной жидкости с фибрином. По малой кривизне ближе

к антральному отделу, прикрытый печенью дефект стенки желудка 4х3 см с инфильтратом вокруг дефекта с переходом на тело поджелудочной железы.

Признаков mts в печени, поджелудочной железе, селезёнке, парааортальных узлов нет. Далее при ревизии петель тонкой кишки выявлены множественные дефекты стенки первых петель тощей кишки - начиная от 40 см дистальнее связкиТрейтца и на протяжении около 1 метра, различного диаметра (от 1,5 до 3,5см), практически большей части по всей окружности кишки, которые были прикрыты окружающими тканями. Стенки кишки в области дефектов также утолщены. Всего дефектов 6 и также имеются уплотнённые участки с втяжениями без перфораций

Дистальнее тонкая кишка не изменена, как и толстая. Признаков опухолевых заболеваний поджелудочной железы, надпочечника приоперационно не установлено. Произведено ушивание дефекта стенки желудка (с иссечением краёв язвы) двухрядным швом и резекция 1 метра тощей кишки с наложением межпетельного анастомоза бок в бок. Санация и дренирование брюшной полости.

П/о диагноз: с-r желудка, с прикрытой перфорацией, множественные опухоли тощей кишки, осложнённые перфорацией и распространённым гнойно-фибринозным перитонитом.

На гистоисследовании препарата 23.11.2018г. Лейомиосаркома стенки тонкой кишки с прорастанием брыжейки, а также осложнённая язва желудка.

Послеоперационное течение тяжёлое, получал комплексное лечение в условиях хирургической реанимации. На 8 день после операции у больного признаки профузного кровотечения. Попытка первой фиброгастроскопии (28.11.2018г. 12ч.) для установления источника кровотечения и эндоскопического гемостаза не удачная - из-за внутрижелудочной гематомы. 30.06.2018г. 19ч30мин фиброгастроскопия: после аспирации 800 мл «кофейной гущи» из желудка произведена коагуляция дна язвы (линии ушитого дефекта желудка) по малой кривизне. В тот же день произведена эмболизация гастродуоденальной артерии микроэмболами.

Состояние больного постепенно стабилизировалось. В удовлетворительном состоянии 7.12.2018г. переведен в онкодиспансер для дальнейшего лечения и наблюдения.

Выводы: приведенное клиническое наблюдение подтверждает трудность и запоздалость диагностики сочетанных заболеваний, малую эффективность УЗИ, МСКТ исследований, отсутствие преемственности и низкий уровень в обследовании больного на догоспитальном этапе, а также недооценка своего здоровья населением.

Редкий источник внутрибрюшинных кровотечений.

А.С. Султанов, Г.М. Гаджиабакаров, Ш.А. Султанов

ФГБОУ ВО «Дагестанский государственный медицинский университет» МЗ РФ

Кафедра госпитальной хирургии №2. Республиканская клиническая больница, г. Махачкала

Актуальность темы. Внутрибрюшинные или забрюшинные кровотечения обусловлены тупой травмой или огнестрельными (ножевыми) ранениями живота. Эти кровотечения отличаются высоким показателем летальности — до 20-30%, сложностью диагностики и зачастую поздней специализированной помощью.

При наличии очевидных причин катастрофы в брюшной полости, соответствующей клиники массивного внутрибрюшного кровотечения и данных дополнительных исследований по показаниям (УЗИ, КТ, МСКТ, диагностическая лапароскопия) позволяют обоснование экстренных оперативных вмешательств с субоперационным решением вопроса оперативного вмешательства.

Однако, если нет очевидной, ранее изложенной причины внутрибрюшинных кровотечений и дополнительные современные исследования не показывают источник кровотечения, хирург вынужден произвести лапаротомию и приоперационно решить вопрос объёма операции, с приглашением на операцию смежных специалистов при необходимости.

Материал и методы - ретроспективный анализ истории болезни. Цель информации: ознакомить дежурных хирургов, гинекологов с возможным источником внутрибрюшинного кровотечения. Приводим наше наблюдение.

Больная 39 лет, история болезни №42/1064 находилась на лечении ГБУ РД РКБ с 7.06.2019г. по 19.06.2019г. Поступила с жалобами на боли внизу живота, общую слабость, тошноту и рвоту, отсутствие стула.

Из анамнеза: болеет 3-е суток. Заболела остро, без видимых причин, травмы отрицает. Первые сутки находилась дома, к врачам не обращалась. Доставлена в приёмный покой РКБ с д-зом: Острый живот. При первичном осмотре состояние оценено как тяжёлое. В полном сознании, на вопросы отвечает, по существу. Больная на 3-4 недели беременности. Беременность третья. Первые две беременности родоразрешились кесаревым сечением. Кожные покровы бледные. Язык влажный, чистый. Живот вздут, правильной формы, конфигурации, в акте дыхания участвует слабо. Симптом кашлевого толчка отрицательный. Аускультативно перистальтика слабая. Пальпаторно живот мягкий, передняя брюшная стенка резистентная, локальной боли по областям не отмечается. Слабо положительные симптомы раздражения брюшины в нижних областях брюшной полости. Перкуторно определяется притупление в отлогих местах брюшной полости. Грудная клетка участвует в акте дыхания равномерно. Перкуторно лёгочной звук. ЧДД 20 в мин. ЧСС-98 уд в мин, АД 80/50 мм рт.ст.

Дополнительные исследования: ЭКГ- ритм синусовый. УЗИ брюшной полости: в брюшной полости визуализируется свободная жидкость с неоднородным содержимым. Матка увеличена до 17-18 недель беременности. Общий ан. крови: Hb – 60г/л, эритроциты – 2,5х1012/л, СОЭ 15 мм/ч, тромбоциты 278х109/л, L-22,9; С-64, Л-20, М-5. Коагулограмма: ФА-2,6г/л, ПТИ-88%, МНО-1,11, АЧТВ-37. Биохимия: сахар – 3,5мм/л, холестерин – 4,6мм/л, о/белок – 48г/л, креатинин - 88мкм/л. Общий анализ мочи: цвет с/ж, уд вес – 1016, белка нет.

При несомненных признаках профузного внутрибрюшинного кровотечения обосновано оперативное лечение.

7.06.2019г. Операция: лапаротомия, надвлагалищная ампутация матки без придатков.

Приоперационно: матка 17-18 нед., по левому углу матки разрыв по рубцу размером 5 см, к рубцу прилежит плодный пузырь и плацента. В связи с продолжающимся кровотечением и возможным приращением плаценты по рубцу произведена субтотальная гистерэктомия без придатков. В брюшной полости 2200 мл крови.

Послеоперационное течение без осложнений. Больная выписана на 12 день после операции под наблюдением врача-гинеколога.

Заключение: мы привели случай внутрибрюшинного массивного кровотечения, не диагностированного до операции и исключительно редко встречающееся в экстренной хирургии.

Выводы:

Внутрибрюшинные кровотечения являются и остаются проблемой в экстренной хирургии.

Определение источника внутрибрюшинных кровотечений по существующими дополнительными исследованиями не всегда эффективны.

Анализ заболевания, анамнез ранее перенесенных генитальных, родовых травм и т.д. позволят улучшить диагностику и исходы лечения.

Выбор метода хирургического лечения варикоцеле у детей

Б. Р. Казилов, Б. М.Махачев, Ф. В. Мейланова, А. Н.Тихмаев, А. Д. Магомедов, В.Б. Балаев, З. Н. Муртузаалиев, Ю. Б. Казилов

Отделение детской урологии ГБУ ДРКБ им. Н.М. Кураева

Актуальность. Варикозное расширение вен семенного канатика относят к распространенным заболеваниям детской репродуктивной системы. У детей и подростков варикоцеле проявля-

ется в 15 – 25 % случаев среди лиц мужского пола и в 90 % случаев заболевание наблюдается слева, 8 % - с двух сторон и 2 % - справа. Серьёзные нарушения сперматогенеза отмечают у 30 % пациентов, оперированных в детском возрасте. В общей сложности с варикозом семенных вен связывают до 40 % бездетных браков, что негативно сказывается на современной демографической обстановке и становится очевидным свидетельством неблагополучия в лечении. Нарушение фертильности начинает формироваться уже в детском возрасте у пациентов с варикоцеле. В связи с этим важнаобъективизация показаний к лечению варикоцеле у детей.

Цель. Изучить распространенность заболевания, осложнения и выбор метода оперативного лечения варикоцеле.

Материалы и методы. В детском урологическом отделении ДРКБ за последние 10 лет на лечении находились 812 мальчиков с расширением вен семенного канатика.

Возраст пациентов с расширением вен семенного канатика колеблется от 8 до 17 лет, из них в возрасте от 8 до 10 лет – 24 (2,9 %); 11- 14 лет – 518 (63,8 %); 15- 17 лет – 270 (33,3%). Всем пациентам выполнялись разные оперативные вмешательства: операция Иванисевича – 434 (53,4%); лапароскопическая перевязка внутренней семенной вены – 365 (45 %). Всем пациентам кроме общепринятых общих анализов выполнялись следующие исследования: флебография вен семенного канатика, УЗИ исследование семенной вены и органов мошонки.

С 2020 г. впервые в Дагестане выполнены у 13 (1,6 %) детей операция Мармара в урологическом отделении ДРКБ.

Результаты. Все больные после выписки находились под наблюдением уролога и эндокринолога. При анализе за отдаленными результатами после операции по поводу Варикоцеле по Иванисевичу отмечались рецидивы у 12 (2,8 %) пациентов, после лапароскопической перевязки внутренней семенной вены у 18 (4,9 %) пациентов, гипоплазии яичек у 54 (6,7 %) пациентов. После операции по Мармару в ближайшее время рецидивов заболевания не отмечено. Рецидивам варикоцеле проводились повторные операции.

Выводы. При расширении вен семенного канатика хирургическое вмешательство должно проводиться на ранних стадиях болезни, до возникновения необратимых изменений в системе вены кремастерика. Операцию при варикоцеле у детей и подростков необходимо произвести своевременно для профилактики атрофии яичка, нарушения сперматогенеза и бесплодия. Данное оперативное вмешательство желательно проводить при участии опытного хирурга, с целью исключения ятрогенных повреждений: пересечение лимфатических протоков, перевязки нижнейэпигастральной вены и др.

Колото-резанные ранения печени мирного времени и их осложнения.

К.Т. Мамаев, Х.У. Умаханов

ФГБОУ ВО МЗ РФ «Дагестанский Государственный Медицинский университет» Кафедра госпитальной хирургии № 2, ДГМУ

В последние годы число больных с колото-резанными ранениями печени и их осложнениями прогрессивно возрастает. Однако в литературе очень скудные публикации по указанной проблеме.

Цель. Показать результаты хирургического лечения колото-резанных ран печени.

Материалы и методы. С целью клинической характеристики больных с колото-резанными ранениями печени мирного времени и их осложнениями в послеоперационном периоде нами изучено 80 (60) % больных мужского пола и 16 (20) % больных женского пола.

В большинстве случаев эти ранения имели ровные края с острыми углами. Таких больных было 62(60%), а у 13(18%) больных колотые ранения печени округлой формы с размозженными краями.

В послеоперационном периоде осложнения различного характера выявлены у 46 (50%) больных, у 38 (44%) больных

осложнения связаны с травмами печени (нагноение раны печени, желчеистечения, клиника продолжающегося перитонита, явления печеночной недостаточности, температура, болевой синдром, частый пульс, иктеричность кожных покровов, и склер). А у остальных больных осложнения общего характера (застойная пневмония, острый тромбофлебит вен нижних конечностей, явления паралитической кишечной непроходимости, перитонит).

Осложнения предоперационного, интраоперационного и раннего послеоперационного периода наблюдались у 27 больных, наиболее частым осложнением является геморрагический шок на фоне острой кровопотери, который наблюдался у 14 больных с кровопотерей из раны печени (от 600 до 1000 мл).

Результаты и обсуждение. Наш опыт показывает, что успех борьбы с геморрагическим шоком на фоне кровопотери при колото-резанных ранениях печени зависит от правильной постановки диагноза, быстроты операции, с целью гемостаза раны печени и восполнения кровопотери.

Чтобы вывести из шока I-II степени тяжести требовалось 1100±120мл трансфузионных средств, из которых 40% составляла гемотрансфузия.

При геморрагическом шоке III-IV степеней тяжести требовалось 2100±140мл трансфузионных средств, из которых 26% - кровь.

Семнадцати больным с геморрагическим шоком перелита донорская кровь, а также от 400 до 1600 мл. крови из брюшной и плевральных полостей.

Нам не удалось вывести из шока 4 больных во время и после операции. Большинство из них находились в фазе торпидного шока, с кровопотерей до 1800мл.

У 3-х больных с сочетанными ранениями печени и толстого кишечника при госпитализации диагностирован острый травматический перитонит.

Они были госпитализированы через 8 часов с момента ранения и находились в состоянии алкогольного опьянения. Объем кровопотери составил около 500 мл.

Эти больные выздоровели и были выписаны после проведенной операции.

Из поздних осложнений, связанных с ранением печени, у 8-х имели место посттравматический гепатит (18%).

У 4-х больных отмечалось нагноение после ушивания и тампонады ран печени. После удаления тампона открылись длительно незаживающие гнойные свищи. Через 3 недели свищи закрылись, и они были выписаны в удовлетворительном состоянии.

Желчные свищи в послеоперационном периоде наблюдались у 3-х больных. У одного причиной явилось повреждение общего желчного протока. Свищ закрылся самостоятельно на 19-ые сутки. У другого больного рана находилась на заднее-боковом отделе правой доли печени. Из-за технических трудностей рана не была ушита, а просто тампонировали марлевым тампоном. Желчный свищ открылся на 5-е сутки, в последующем закрылся самостоятельно.

Явления желчного перитонита в послеоперационном периоде отмечались у 2-х больных. Клинические признаки перитонита проявились на третьи сутки после операции. Отмечались симптомы раздражения брюшины, желтушность склер, лейкоцитоз до 18%. У всех перитонит протекал относительно благоприятно с выздоровлением.

У 10 больных наблюдались легочные осложнения-плевриты, застойные пневмонии, бронхиты.

Некоторые авторы (Королев А.А., Николаев Г.Ф.) придают приоритетное значение патогенезу пневмонии при травмах печени, эмболии мелких легочных артериол. Мы склонны думать о возникновении застойной пневмонии при ранениях печени в зависимости от ограничений экскурсии диафрагмы в послеоперационном периоде. У 6 из 10 обследованных нами больных легочные осложнения имелись на стороне повреждения печени. Мы не наблюдали летальных исходов у больных с чисто легочными осложнениями. У 2-х умерших имелись сочетания легочных осложнений с гнойным перикардитом и перитонитом.

Выводы. Основными осложнениями у больных с колото-резанными ранениями печени являлся шок на фоне острой кровопотери, воздушная эмболия, нагноения раны печени, желчный перитонит. В большинстве случаев патогенез этих осложнений связан с повреждением крупных сосудов печени и желчных протоков. Профилактика осложнений при колото-резанных ранениях печени состоит в проведении экстренной операции с целью гемостаза и восполнения кровопотери.

Пигментный и холестериновый холелитиаз.

К.Т. Мамаев, Х.У. Умаханов

Кафедра госпитальной хирургии № 2, ДГМУ

Бактериология желчных камней, желчи, стенки желчного пузыря, соотнесенная с анализом желчных кислот.

Бактериальную инфекцию желчных путей обычно рассматривают как осложнение желчно-каменной болезни, а не как ее причину. Патогенез холестериновых камней связан с секрецией желчи, перенасыщенной холестерином, хотя не у всех пациентов с перенасыщенной холестерином желчью развиваются камни. Что касается этиологии пигментных желчных камней, то она еще недостаточно изучена. Японские исследователи Маки Т. В 1966г. и Шимада К с соавторами в 1977г., опираясь на данные своих исследований, выдвинули предположение, что образование пигментных желчных камней связано с бактериями – Эхерехия коли и Бактероидес фрагилис.

Цель. Выяснить, связано ли образование желчных камней с бактериальной инфекцией.

Материалы и методы. Было проведено бактериологическое исследование желчи, желчных камней и стенки желчного пузыря у 35 наугад отобранных пациентов, у которых была произведена холецистэктомия по поводу холелитиаза. Бактериологическое исследование показало, что бактерии были обнаружены из 26 пациентов с холестериновыми камнями лишь у 8 пациентов в камнях,

у 5 пациентов в желчи и у 17 в стенке желчного пузыря. Причем, рост бактерий в значительных титрах, т.е. 105 ед на г. или мл. и более был обнаружен лишь у I пациента. У пациентов с пигментными камнями картина следующая: из 9 пациентов бактерии в камнях обнаружены у 4, в желчи у I в стенке желчного пузыря у 8. Рост в больших титрах обнаружен у I из 9 пациентов.

Оба пациента, у которых были обнаружены большие титры в отличии от остальных 33 были в тяжелом состоянии, температура, боль, повышенный лейкоцитоз.

Выводы. Предположение японских исследователей о происхождении пигментных камней не подтвердилось.

У двух пациентов с большими титрами бактерий отмечено пониженное содержание жиров в желчи. Хотя эти данные недостаточны для того, чтобы делать какие-то выводы, следует заметить, что системные инфекции связаны с выраженными изменениями метаболизма жиров в организме и что процесс усиливается эндотоксинами.

Малоинвазивные технологии в лечении синдрома механической желтухи доброкачественного генеза

М.А. Хамидов, М.М. Магомедов, Х.М. Магомедов

ФГБОУ ВО МЗ РФ «Дагестанский Государственный Медицинский университет» Кафедра хирургии ФПК ППС с курсом эндохирургии

Среди хирургических заболеваний печени и внепеченочных желчных протоков наиболее тяжелым до сих пор считаются те, которые сопровождаются билиарным блоком с последующим развитием обтурационной желтухи.

Цель исследования. Анализ результатов миниинвазивных методов вмешательств у пациентов желчнокаменной болезнью, осложненной холестазом.

Материалы и методы. В настоящем исследовании был проанализирован результат эндоскопических вмешательств у 188 пациентов в возрасте от 45 лет до 87 лет. Мужчин 68 (36,2%), женщин 120 (63,8%). Для дифференциальной диагностики МЖ применяли неинвазивные методы: УЗИ, ФГДС, магнитно-резонансную холангиопанкреатографию (МРХПГ), мультиспиральную компьютерную томографию (МСКТ), а также инвазивные: эндоскопическую ретроградную холангиопанкреатографию (ЭРХПГ), чрескожнуючреспеченочнуюхолангиографию (ЧЧХГ).

Результаты. Анализ результатов исследования показал, что критериями определения информативности применяемых методов являлись: выявляемость конкрементов, стриктур желчевыводящих протоков, расширения внутрипеченочных желчных протоков, общего печеночного и желчного протоков. Эффективными способами ликвидации билиарной гипертензии считались различные виды эндоскопической декомпрессии (n=97) (51,6%), чрескожнаячреспеченочнаяхолангиостомия (n=91) (48,4%), которые выполняли в сочетании с ЭРХПГ и ЧЧХГ. Сравнительной оценке подверглись возможность выполнения этих видов декомпрессии желчевыводящих протоков. Их эффективность в разрешении желтухи составила 95,4%.

Заключение. Применение современных методов исследования (УЗИ, ФГДС, КТ, МРХПГ) позволяет достоверно подтвердить механический характер желтухи, выявить причину и уровень блока. Выбор способа и объема вмешательства при МЖ зависит, прежде всего, от тяжести МЖ, общего состояния пациентов, тяжести заболевания, а также уровня зоны обструкции и ее протяженности.

Результаты применения этаноловой склеротерапии кистозных образований щитовидной железы в регионе зобной эндемии.

А.Г. Магомедов, А.С. Абдулхаликов, А.Т. Тучалова

Кафедра госпитальной хирургии №1 ДГМУ.

Актуальность: В последнее время малоинвазивные вмешательства (МИВ) на щитовидной железе стали широко применяться как в нашей стране, так и за рубежом. МИВ позволяют снизить травматичность и улучшить косметический результат лечения кистозных и узловых образований щитовидной железы.

Одно из направлений МИВ, которое получило широкое распространение, является склеротерапия кистозных образований в щитовидной железе с помощью химических методов. Один из них – этаноловая склеротерапия, где для склерозирования кистозных полостей применяют инъекции 96% этанола.

Цель. Изучить результаты применения этаноловой склеротерапиии кистозных полостей щитовидной железы в регионе зобной эндемии.

Материалы и методы: В данном исследовании приведены результаты применения этаноловой склеротерапии у 32 пациентов с кистозными образованиями щитовидной железы. Мужчин – 13, женщин – 19. до 40 лет – 20, от 41 до 60 лет –6, старше 60 лет – 6. Все манипуляции проводятся под УЗИ-навигацией. При определении показаний к малоинвазивным вмешательствам мы исходили в первую очередь из целесообразности или нецелесообразности оперативного вмешательства. В связи с этим, часть пациентов составляет лица пожилого и старческого возраста, т.к. у них выполнение склеротерапии рассматривалась как альтернатива традиционному оперативному вмешательству, пациенты с высоким операционным риском, а также и при отказе от оперативного вмешательства и малые размеры кист.

Этаноловую склеротерапию проводили в положении лежа на спине с запрокинутой назад головой. Переднюю поверхность шеи

обрабатывали антисептиком. Местной анестезии области инъекции не проводили. Под контролем УЗИ проводилась пункция узла иглой диаметром 21G.

Для мониторинга проведения этаноловой склеротерапии применяли УЗИ Была изучена динамика изменения эхографической картины как непосредственно во время проведения этаноловой склеротерапии, так и в течение 1 года после этаноловой склеротерапии.

До проведения склеротерапии кистозные образования у 30 больных (93,75%) имели правильную форму, у 29 (90,6%) границы кист были ровными, у 30 больного (93,75%) контуры узлов были четкими. Узлы у 30 больного были анэхогенными с пристеночным компонентом (93,75%), и у 2 пристеночный компонент занимал менее 50 %.

При выполнении ультрасонографического контроля через 6 и 12 месяцев после лечения регистрируется прогрессирующие уменьшение размеров кист и соответственно развитию в нем процесса разрастания соединительной ткани.

Через 6 месяцев после проведения деструкции кисты имели следующую эхографическую картину: неправильная форма 19 (59,4%), неровные границы - 20 (62,5%), локально-нечеткие и нечеткие контуры - 21 (65,6%) пациентов. Эхогенность была понижена – у 10 (31,3%), и повышена у - 22 (68,7%) больных.

Положительный результат (уменьшение диаметра образования более чем в 2 раза) был достигнут и сохранялся в течение указанного срока у 28 (87,5%) больных. Прослеживалась зависимость между количеством положительных результатов и размерами кистозных образований. Лучшие результаты - 94% склерозирования и уменьшения размера кисты до 1 см у больных с кистами до 3см. В то время как при кистозных образованиях размером от 3 см количество положительных результатов составляло 76 %.

Выводы: 1. Этаноловая склеротерапия позволяет в подавляющем большинстве случаев устранить симптомы компрессии органов шеи, связанные с наличием у пациента кистозно-трансформированного образования.

2. Все пункционные манипуляции на ЩЖ следует проводить только под соно-графическим контролем, в части случаев - с использованием допплеровских режимов.

3. Этаноловая склеротерапия с повторными промываниями кистозной полости этанолом является методом выбора при лечении пациентов с кистозно-трансформированными коллоидными узлами ЩЖ.

4. Этаноловую склеротерапию следует использовать при лечении пациентов с кистами ЩЖ размером до 4 см, вызывающими симптомы компрессии органов шеи на фоне эутиреоидного состояния пациента.

5. Сравнительное изучение непосредственных и ближайших (до 3-х лет) результатов традиционных и малоинвазивных оперативных вмешательств свидетельствует, что малоинвазивные вмешательства имеют определенные преимущества, выражающиеся в снижении уровня послеоперационной боли и сроков госпитализации больных и лучшем косметическом результате. Выполнение малоинвазивных вмешательств не снижает радикализма оперативного вмешательства и не увеличивает количества осложнений, а так же исключает возможность ожидаемого послеоперационного гипотиреоза.

Гибридная технология лечения больных с ЖКБ, осложненный холедохолитиазом и холангитом

К.М. Ашурлаев, А.О. Османов, З.М. Закариев, М.К. Абдулжалилов, Х.М-Р. Исаев

Кафедра хирургии ФПК и ППС с курсом эндохирургии ДГМУ

Актуальность. Острый холецистит является одним из самых распространенных хирургических заболеваний органов брюшной полости. Несмотря на значительные успехи в диагностике и лечении проблема далека от решения. Хотя летальность при данном заболевании относительно не высока, однако имеются ряд не решенных вопросов в диагностике и лечении при осложнениях

калькулезного холецистита, таких как холедохолитиаз, гнойный холангит, и результаты их лечения не утешительны.

Материал и методы. В клинику неотложной хирургии ГБУ РКБ-СМП г. Махачкала за последние 4 года поступило 8035 больных с диагнозом острый калькулезный холецистит. Из них у 1138(14,16%) холецистит сочетался холедохолитиазом с развитием механической желтухи и холангитом различной степени тяжести. Мужчин-188(16,5%), женщин-950(83,5%). Возраст больных 20-91 лет. Среди них холедохолитиаз осложнился острым панкреатитом у 110(9,7%) больных. В диагностическую программу помимо общеклинического и лабораторного обследования обязательно включали ультразвуковое исследование (УЗИ) желчевыводящей системы, фиброгастродуоденоскопию (ФГДС). При мало информативности УЗИ, исследование дополняли компьютерной томографией. С внедрением эндоскопических и эндобилиарных вмешательств при лечении осложненных форм желчекаменной болезни применялось этапное лечение холедохолитиаза и холангита. При выявлении признаков поражения внепеченочных желчных протоков проводили эндоскопическую ретроградную панкреатохолангиографию (ЭРПХГ), а при наличии патологии манипуляцию завершали эндоскопической папиллосфинктеротомией (ЭПСТ) с литоэкстракцией. На основании этого комплекса обследования и манипуляции определяли возможность и сроки выполнения лапароскопической холецистэктомии.

Результаты. Для декомпрессии билиарного тракта, уменьшения явлений интоксикации и для подготовки к радикальному оперативному вмешательству 11(1,05%) случаях у больных с гнойным холангитом при обтурационном холедохолитиазе выполнили чрескожное чреспеченочное холангиостомию, а 30(2,63%) чрескожную холецистостомию под контролем УЗИ. 166(14,58%) случаях холедохолитиаза конкременты удаляли эндоскопически корзиной Дордмиа и через 2-3 дня производили лапароскопическую холецстэктомию. В 897(78,82%) случаях обтурационного холедохолитиаза с явлениями желтухи и холангита камни удаляли после ЭПСТ. Это приводило устранению холе-

стаза, купированию печеночно-почечной недостаточности и вторим этапом, в белее благоприятных условиях производили холецитэктомию. В 3 случаях после ЭПСТ выполнено наружное назогастральное дренирование желчевыводящих путей. У 9 (1,0%) больных после эндоскопической ЭПСТ возникло кровотечение, остановленное консервативными мерами, у 22(2,45%) больных после ПСТ выявлены признаки панкреатита с повышением амилазы крови и диастазы мочи, которые купировались назначением комплексного лечения с включением октреотида, апродекса. У 10 больных после ЭПСТ отмечалось самопроизвольное отхождение конкрементов, полноту которого контролировали при повторных РПХГ. 26(2,28%) больных камни из холедоха удаляли лапаротомным, открытым способом из-за невозможности разрешить холедохолитиаз эндоскопическими вмешательствами на фатеровом соске. Все остальные больные после ЭПСТ оперированы- выполнена лапароскопическая холецистэктомия. Умерло 8(0,89%) больных. Причины смерти: в 2 случаях поздняя госпитализация больных с гнойным холангитом, у которых развился молниеносная форма холангиогенного сепсиса. В 2 случаях развитие панкреонекроза. В остальных случаях причиной летального исхода послужила инфаркт и тромбоэмболия легочной артерии.

Выводы. Анализ результатов лечения показал, что внедрение малоинвазивных вмешательств (ЭПСТ), направленных на декомпрессию желчевыводящей системы, снятии воспалительных явлений у тяжелого контингента больных холедохолитиазом с синдромом механической желтухи и холангита, позволил адекватно провести подготовку больных к радикальным операциям лапароскопической холецистэктомии и снизить процент осложнений и летальных исходов.

Новый способ определения чувствительности химиопрепарата к раку молочной железы

М.Р.Рамазанов, З.М.Абдурахманова, М.М.Рамазанова, В.Ф.Брежнев

ФГБОУ ВО «Дагестанский государственный медицинский университет»

Целью настоящего исследования является разработка нового доступного для республиканских онкологических лечебных учреждений способа определения чувствительности химиопрепарата к раку молочной железы.

Предлагаемый способ определения чувствительности химиопрепарата к злокачественной опухоли заключается в следующем (получен патент RU 2534410 C2 в 2014 году).

У больной берут биопсийный материал троакаром из опухоли молочной железы. С помощью соскоба берут материал с поверхности биопсийного кусочка раковой опухоли и наносят взятый материал на предметное стекло.

Еще одно предметное стекло прилагают к предметному стеклу с раковыми клетками для того, чтобы на обоих предметных стёклах был одинаковый материал.

На предметных стеклах делают метки: контрольный материал и основной материал. Контрольный материал окрашивают по Романовскому – Гимзе на предмет наличия раковых клеток. При наличии раковых клеток, которое подтверждено под микроскопом на контрольном предметном стекле, на основной материал капают 10-15 капель раствора химиопрепарата в соотношении: 4500 мл физиологического раствора и 750 мг фторурацила. Раствор готовят исходя из того, что в организме человека циркулирует в среднем 4500 мл крови, а разовая доза фторурацила составляет 750 мг.

Следовательно, до раковой опухоли пациентки доходит 750 мг фторурацила, растворенного в 4500 мл крови, то есть в соотношении 4500 мл :750 мг. Если сократить соотношение поровну, то получится соответственно:

$$\frac{4500\text{мл.}}{10}:\frac{750\text{мл}}{10}=\frac{450}{15}:\frac{75}{15}=30\text{мл}:5\text{мг фторурацила}$$

Таким образом, в 30мл физиологического раствора растворяют 5 мг фторурацила и получают в такой концентрации фторурацил, который приблизительно поступает в составе крови к раковой опухоли. Приготовленный раствор фторурацила в соотношении: в 30 мл физиологического раствора растворенный 5 мг фторурацила капают на основной материал раковых клеток на предметное стекло в количестве 10-15 капель на 2 часа. По истечении 2 часов основной материал окрашивают трепановым синим и смотрят под микроскопом. Если на предметном стекле нет раковых клеток или имеются обломки раковых клеток, значит к раку молочной железы пациентки фторурацил чувствителен. В случае обнаружения раковых клеток на предметном стекле (основной материал) то считается, что фторурацил не чувствителен к раку молочной железы данной больной. Вместо фторурацила можно использовать любой другой препарат с помощью аналогичных вычислений по приведённой выше схеме.

Результаты

Способ применён у 86 пациенток основной группы с раком молочной железы (T2-3N1-2 M0) без рецидивов и метастазов, а у 89 пациенток группы сравнения с раком молочной железы тех же стадий не применяли. В группе сравнения рецидивы обнаружены у 5 пациенток и метастазы – у 2 пациенток.

Вывод

Разработанный способ является эффективным и доступным для республиканских онкологических лечебных учреждений.

Антеградные эндобилиарные вмешательства после операций на билиарной и желудочнодуоденальной зонах

Р.Т. Меджидов, А.З. Абдуллаева, А.Р. Курбанова, З.Р. Хабибулаева, М.М. Магомедов

ГБОУ ВО «ДГМУ» Минздрава России. Кафедра общей хирургии.

Актуальность. Заболевания различной этиологии, сопровождающиеся обтурацией магистральных желчных протоков с последующим развитием механической желтухи, являются одними из наиболее тяжелых среди хирургической патологии гепатопанкреатобилиарной зоны. «Золотым стандартом» в лечении холедохолитиаза в настоящее время считаются малоинвазивные, видеоэндоскопические хирургические вмешательства. В то же время, множественный и крупный холедохолитиаз, изменения в билиопанкреатодуоденальной зоне в результате хронического воспаления и перенесенных оперативных вмешательств являются причинами, препятствующими полноценному оперативному вмешательству и требующими поиска путей решения.

Материал и методы. Анализированы результаты применения антеградныхэндобилиарных вмешательств у 52 пациентов с патологией билиарной системы, перенесших оперативные вмешательства на билиарной и желудочнодуоденальной зонах. В 7(13.5%) наблюдениях имелся осложненный ЖКБ у пациентов перенесших в прошлом операции на желудке с выключением двенадцатиперстной кишки; в 14(26.9%) случаях при осложненном ЖКБ были предприняты неудачные попытки решения данной проблемы эндоскопическим транспапилярным способом; у 6(11.6%) пациентов имелся тяжелый билиарный панкреатит; в 14(26.9%) наблюдениях холедохолитиаз развился у пациентов перенесших в прошлом холецистэктомию; в 6(11.6%) случаях пациенты поступили с дренажами в билиарной системе и у 5 (9.6%) пациентов в прошлом были формированы билиодигестивные анастомозы.

Результаты. Выполнить ЧЧХС в один этап удалось у всех пациентов. Изменить первоначально выбранную точку перкутанной пункции печени пришлось в 7(13.4%) случаях. Эндобилиарные вмешательства у 46(90%) пациентов были многоэтапными, поскольку у них имелась механическая желтуха класса В и С, холангит – в 15(32.6%) и острый панкреатит – в 14(30.4%) случаях.

Декомпрессия БТ позволила улучшить состояние большинства пациентов, купировались признаки системной воспалительной реакции, нормализовались показатели билирубина, мочевины, креатинина, амилазы и липазы крови.

Специфические осложнения при ЧЧХС отмечены у 5(9.6%) пациентов. Гемобилия имелась в 4(9.6%) наблюдениях, из них в 2-х случаях потребовалась изменения положения катетера, а в 2-х она устранена консервативно. В 1 (1.9%) наблюдении отмечена дислокация конца катетера в поддиафрагмальное пространство, что потребовало выполнение повторной миниинвазивной манипуляции по установке катетера в БТ уже из другой точки перкутанной

В 6(11.6%) наблюдениях антеградныеэндобилиарные вмешательства, направленные на разрешение холедохолитиаза проведены через дренажи. В 46(88,4%) случаях первым этапом проведена перкутанная чреспеченочная декомпрессия билиарного тракта под лучевой навигацией. На втором этапе в 3(76,0%) случаях проведена антеградная баллонная дилатация терминального отдела холедоха и дислокация конкрементов в дуоденум, в 5(9.6%)- баллонная дилатация анастомоза и дислокация конкрементов в просвет кишечника, литоэкстракция проведена в 5(9.5%) случаях, литотрипсия – в 14(26.9%), вапоризация стриктуры – 2(3.9%), конверсия на лапаротомию – в 1(1.9%) наблюдении. Холецистэктомия на третьем этапе проведена 29(55.7%) пациентам: в лапароскопическом варианте – 20(69.0%), из мини доступа – 9(31.0%). Общая летальность составила 1.9%.

Заключение. Антеградные вмешательства являются высокоэффективным методом этапного лечения механической желтухи любой этиологии и подготовки к различным вариантам дальней-

ших оперативных пособий, могут использоваться в технике «рандеву» с последующим стентированием желчных протоков, как в антеградном, так и в ретроградном исполнении.

Инновационный подход к паховому грыжесечению по Лихтенштейну

М.М.Ахмаев, М.К.Абдулжалилов, М.А.Хамидов, М.Р.Иманалиев, М.Х.Исаев, А.М.Абдулжалилов, Х.М-Р.Исаев.

Хирургическое отделение №1 ГБУ РД «РКБ СМП»

Цель. Улучшение негативных последствий после герниопластики по Лихтенштейну.

Материал и методы. Проведен ретроспективный анализ результатов грыжесечения по Лихтенштейну у 120 мужчин. Возраст пациентов колебался от 19 до 85 лет. Пациенты по продолжительности грыженошения: до 1 года – 52(43,3%), 2 года – 28 (23,3%), до 5 лет – 17(14,2%), до 10 лет -17(14,2%), 20 лет – 6(5,0%). Анамнез у большинства оперированных пациентов составил 1-2 года. Лвеосторонней грыжей страдали 63(52,5%), правосторонней –57(47,5%)оперированных. 23 (19,2%) пациента оперированы под спинномозговой анестезией, остальные под местной. Грыжевой мешок у 21,7% пациентов вправляли в брюшную полость, у остальных - прошивали у шейки и отсекали. В первые сутки после операции боли в области раны отмечали практически все пациенты, на вторые - 92,5% пациентов, на 3 – у 80,0%, на 4 – 73,3%, 5 – 6 сутки – 40,0%. После грыжесечения по поводу большой пахово-мошоночной грыжи у 15,0% боли беспокоили 5-6 дней после операции, что обусловлено с травматичностью оперативного вмешательства.

Результаты. При вправлении грыжевого мешка в брюшную полость болевой синдром был менее выражен, чем при его лигировании и иссечении. Необходимо также отметить, что интенсивность болевого синдрома был связан со степенью разрушения

глубокого пахового кольца, а не с размерами грыжевого мешка. Пациенты, которым ушивали дефект поперечной фасции или ушивали глубокое паховое кольцо до нормального диаметра отмечали более выраженную боль, что свидетельствовало о натяжении и ишемии ушитых тканей. После паховогогрыжесечения по поводу прямой грыжи анальгетики пациенты в среднем получали в течение 3 суток, а после операции по поводу косой паховой грыжи – только в первые сутки. В соответствие с вербальной шкалой оценки боли пациенты после операции по поводу косой паховой грыжи отмечали слабую боль (1 балл), а оперированные по поводу прямой паховой грыжи-боль средней интенсивности (2 балла). При анализе клинического материала не установлена достоверная связь размера грыжевого мешка с диаметром глубокого пахового кольца, который у оперированных колебался от 2 до 8 см. В то же время диаметр глубокого пахового кольца у всех пациентов соответствовало наружному диаметру семенного канатика. Считаем целесообразным при большем диаметре семенного канатика (более 1,0-1,5см) пересекать гипертрофированные оболочки семенного канатика на уровне поперечной фасции, не иссекая их на протяжении. С целью профилактики спаивания аллопротеза с оболочкой семенного целесообразно укрыть сетку после ее фиксации гемостатической антибактериальной тканьюsurgicalnu-knittm, что позволяет предупредить воспалительные изменения в окружающих тканях, кровоизлияние, нагноение раны, что позволяет уменьшить болевой синдром улучшить половую функцию, предупредить развитие хронической боли в более отдаленные сроки после операции. Разработанный способ апробирован на 35 пациентах с хорошим клиническим эффектом.

Выводы: 1). Паховоегрыжесечение по Лихтенштейну сопровождается хроническим болевым синдромом, обусловленным реакцией окружающих тканей на аллопротез.

2). Укрытие сетки антисептической гемостатической тканью surgicalnu-knittпредупреждаетразвитие воспаления, кровоизлияний и гематом тканей пахового канала в послеоперационном периоде, что и обеспечиваетпрофилактику хронической боли в отдаленном периоде.

Результаты хирургического компонента лечения рака молочной железы латеральной и центральной локализаций после применения новых технологий

З.М.Абдурахманова, М.Р. Рамазанов, М.М.Рамазанова, В.Ф. Брежнев

Дагестанский государственный медицинский университет, РФ, Республика Дагестан,

Целью работы является улучшение результатов хирургического компонента лечения узлового рака молочной железы (M2-3N1-2M0).

Материал и методы исследования.

В настоящей работе приводится хирургический компонент при лечении узлового рака молочной железы латеральной и центральной локализаций у 175 пациенток (M2-3N1-2M0). У 86 пациенток основной группы во время операции определяли распространённость рака молочной железы путём исследования насыщения кислородом гемоглобина артериальной крови в паренхиме молочной железы, в очаге рака молочной железы, в грудных мышцах и в региональных лимфатических узлах с помощью разработанного нами аппарата (патент RU 2581266 C2), который получил золотую медаль во Франции в 2017 году.

Результаты.

В основную группу вошли 86 пациенток, а в группу сравнения – 89.

У 86 больных основной группы в послеоперационном периоде рецидивы и метастазы не установлены. У 89 пациенток группы сравнения обнаружены рецидивы у 9 пациентоу и метастазы у 4.

Вывод

Определение насыщения кислородом гемоглобина артериальной крови во время операции в подключичном, подмышечном и подлопаточном лимфатических узлах, а также в большой и малой грудных мышцах позволяет диагностировать распространён-

ность рака молочной железы, уточнить объём операции и улучшить результаты хирургического компонента лечения рака молочной железы (M2-3N1-2 M0).

Новый способ органосохраняющей операции по поводу рака молочной железы

З.М.Абдурахманова, М.Р.Рамазанов, М.М.Рамазанова, В.Ф.Брежнев

ФГБОУ ВО «Дагестанский государственный медицинский университет» Минздрава РФ, кафедра онкологии с усовершенствованием врачей.

Целью исследования является улучшение результатов хирургического лечения рака молочной железы с метастазом в подключичный лимфатический узел.

Материалы и методы исследования.

В основной группе у 30 пациенток интраоперационно определяли насыщение кислородом гемоглобина артериальной крови разработанным нами аппаратом (получен патент на изобретение RU 2581266 C2 и золотую медаль во Франции в 2017 году) паренхимы молочной железы, которое было равно 90±1,5%, что соответствует норме. Далее определяли насыщение кислородом гемоглобина в очаге рака молочной железы, которое составило 50±1,2% и в поражённом подключичном лимфатическом узле, которое было равно 50±1%. Нами исследовано насыщение кислородом гемоглобина артериальной крови в малой и большой грудных мышцах, что соответствовало 90±1,5% (норма). Затем исследовано насыщение кислородом гемоглобина артериальной крови в пальце кисти как системное насыщение кислородом гемоглобина артериальной крови. Соотношение насыщения кислородом артериальной крови в очаге рака молочной железы (50%) к насыщению кислородом гемоглобина артериальной крови в пальце кисти (90%) нами назван раковым индексом молочной железы и

равен 0,5 (50%: 90% = 0,5). Аналогично определяли индекс метастаза рака молочной железы в подмышечный лимфатический узел, который был равен 0,5. В случае отсутствия метастаза рака молочной железы в грудных мышцах индекс был равен 1 (90%: 90% = 1).

Сущность разработанного способа заключается в следующем. При нормальных показателях насыщения кислородом гемоглобином артериальной крови в большой и малой грудных мышцах во время операции последние пересекались и концы раздвигались в противоположные стороны. Таким образом создавали доступ к подключичным лимфатическим узлам. Выполняли подключичную лимфаденэктомию. После включения в препарат подключичных лимфатических узлов концы пересечённых грудных мышц ушивали. Далее выполняли органосохраняющую резекцию молочной железы, отступив от края опухоли в пределах здоровой ткани. По резекционной линии молочной железы разработанным аппаратом определяли насыщение кислородом гемоглобина артериальной крови на предмет радикальности операции.

Результаты

У 30 пациенток основной группы не было рецидивов рака молочной железы и метастазов на протяжении 3 лет, а в группе сравнения (30) рецидивы и метастазы обнаружены у 3 пациенток.

Вывод

Разработанный способ органосохраняющей операции является эффективным способом хирургического лечения рака молочной железы с метастазом в подключичный лимфатический узел (T2N1M0).

Адекватные информационно-сопряженные методы и аппаратные средства ранней диагностики, профилактики и лечения рака молочной железы

З.М. Абдурахманова, Э.А. Алиев,
М.Р Рамазанов, М.М. Рамазанова

Дагестанский государственный медицинский университет, г.Махачкала

Дагестанский государственный технический университет, г.Махачкала

Введение. Рак молочной железы (РМЖ) - самый распространенный вид злокачественных образований у женщин. По данным Всемирной организации здравоохранения (ВОЗ, данные за 2018г.) среди наиболее часто встречаемых видов рака на долю РМЖ в мире приходится 11,6%. Клиническая практика в онкологии указывает на резкий рост этой цифры за последние 10-15 лет.

Целью работы является развитие нового подхода к решению задачи ранней диагностики, профилактики и лечения раковых заболеваний молочной железы. Речь идет о внедрении в клиническую практику адекватных к каждому пациенту информационно-сопряженных методов и аппаратных средств для ранней диагностики, профилактики и лечения рака молочной железы, основанных в т.ч. на использовании уникальных свойств биологически активных точек. С целью повышения достоверности результатов диагностики также применятся энтропийнопространственные методы.

Материалы и методы. Опыт отечественных и зарубежных клиницистов показывает, что к проблеме ранней диагностики, профилактики и лечения рака нужен этой патологии «сингулярный» подход. В этой связи нами предлагаются нетрадиционные методы, основанные на следующих принципах:

При диагностике, профилактике и лечении к пациенту нужен системный подход: прогнозировать, диагностировать и лечить нужно **не болезнь, а больного.**

Научно-практическая значимость и эффективность диагностических и лечебно-профилактических процедур (ЛПП) существенно повышается, если они осуществляются с учётом индивидуальных особенностей организма человека, т.е. к каждому пациенту нужен индивидуальный подход.

Объектами для получения прогностической и диагностической информации, а также для проведения ЛПП целесообразно выбрать биологически активные точки (БАТ), расположенные на поверхности кожи. Кожа по размерности и информативности существенно превосходит другие органы человека, а БАТ и их системы (СБАТ) обладают уникальными свойствами, позволяющими успешно использовать их для решения вышеупомянутых задач [1,3].

В качестве датчиков для съема данных с БАТ предлагается использовать **нанодатчики.**

Доказано [2], что своевременное стимулирование иммунной системы позволяет эффективно уничтожать раковые клетки. Для этих целей гипотетически подходят БАТ и СБАТ. Путём воздействия на них различными физическими факторами можно мобилизовать сложный **«высокоинтерактивный комплекс клеток и сигнальных молекул иммунной системы на защиту организма собственными силами».**

Достигнутый эффект можно усилить путём применения наряду с рефлекторным каналом (через БАТ) канал информационного воздействия, использующий зрительные и слуховые органы пациента. Интегрированный подход позволяет вызвать в организме пациента такие явления как стохастический резонанс, информационно-волновой (неэнергетический) биорезонанс и их производные, которые позволяют легко достичь в организме **синергетический эффект, направляющий скрытые резервы человека в целенаправленное лечебное русло.**

С целью повышения результативности решения задачи ранней диагностики рака предлагается также использовать **энтропийно- пространственный подход.**

Вывод: решение вышеуказанных задач заключается в формировании научно-обоснованной системы БАТ (меридиана БАТ),

ответственной за вынос информации о состоянии молочной железы.

Новый аппарат для интраоперационной диагностики рака молочной железы

З. М. Абдурахманова, М. Р. Рамазанов, М.М. Рамазанова, В.Ф.Брежнев

ФГБОУ ВО «Дагестанский государственный медицинский университет» Минздрава РФ, кафедра онкологии с усовершенствованием врачей, г. Махачкала

Целью настоящего исследования явилась разработка аппарата для операционной диагностики рака молочной железы и его распространённости.

Материал и методы В работе приведены результаты применения в клинике разработанного нами аппарата для операционной диагностики рака молочной железы и его распространения у 86 больных (T2-3N1-2M0).

Аппарат содержит жёсткую общую камеру четырёхугольной формы длиной 56 мм, которая разделена с помощью металлической перегородки на 2 камеры длиной 19 мм и 37 мм соответственно. Ширина камеры составляет 27,5 мм. Внутри первой камеры установлены 3 светодиодные лампочки. Эта камера соединена штуцером в виде металлической трубки, на который в конце надевается резиновая трубка для прохождения провода к лампочкам от понижающего трансформатора.

Трубка соединена с манометром для измерения давления и с резиновой грушей для инсуфляции воздуха. К жёсткой камере прикрепляется металлический ободок, который состоит из органического стекла и металлической пластинки ободка, с помощью шурупов по бокам камеры, которые крутят через шайбу. Между металлическим ободком и камерой располагают резиновую мембрану. Поверх резиновой мембраны находится окуляр, который состоит из органического стекла над камерой и металлической

пластинки, который находится над камерой излучателя. В металлической пластинке окуляра находится фотоприёмник. Держатель окуляра удерживает окуляр с помощью шурупов по бокам держателя окуляра. Фотоприёмник присоединяют с помощью проводов, которые проходят в бранше, к монитору. Окуляр, присоединённый к бранше, шарнирно движется вверх и вниз с фиксатором, соединяющим браншу со штуцером. В нужном положении окуляр удерживается с помощью гайки в прорези штуцера вилкой, которая находится на бранше аппарата. Бранша движется вверх и вниз на стойке, которая фиксирована к штуцеру (получен патент на изобретение RU 2581266 C2 и т золотую медаль во Франции в 2017 году). С помощью данного аппарата исследуют большую и малую грудные мышцы на наличие метастазов рака молочной железы. Для того чтобы оценить наличие или отсутствие метастазов рака в этих мышцах, исследуют насыщение кислородом гемоглобина артериальной крови в грудных мышцах, которое в норме составляет 90 %. Также исследуют насыщение кислородом гемоглобина артериальной крови в пальце кисти, что соответствует системному насыщению кислородом гемоглобина артериальной крови, то есть всего организма. Соотношение насыщения кислородом гемоглобина артериальной крови пальца кисти к насыщению гемоглобина артериальной крови в грудных мышцах, мы назвали кислородным индексом, диагностирующим метастаз рака молочной железы. При соотношении насыщения кислородом гемоглобина артериальной крови пальца кисти к насыщению гемоглобина артериальной крови в грудных мышцах молочной железы индекс равен 1 (90 % к 90 % результат равен 1), что является нормой для грудных мышц. Насыщение кислородом гемоглобина артериальной крови в раковой опухоли молочной железы равно 50 %. Если вычислить соотношение насыщения кислородом гемоглобина артериальной крови в раковой опухоли к насыщению кислородом гемоглобина в пальце кисти, можно диагностировать рак молочной железы.

Это соотношение, равное 0,5 (50 % к 90 %), мы назвали кислородным индексом рака молочной железы. В лимфатическом

узле подключичной области в норме насыщение кислородом гемоглобина артериальной крови составило 90 %. При метастазе в подмышечный лимфоузел насыщение кислородом гемоглобина артериальной крови составило 49 %. Соотношение насыщения кислородом гемоглобина артериальной крови в метастатическом лимфоузле к насыщению кислородом гемоглобина артериальной крови в пальце кисти также равно 0,5 (49 % к 90 %). Таким образом, раковый индекс лимфатического узла также равен 0,5.

Статистический анализ данных проводили с использованием статистического пакета программ MicrosoftExceli «Biostat».

Результаты. Аппарат применён во время операции у 86 больных основной группы, а у 89 больных группы сравнения не применяли.

У 86 больных основной группы не было рецидивов и метастазов после лечения. У 89 больных с данной патологией группы сравнения аппаратная операционная диагностика не проведена.

В группе сравнения обнаружены рецидивы рака молочной железы у 7 больных и метастазы в другие органы у 5 больных.

Выводы.

1. Аппаратная интраоперационная диагностика с помощью разработанного нами аппарата позволяет уточнить диагноз рака молочной железы и его распространённость.

2. Применение аппаратной интраоперационной диагностики позволяет уточнить объём операции по поводу рака молочной железы.

Мультидисциплинарный подход к лечению гастродуоденальных кровотечений

М.К.Абдулжалилов, М.Р.Иманалиев, МА.Хамидов, В.И.Козлов, К.М.Ашурлаев, З.М.Закариев, А.М.Абдулжалилов, А.И.Чочаева, А.М.Абасова.

Хирургическое отделение №1 «Республиканская клиническая больница скорой медицинской помощи»

Цель. Исследовать эффективность транскатетерной ангиографической эмболизации сосудов при лечении пациентов с гастродуоденальными кровотечениями.

Материал и методы: в работе представлен анализ результатов лечения 250 пациентов с гастродуоденальными кровотечениями различного генеза, прошедших лечение в клинике хирургии ФПК и ППС ФГБОУ ВО «ДГМУ». Из них мужчин было 233(93,2%), женщин – 17(6,8%). По возрасту пациенты распределились следующим образом: до 40 лет –77(30,8%), 41-60 лет – 83(33,2%), 61-80 лет - 78(31,2%), старше 80 лет – 12(4,8%). Источником кровотечения у пациентов до 40 лет в 66,7%% случаев явилась язва 12п.кишки, в возрасте 41-60 лет – в 60,0% случаев – также язва 12п.кишки, 61-80 и старше лет – 52,9% - язва желудка. 28,7% пациентов обратились за экстренной медицинской помощью самотеком, а остальные 71,3%- доставлены бригадой скорой медицинской помощи. 15,6% пациентов были доставлены в тяжелом состоянии, из них 11(76,9%) скорой помощью. Наиболее частой причиной тяжелого состояния пациентов были язвы 12п.кишки, осложненные кровотечением (61,5%) диаметром до 1 см, на втором месте язвы желудка – 15,4%. Пациенты были распределены на 2 группы: пациенты 1 группы получали консервативную терапию в соответствие с требованиями НКР в сочетании с эндоскопическим комбинированным гемостазом (ЭКГ). В лечении пациентов 2 группыпри неэффективности сочетания консервативной терапии и ЭКГдля гемостаза из пептической язвы применили транскатетернуюангиографическуюэмболизацию(ТАЭ).

В первой группе пациентов ЭКГ применили 14 (58,3%) пациентам с язвой желудка из 24, 24 (55,8%) - с язвой 12п.кишки из 43, 3(60,0%) - с синдромом Меллори-Вэйса из 5, 2(66,7%) - с острым эрозивным гастритом из 3 с хорошим гемостатическим эффектом. При рецидиве кровотечения, который наблюдался при неудобной локализации язвы (задняя стенка 12п.кишки с глубокой пенетрацией в головку панкреас, глубокие язвы желудка) применяли повторную ЭКГ, а при ее неэффективности пациентов оперировали. Были выполнены следующие операции: иссечение язвы – 2, прошивание язвы -1, резекция 2/3 желудка -1, клиновидная резекция малой кривизны желудка с язвой -2. Все пациенты умерли от обострения сопутствующей патологии (ИБС, ХОБЛ, бронхиальной астмы). Поэтому с 2018 г. мы при безуспешности ЭКГ для эндогемостазаприменяем ТАЭ. В 2018-2019г.г. летальность после применения ЭКГ достигал 3,3-5,9%. При рецидивных ГДКвыполнили8 успешных ТАЭ. Летальность удалось снизить до 1,9-2,7%. В 2020г.- госпитализированы 79 пациентов с ГДК язвенной этиологии, ЭКГ выполнен 61 (77,2%) из них, рецидив кровотечения наблюдали у 5 (8,2%). Эффективность ЭКГ при язвенных кровотечениях составил 91,8%. После ЭКГ из 61 пациентов умерли 3, летальность составила 4,9%. Один пациент оперирован, и он же умер после открытой операцииот энцефалопатии. При рецидиве кровотечения после ЭКГ 5 пациентам выполнена ТАЭ, кровотечение удалось остановить всем пациентам, но умерли 2 пациента от ДВС-синдрома из-за массивной кровопотери еще до госпитализации. 2021 г. мы начали с широкого применения ТАЭ у пациентов с большим риском рецидива кровотечения, не дожидаясь его после ЭКГ. ТАЭ применили у 13 (33,3%) пациентов из 39 госпитализированных. Летальных исходов не было.

Выводы: 1. Эндоскопический комбинированный гемостаз (ЭКГ) при язвенных гастродуоденальных кровотечениях эффективен у 91,8% пациентов, что требует его широкого применения.

2.ТАЭ является методом выбора остановки ГДК при неэффективности ЭКГ.

3.Экстренные операции при ГДК на высоте кровотечения сопровождаются высокой послеоперационной летальностью.

Особенности лечения острого калькулезного холецистита у пациенток с беременностью.

А.Г. Магомедов, К.Х.Омаров

ФГБОУ ВО «Дагестанский государственный медицинский университет» МЗ РФ Кафедра госпитальной хирургии №1

Актуальность: К сожалению, не смотря на проводимую профилактическую работу, довольно часто развивается острая хирургическая патология у пациенток в различных сроках беременности. Одна из таких патологий – острый калькулезный холецистит (ОКХ), которая требует лечения в хирургических стационарах.

С учетом наличия в структуре Республиканской клинической больницы

(ГБУ РД «РКБ») г. Махачкала родильного стационара, всем беременным с острой хирургической патологией г Махачкалы и пригородных поселений оказывается помощь в условиях отделения общей хирургии ГБУ РД «РКБ»

Цель исследования: изучить особенности течения острого холецистита у беременных, отдаленные результаты различных методов лечения.

Материалы и методы: Проанализировав лечение 34 пациенток с беременностью и острым калькулезным холециститом, пролечившихся в отделении общей хирургии ГБУ РД «РКБ» за 2019-2021гг, нами разработан алгоритм ведения данных пациенток. Учтены особенности течения данного заболевания в различных сроках беременности, влияние лечения на течение беременности. Нами установлены правила и оптимальные сроки оперативного вмешательства при данной патологии.

Как правило у беременных, с которыми не проводилась профилактическая работа, не проводилась до беременности санация хронических патологий, развиваются значительные изменения в гомеостазе, обменных процессах, что не редко приводит к застою желчи, камне - образованию, или обостряется хронический холецистит.

Не редко данное заболевание маскируется под различными состояниями, которые могут возникнуть при беременности - токсикозы, отравления, пищевая несовместимость и др. В итоге при обследовании, после выявления ОКХ, пациентки госпитализируются в хирургический стационар.

Имеется большой риск влияния ОКХ на течение беременности, что толкнуло нас разработать тактику безотлагательного лечения с учетом строго индивидуальных особенностей каждой пациентки.

В стандарт обследования данных пациенток входит УЗИ, взятие анализов крови и мочи, ЭКГ, осмотр акушера или гинеколога соответственно сроку беременности и т. д. Исключена из планового обследования рентгенологическое исследование легких и ФГДС, которые проводятся строго по показаниям в исключительных случаях.

Как правило при наличии выраженных изменений в стенке желчного пузыря, блокирования пузыря конкрементами, угроза прогрессирования воспаления, не смотря на проведение консервативной терапии, являлось показанием к операции в срочном порядке. После подготовки принимается решение совместно с акушерами или гинекологами о проведении оперативного лечения. Предпочтение отдавалось лапароскопическим вмешательствам, при наличии свободного пространства в брюшной полости для безопасного входа и манипуляции лапароскопическими инструментами. В поздних сроках беременности троакары вводились в брюшную полость выше стандартных точек, после наложения пневмоперитонеума в верхней точке Калька. Так же первый троакар вводился в верхней точке Калька. Видеоскоп вводился в брюшную полость по верхнему порту. После ревизии из верхней точки определялся уровень для введения нижнего троакара и затем боковых троакаров. С учетом беременности давление газом в брюшной полости создавалось минимальное для меньшей травматизации матки и перемещение инструментов в брюшной полости проводилось с максимальной осторожностью без контакта с маткой.

Результаты: После проведения лапароскопической холецистэктомии беременные выписывались в удовлетворительном состоянии в кратчайшие сроки (на 3-5 день после операции), швы на раны накладывались внутрикожные, нити рассасывающиеся (биосин разм 4), что не требовало дальнейшего ухода за ранами. Значимого влияния на беременность данный вид вмешательства не имело.

Выводы: Преимуществом проведения лапароскопического вмешательства явилось то, что противопоказаний для естественных родов после лапароскопической холецистэктомии не имелось (в отличие от открытой холецистэктомии) и сокращение сроков послеоперационного пребывания в стационаре. Так же снижается риск осложнений со стороны послеоперационной раны в связи с растяжением брюшной стенки при беременности. Надо учитывать, что проведение лапароскопического вмешательства у беременных возможно только при наличии достаточного опыта и высокой квалификации хирурга.

УРОЛОГИЯ

Современный подход к диагностике и лечению мочекаменной болезни (мультидисциплинарный подход, рекомендации)

Д. П. Гаджиев, Г А Биларов, Г Д Гаджиев, О Н Раджабов

ГБУ РД «Республиканский урологический центр»

На сегодняшний день Республиканский Урологический Центр распологает всем необходимым оборудованием чтобы на достаточно качественном уровне оказать высокотехнологичную медицинскую помошь жителям нашей Республики с мочекаменной болезнью.

Проблема здоровья сегодня не может быть решена глобально без анализа и обсуждения вопросов, связанных с лечением отдельных заболеваний. В урологической практике мочекаменная болезнь занимает одно из первых мест по частоте и тяжести клинического течения. Более того, настораживает тот факт, что за последнее десятилетие в России и в частности в Дагестане отмечен рост заболеваемости. Среди факторов, провоцирующих увеличение частоты уролитиаза, можно упомянуть и современные условия жизни: гиподинамию, ведущую к нарушению фосфорно-кальциевого обмена, характер питания (обилие белка в пище, либо однообразная диета). Все вышесказанное позволило назвать это нарушение обмена веществ болезнью цивилизации. К развитию мочекаменной болезни предрасполагают также и другие факторы: климатические, географические и жилищные условия, профессия, вредные привычки. Большое значение в развитии заболевания имеют наследуемые генетические факторы. Вот почему людям, планирующим рождение ребенка, необходимо быть особенно требовательными к своему образу жизни: состояние их здоровья, бесспорно, скажется на формировании еще не родившегося человека. Доминирующими причинами образования камней в почках являются изменения местного характера: анатомические и патологические изменения в верхних мочевыводящих путях, нефроптоз и другие, приводящие к нарушению нормального оттока мочи из почек, а также метаболические и сосудистые

нарушения в почке инфекции мочевыводящих путей. Любые изменения в анализах мочи требуют проведения тщательного урологического обследования с использованием современных технологий. Так, анализ, проведенный по данным РОУ у пациентов с мочекаменной болезнью, показал, что аномалии развития имели место в 31,6% случаев в виде следующих нарушений: пузырно-мочеточниковый рефлюкс, пузырно-мочеточниково-почечный рефлюкс, ахалазия, гидронефроз, дисплазия мочеточника, стриктура лоханочно-мочеточникового сегмента, полное и неполное удвоение почек и мочеточников, дистопия, подковообразная почка и др.

Мочевая инфекция, являющаяся одной из причин камнеобразования, существенно усугубляет течение заболевания в 68% случаев. Она является важным дополнительным местным фактором в возникновении и поддержании хронического (рецидивирующего) течения мочекаменной болезни из-за неблагоприятного влияния на мочу продуктов метаболизма ряда микроорганизмов, способствующих резкому ее ощелачиванию и бурному образованию аморфных кристаллов фосфата кальция, а при наличии ядра кристаллизации - и быстрому росту камня. Оксалаты кальция являются доминирующими мочевыми камнями - 70–90% от всех камней. Инфицированные камни встречаются в 68% случаев и чаще наблюдаются у женщин с высоким риском воспалительных осложнений. При неполном удалении инфицированных камней риск рецидива крайне высок (до 70%). Метафилактика должна быть прежде всего направлена на борьбу с инфекцией мочевых путей - антибактериальная терапия назначается только по результату посева мочи с определением чувствительности к антибиотикам.

К факторам риска рецидива камней относятся:

- семейный анамнез, начало заболевания в возрасте до 20 лет;
- рецидивирующая мочевая инфекция;
- аномалии развития мочеполовой системы;
- наличие в анамнезе заболеваний эндокринной системы, желудочно-кишечного тракта;

- лекарственный анамнез (в отношении Са, витаминов Д, С и др.);
- операции на органах мочеполовой системы, особенно в детском возрасте;
- травмы, переломы, длительная иммобилизация.

Почки, являющиеся конечным органом-регулятором очищения крови и поддержания водно-электролитного баланса, чутко реагируют на любые изменения в жизнедеятельности организма и заболевания, которые приводят к метаболическим нарушениям, лежащим в основе мочекаменной болезни. Поэтому обследование страдающих мочекаменной болезнью, должно включать в себя тщательное изучение не только анамнеза, но, и наследственный фактор. Необходимо также изучение анатомо-функционального состояния почек, мочевых путей, функции желудочно-кишечного тракта и других органов, которые могут участвовать в процессе камнеобразования.

Для страдающих мочекаменной болезнью, обязательным является диспансерное наблюдение и лечение у уролога в течение как минимум 5 лет, а метафилактику следует проводить только, изучив химический состав камня и проводя контрольные исследования обменных нарушений - их следует выполнять как минимум 2 раза в год.

В целом у пациентов с впервые выявленными камнями существует 10-процентная вероятность появления нового камня в течение года или 50-процентная вероятность рецидива в течение 5 лет - при отсутствии медицинского обследования и лечения.

Диагностика камней любого отдела мочевыделительной системы на сегодняшний день не вызывает каких-либо трудностей, в связи с широким внедрением в клиническую практику современных ультразвуковых и рентгенорадиологических методов. Однако, несмотря на внедрение в клиническую практику новых технологий в виде ударно-волновой дистанционной литотрипсии (ДЛТ), чрескожной и трансуретральной контактной литотрипсии и литоэкстракции, сегодня, как и прежде, необходим минимальный алгоритм обследования, поскольку новые технологии, как и

открытое оперативное вмешательство, имеют определенные противопоказания при некоторых клинических формах мочекаменной болезни. Основными показателями, определяющими выбор тактики лечения, являются данные:

- о функции почек;
- инфекции мочевых путей (вид, титр и чувствительность к антибиотикам);
- химическом составе и размере камня;
- состоянии уродинамики мочевых путей;
- почечной недостаточности (латентная, компенсированная, интермиттирующая, терминальная стадия).

Так, выраженное снижение функции почки (на 50% и более) является противопоказанием к проведению ДЛТ крупных и цистиновых камней (когда требуется три и более сеансов). Острый калькулезный пиелонефрит также является противопоказанием к назначению дистанционной и эндоскопической контактной литотрипсии. Диагностированные стрикутры или аномалии верхних мочевых путей являются показанием к открытому оперативному удалению камней с реконструктивной коррекцией выявленных аномалий.

ДЛТ. На сегодняшний день этот метод является единственным неинвазивным и наименее травматичным. Эффективность литотрипсии зависит от размеров, состава и локализации камня (50-85%). наиболее эффективно дробление камней в почке и в верхней трети мочеточника. Процесс отхождения фрагментов конкремента может занимать до 3 месяцев.

Для изучения отдаленных результатов лечения с применением ДЛТ в течение 5 лет после дробления проводились обследования с применением рентгенорадиологических и биохимических методов исследований оценивались функции почек. По данным ЕОУ Полное освобождение от камней к моменту контрольного обследования было установлено в 70,8% случаев. В 16,6% случаях диагностировались небольшие (до 0,5 см) резидуальные фрагменты в чашечках почки. У 13,6% пациентов отмечался рост фрагментов, что потребовало проведения повторных сеансов ДЛТ. Секреторная функция почек оставалась стабильной в 66%

случаев, у 25% пациентов отмечалось улучшение секреторной функции, а у 9% - нараставшее снижение секреторной функции. Наряду с этим выделительная функция улучшилась в 82,6% случаев, причем улучшение отмечалось даже у пациентов с ухудшением секреторной функции. Наибольший процент случаев ухудшения функции почек приходится, перенесших ранее операции и имевших резистентную бактериурию и исходный дефицит функции почки более 30%. Более того, при контрольном обследовании выяснилось, что большая часть таких пациентов не наблюдались и не лечились по месту жительства. Это обстоятельство еще раз подчеркивает тот факт, что удаление камня тем или иным методом является лишь частью комплексного лечения мочекаменной болезни, без чего трудно ожидать положительного результата.

Эндоскопическая трансуретральная и чрескожная литотрипсия и литоэкстракция. Еще 10-15 лет назад трансуретральная, а тем более чрескожная контактная литотрипсия считались опасными и травматичными методами, особенно в практике. Сегодня положение сильно изменилось. Благодаря разработке новых эндоскопических инструментов и приборов для расширились возможности эндохирургии и существенно снизилась частота осложнений.

Бесспорно, эндохирургия остается инвазивным методом, внедрение которого требует ответственной подготовки специалистов в ведущих урологических клиниках, занимающихся данной проблемой. По данным исследований, процент осложнений острого характера в верхней трети мочеточника составляет 11%, в нижней - 9% [13]. Стриктура мочеточника - единственное отдаленное осложнение, которое возникает в 1% случаев. Существует прямая зависимость между уровнем осложнений и применяемыми приборами и/или квалификацией уролога.

Как трансуретральная, так и чрескожная эндоскопическая контактная литотрипсия не должны противопоставляться ДЛТ, поскольку в 18–27% случаях эти методы взаимно дополняют друг друга. Однако на сегодняшний день доказано, что при удалении коралловидных камней на долю чрескожной контактной литот-

рипсии приходится больше случаев успешного удаления основной массы камня за один сеанс. Более того, эндоскопические операции позволют в частности и в РУЦ в ряде случаев, помимо удаления камня, одновременно устранять малоинвазивным методом причину камнеобразования (внутренняя уретротомия, рассечение уретероцеле, удаление лигатур и т. д.).

В связи с успешным применением ДЛТ и эндоурологического метода лечения (уретроскопия и перкутанная нефролитотомия) в течение последних 10 лет случаи проведения открытого хирургического вмешательства значительно сократились и в Республике Дагестан. По данным медицинских центров, специализирующихся на заболеваниях с образованием камней в мочевых путях, оснащенных хорошим хирургическим, лабораторным оборудованием и укомплектованных высококвалифицированным персоналом, необходимость в открытых хирургических вмешательствах составляет 1–5%. У нас пока еще остается достаточно высоким около 10 %.

Сегодня в некоторых случаях допускается проведение открытых хирургических вмешательств. Но в нашем Центре это единичные случаи. Это касается сложных ситуаций (реконструкция мочевых путей). Профессионализм урологов в проведении подобного рода операций на почках и мочеточниках должен быть очень высоким.

Какими бы темпами ни осуществлялись совершенствование и разработка новых малоинвазивных методов удаления камней, невозможно решать вопросы лечения мочекаменной болезни без применения комплексного междисциплинарного подхода к послеоперационному лечению (консультации уролога, эндокринолога, диетолога). После успешного удаления камня наступает крайне важный этап метафилактики мочекаменной болезни, которая обязательно должна включать:

- лечение сопутствующих заболеваний желудочно-кишечного тракта, печени, эндокринных желез, опорно-двигательного аппарата;

- активную антибактериальную терапию инфекции мочевых путей, проводимую на основании исследования посевов мочи (особенно с фосфатным нефролитиазом);
- восстановление функции почек;
- литолитическую терапию (особенно эффективную при уратном нефролитиазе).

КАРДИОЛОГИЯ

Интраоперационная чреспищеводная эхокардиография: первый опыт диагностических исследований в Дагестанском центре кардиологии и сердечно-сосудистой хирургии.

О.А. Махачев[1,2], М.Х. Бадрудинова[1], П.М. Магомедова[1], А.М. Саидова[1], М.Н. Аскадинов[1], К.Р. Рамалданов[1]

[1] ГБУ РД НКО «Дагестанский центр кардиологии и сердечно-сосудистой хирургии»
[2] Кафедра кардиологии и сердечно-сосудистой хирургии ФПК и ППС ФГБОУ ВО «ДГМУ»

Цель исследования. Представить первый опыт интраоперационной чреспищеводной эхокардиографии (ЧПЭхоКГ) у больных с приобретенными пороками сердца (ППС) и ишемической болезнью сердца (ИБС), оперированных в ГБУ РД НКО «ДЦК и ССХ».

Материал и методы. В 2020 г. в ГБУ РД НКО «ДЦК и ССХ» интраоперационная ЧПЭхоКГ была проведена 2 больным с ППС и 12 пациентам с ИБС. Одному из больных с ППС выполнялась операция протезирования аортального клапана, второму – протезирование митрального клапана. Третьему пациенту выполнена пластика МК с использованием опорного кольцома в сочетании с АКШ. Девяти пациентам с ИБС выполнялись операции АКШ, 2 пациентам с ИБС и аневризмой ЛЖ было произведено АКШ с коррекцией аневризмы ЛЖ по Кули. ЧПЭхоКГ выполнялась до и непосредственно после основного этапа операции. До основного этапа коррекции интраоперационная ЧПЭхоКГ проводилась для уточнения диагноза и определения объема оперативного вмешательства. После основного этапа операции ЧПЭхоКГ выполнялась для оценки качества хирургического пособия и наличия воздуха в левых отделах сердца. Исследование проводилось на аппарате экспертного класса Philips Epiq 7 с чреспищеводным матричным монокристальным секторным датчиком X7-2t объемного сканирования (2D/3D/4D). Медиана возраста пациентов составила 61 год (от 49 до 72 лет). Пациентов мужского пола было 9, женского – 5.

Результаты. Интраоперационная ЧПЭхоКГ у всех пациентов подтвердила запланированный объем оперативного вмешательства. У одной больной после протезирования митрального клапана выявлена парапротезная фистула, которая была устранена при повтрном подключении ИК.

Заключение. Интраоперационная чреспищеводная эхокардиография позволяет своевременно оценить качество и эффективность выполненного оперативного вмешательства.

Извитость коронарных артерий как фактор ишемии миокарда у больных без атеросклеротического поражения

О.А. Махачев [1,2], М.Н. Дибирова [1,2], М.Х. Хаджилаев [1], М.Х. Бадрудинова [1], Х.М. Омарова [1,2], З.М. Шамилова [2]

[1] ГБУ РД НКО «Дагестанский центр кардиологии и сердечно-сосудистой хирургии»
[2] Кафедра кардиологии и сердечно-сосудистой хирургии ФПК и ППС ФГБОУ ВО «ДГМУ»

Цель. Изучить влияния извитости коронарной артерии (ИКА) у больных без атеросклеротического поражения, на развитие ишемической болезни сердца (ИБС).

Методы. В исследование включены пациенты с ИБС без атеросклеротических стенозов КА по данным коронароангиографии (КАГ): 64 (93%) женщин и 5 (7%) мужчин. Средний возраст больных составил 60,9 лет. Критериями включения были наличие клиники ИБС требующей проведения КАГ, отсутствие атеросклеротического поражения КА. Больным по данным КАГ определялись тип кровоснабжения миокарда, количество извитых сосудов, степень извитости и угол извитости коронарных артерий. У всех пациентов оценивались данные трансторакальной Эхо-КГ, стресс-ЭхоКГ, суточного мониторирования ЭКГ, данные триплексного сканирования брахиоцефальных артерий, наличие факторов риска.

Результаты. Изолированная извитость ПМЖА выявлена у 16 (23,1%) пациентов. У 53 больных (76,9%) отмечалось сочетание извитости ПМЖА с извитостью от 1 до 5 сосудов: извитость ОВ выявлена у 27 больных, ВТК у 20 пациентов, ДВ у 18 и ПКА у 6 больных. По степени извитости распределение было следующим: 31 (45%) пациент с 1-2 степенью и 38 (55%) – с 3-5 степенью извитости. Правый тип кровоснабжения миокарда был у 63 (91%) больных и левый тип у 6 (9%) пациентов. Угол извитости минимальный составил 45 градусов и максимальный – 160 градусов. У больных с ИКА выялены: длительная АГ у 63 (91%) пациентов, избыточная масса тела у 45 (65%) больных и сахарный диабет в 20 (29%) случаях. У 8 (11,5%) больных в зоне кровоснабжения извитого сосуда выявлены зоны гипокинеза по данным трансторкальной ЭхоКГ. Положительный тест по данным стресс-ЭхоКГ выявлен у 9 (13%) больных со степенью извитости 3-5. Нарушение ритма сердца по данным суточного мониторирования выявлено у 52 (75,3%) пациентов. В 63 (91%) случаях отмечалась извитость брахицефальных артерий.

Выводы. Извитость коронарных артерий преобладает у женщин с правым типом коронарного кровоснабжения, часто сочетается с извитостью БЦА и нарушениями сердечного ритма; клиническая манифестация ИБС зависит от степени и угла извитости коронарной артерии.

Имплантация электрокардиостимулятора и его влияние на функцию трикуспидального клапана: результаты по данным трансторакальной трехмерной эхокардиографии

О.А. Махачев [1,2], М.Х. Бадрудинова [1], М.А. Саидова [3], М.Г. Султанов [1], М.М. Расулов [1], К.И. Абдулаев [1]

[1] ГБУ РД НКО «Дагестанский центр кардиологии и сердечно-сосудистой хирургии»,
[2] Кафедра кардиологии и сердечно-сосудистой хирургии ФПК и ППС ФГБОУ ВО «ДГМУ»
[3] ФГБУ «Национальный медицинский исследовательский центр кардиологии» МЗ РФ

Цель исследования. Оценить морфологические и функциональные параметры трикуспидального клапана (ТК) до и после имплантации электрокардиостимулятора (ЭКС) с помощью трансторакальной двухмерной (2D) и трехмерной (3D) эхокардиографии (ЭхоКГ).

Материал и методы. С января 2018 г. по декабрь 2020 г. было выполнено 310 первичных имплантаций одно- и двухкамерных ЭКС. Из всех пациентов отобрано 83 больных, не имеющих сопутствующие сердечно-сосудистые риски развития трикуспидальной регургитации (ТР). Средний возраст оперированных пациентов составил 65 лет, преобладали женщины - 48 (57,8%). В 83 % (n=69) случаев были имплантированы однокамерные ЭКС. Использовались эндокардиальные биполярные электроды с силиконовым покрытием и пассивной фиксацией. Правожелудочковый электрод фиксировали в области верхушки правого желудочка (ПЖ). Пятидесяти шести пациентам была проведена трансторакальная 2D и 3D эхокардиография до имплантации ЭКС, на 5-е сутки, через 1, 3, 6, 12 месяцев и 2 года после операции. Проводилась оценка линейных и объемных показателей, диастолической функции правых и левых камер сердца. Трансторакальная ЭхоКГ (2D и 3D) оценка клапанной регургитации и морфологии

ТК проводилась в соответствии со следующими критериями Американской ассоциации эхокардиографистов (ASE): PISA, vena contracta, ERO. Оценка работы ЭКС выполнялась у всех пациентов перед выпиской, через 1, 3, 6, 12 месяцев и 2 года после имплантации ЭКС.

Результаты. При анализе данных 2D и 3D трансторакальной ЭхоКГ ни у одного из пациентов не было выявлено увеличения степени трикуспидальной регургитации (ТР) в раннем послеоперационном периоде. Умеренное увеличение степени регургитации на ТК, по сравнению с дооперационными показателями, было выявлено: через 3 месяца в 9% случаев (4/55), через 6 месяцев у 18% больных (10/55), через 12 месяцев в 11% наблюдений (6/55) и через 2 года в 7% (4/55) случаев.

Выводы. Констатация умеренной трикуспидальной регургитации после имплантации ЭКС в сроки до 6 месяцев [у 25% (14/55) больных] и от 6 месяцев до 2 лет [у 18% (10/55) пациентов] свидетельствует о сохранении негативного влияния желудочкового электрода на функцию трикуспидального клапана в промежуточные сроки после операции.

Мультимаркерный подход прогнозирования ОКС в окклюзирующие поражения миокарда.

М. Г. Алиева, А.А. Абдуллаев

ГБУ РД Республиканская клиническая больница скорой медицинской помощи. Инфарктное отделение

Цель. Улучшить диагностику осложнений ОКС

Материал и методы. Проведен анализ 68 пациентов с диагнозом ОКС доставленных в инфарктное отделение. В качестве прогностических маркеров выбраны наиболее информативные интервалы концентраций показателей субклинического неспецифического воспаления, маркёры эндотелиальной дисфункции, кардиоспецифических изменений в иммунной системе и сыворо-

точные кардиомаркеры. Уровни указанных показателей определяли методом твердофазного ИФА. Клинико-лабораторные исследования, ЭКГ.У 35 (50%) пациентов без значимых изменений на ЭКГ. Статистическую обработку данных проводили с помощью пакета программ Statistica (версия 6.0) и “Biostat 4,0”.

Результаты. На основании мультимаркерного подхода прогнозирования ОКС в окклюзирующие поражения миокарда были выявлены наиболее информативные интервалы концентраций изученных показателей: ТП-I от2,2 до 2,7 нг/мл, BNP-32 от 1079 до 1270 нг/; маркеров воспаления: СРБ от 20 до 25 нг/мл, ИЛ-1β от 0,54 до 1,54 пг/мл и ТНФ-α от 1,1 до 1,6 пг/мл;- маркеров эндотелиальной дисфункции: NOот 7 до 11 мкмоль/л, ЭТ от 5 до 6фмоль/мл, MMP-9 от 270 до 370 нг/мл и TIMP -1 от 140 до 150 нг/мл; - иммуномаркеров: НП от 20 до 28нмоль/л, АТ к КЛ от 15 до 20 ЕД/мл и в 75% случаев встречаются АТ к миокардиальным клеткам. Пациенты, имеющие указанные показатели при поступлении в стационар, являются группой высокого риска в окклюзирующие поражения миокарда. В 25 случаях (36%)была проведена коронароангиография (КАГ): у 4 (16%) пациентов острая окклюзия ствола КА; 12(48%) многососудистое поражение;3 (12%) бифуркационных поражения; 3 (12%) вазоспастические изменения; 3 (12%) тромбоз шунта (пациенты после АКШ).

Выводы. Мультифакторный подход повышает точность оценки риска осложнений у пациентов с острым коронарным синдромом, что позволяет на раннем этапе госпитализации провести лечение окклюзирующих поражений коронарных артерий (эндоваскулярные вмешательства) –как наиболее эффективный метод способный снизить летальность пациентов.

Эпидемиология сердечно-сосудистых заболеваний в Республике Дагестан в контексте COVID 19.

М.Т. Кудаев, М.У. Тотушев, С.Б. Алиева, Г.Х. Асадулаева

ГБУ РД «Республиканский кардиологический диспансер»

Цель. Оценка эпидемиологической ситуации по болезням системы кровообращения в Республике Дагестан в контексте COVID 19.

Материалы и методы. Отчеты лечебно-профилактических учреждений, отчетные статистические данные МЗ за предыдущие годы по Республике Дагестан и по Российской Федерации.

Результаты. Эпидемиологическая ситуация по сердечно-сосудистым заболеваниям в Республике Дагестан за 2020 год претерпела ряд изменений.

За 2019 год показательболезненности пациентов с БСК снизился на 5,0%. При этом, среди всех обратившихся с БСК доля пациентом кардиологического профиля выросла с 71,9 до 74,6%. За 2020 год показательболезненности пациентов с БСК снизился на 10,4%. При этом если рассматривать группу кардиологических больных (болезни, характеризующиеся повышенным кровяным давлением, ишемическая болезнь сердца, другие болезни сердца) динамика показателя болезненности среди них снизилась на 5,3%.

Показатель заболеваемости БСК за 2020 год также снизился на 16,5%, при этом, число впервые выявленных пациентов снизилось до 55 944, на 17,4%.Вместе с тем, если рассматривать группу кардиологических больных (болезни, характеризующиеся повышенным кровяным давлением, ишемическая болезнь сердца, другие болезни сердца) динамика показателя заболеваемости среди них также снизилась на 11,5%, а число вновь выявленных уменьшилось до 36686 - на 10,2%.В то же время, среди всех впервые выявленных пациентов с БСК, доля пациентов кардиологического профиля выросла с 60,3 до 65,6%.

Выводы:

1. Показатель болезненности БСК во время пандемии снизился на 10,4%.

2. Показатель заболеваемости по БСК во время пандемии снизился на 16,5%.

Как повлияла пандемия COVID 19 на показатели заболеваемости ОКС в Республике Дагестан

М.У. Тотушев, М.Т. Кудаев, С.Б. Алиева, Г.Х. Асадулаева

ГБУ РД «Республиканский кардиологический диспансер»

Цель. Оценить влияние пандемии COVID 19 на заболеваемость и смертность от острого инфаркта миокарда в Ре6спублике Дагестан.

Материалы и методы. Отчеты лечебно-профилактических учреждений, отчетные статистические данные МЗ за предыдущие годы по Республике Дагестан и по Российской Федерации.

Результаты. В 2020 году заболеваемость ОИМ в республике выросла - было зарегистрировано 852 случая заболевания, показатель составил 36,7 на 100 тысяч взрослого населения - прирост на 1,9%. В 2019 году 824 случая, показатель 36,0; в 2018 году 745 случая, показатель 34,2. При этом уровень заболеваемости ОИМ в 3,8 раза меньше аналогичного показателя по РФ 2019 году - 141,3.За прошедший год показатель смертности от ИМ в республике снизился на 2,9% -185 случаев по сравнению с 2019 годом - 199 случаев.Доля до суточной доставки больных с инфарктом миокарда среди всех госпитализированных с инфарктом миокарда снизилась до 62,2% - 950 случаев, в 2018 году - 67,9% - 970, в 2019 году - 72,7% -1192 случаев.Доля доставки больных с ОИМ до 12 часов среди всех госпитализированных с этим диагнозом снизилась до 50,9% - 777 случая, в 2018 году она составляла до 54.4% - 778, а в 2019 - 53,4% (875 случая).Доля доставки больных

с инфарктом миокарда в первые 2 часа среди всех госпитализированных с ОИМуменьшилась до 12,9% - 198 случая, в 2019 году она составляла 17,1% - 262 случая.

Выводы:

1. Пандемия COVID 19 в Республике Дагестан не привела к значительному изменению динамики заболеваемости и смертности при ОИМ.

2. Пандемия COVID 19в Республике Дагестан отрицательно повлияла на сроки доставки пациентов с ОИМ в стационары.

Диагностика тромбоэмболических осложнений у больных инфарктом миокарда.

М.Т. Кудаев, А.З. Магомедов, З.Н. Атаева, Д.А. Ахмедова, А.В. Османова, Р.К. Гусейнова, Т.А. Гаджиева

ФГБОУ ВО «Дагестанский государственный медицинский университет» МЗ РФ., кафедра терапии ФПК и ППС.

Цель работы: улучшение диагностики тромбоэмболических осложнений (ТО) у больных инфарктом миокарда (ИМ).

Материалы и методы исследования: нами были обследованы 250 больных инфарктом миокарда, средний возраст 65,5±1,3 лет,180 мужчин и 70 женщин. Обследование проводилось по специально разработанной нами схеме диагностического поиска ТО, которая включала на I этапе-выявление лиц с высокой предрасположенностью к тромбозам, на II этапе- выделение заболеваний с высокой предрасположенностью к тромбозам. III этап включал клиническую оценку состояния больного:

IV этап включал комплексную оценку данных инструментального и лабораторного исследования, включавшего: А. Инструментальные (ЭКГ, Рентгенография легких, Радиолокация тромбов и Допплеролакация, Сцинтиграфия легких. Б. Лабораторные (Определение концентрации В-тромбоглобулина, Д-димера, Содержание Антитромбина Ш. V этап - постановка диагноза и выбор эффективного метода лечения. Для определения

диагностической ценности клинико-инструментального и лабораторного исследований при ТО проводился математический расчет чувствительности и специфичности каждого симптома.

Результаты исследований показали, что тромбоз глубоких вен (ТГВ) развился у 23% больных ИМ, из них у 55% он осложнился легочной эмболией (ЛЭ). Клинические признаки ТГВ имели место лишь у 28% больных, в 72% случаев диагноз был поставлен с помощью лабораторно-инструментальных методов. Среди инструментальных признаков ЛЭ наибольшее диагностическое значение ЭКГ, Рентгенография, допплерография и сцинтиграфия легких.

Среди показателей гемостаза наибольшее диагностическое значение имели увеличение уровня В-тромбоглобулина, Д-димера и при одновременном снижении уровня Антитромбина III.

Выводы: комплексное клинико-инструментальное и лабораторное обследование с упором на показатели коагуляционного гемостаза позволяет значительно увеличить диагностические возможности при ТО ИМ.

Оглавление

ПРЕДИСЛОВИЕ 3
Мультидисциплинарный подход в хирургии Дагестана
М.К. Абдулжалилов 4
Ученый-хирург и интеллигентный врач светлой памяти коллеги Мавлудина Раджабовича Абдуллаева
С.Ю Сафаров., М.А. Алиев 6
ПАМЯТИ ДОЦЕНТА А. Д. ДИБИРОВА
А.С. Абдулхаликов 10
Дорога длиною в 7 лет (2014-2020 гг.) итоги оказания высокотехнологичной и специализированной медицинской помощи в Дагестанском центре кардиологии и сердечно-сосудистой хирургии.
О.А. Махачев…..... ……..13
Первый опыт имплантации кардиовертера-дефибриллятора
О.А. Махачев [1,2], М.Г. Султанов [1], Ф.Г. Рзаев [3], А.Г. Магомедов [1], А.С. Исмаилов [1], М.М. Расулов [1], М.А. Галбацова [1], П.М. Мугалова [1] 29
Первый опыт криобаллонной изоляции легочных вен при пароксизмальной форме фибрилляции предсердий
О.А. Махачев [1,2], Ф.Г. Рзаев[3], М.Г. Султанов [1], А.С. Исмаилов [1], М.М. Расулов [1], М.А. Галбацова [1], А.Ш. Шахнавазов [1,2] 30
Хирургическая реваскуляризация миокарда: первый опыт интраоперационной шунтографии
О. А. Махачев[1,2], Ф.Х. Абасов[1,2], М.Х. Хаджилаев [1], А.А. Мамаев[1], О.А. Османов[1,2], А.Г. Магомедов[1], М.Н. Аскадинов[1], Г.М. Абусов[1], Р.Г. Ибрагимов[1], К.Р. Рамалданов[1], К.Ш. Кебедов[1]. 32
Первый опыт протезирования клапанов сердца в Дагестанском центре кардиологии и сердечно-сосудистой хирургии
О.А. Махачев[1,2], М.Н. Аскадинов[1], Г.М Абусов[1], Р.Г. Ибрагимов[1], М.Х. Бадрудинова[1], К.Р. Рамалданов[1], З.Г. Магомедова[1] 33
Опыт рентгенэндоваскулярной диагностики и лечения варикоцеле

О.А. Махачев [1,2], Ф.Х. Абасов [1,2], А.А. Шелеско [3], А.А. Мамаев [1], М.Х. Хаджилаев [1]., О.А. Османов[1], Р.М. Муталипов [1], Ю.И. Абдулаев [1], А.Ш. Шахнавазов [1] 35
Опыт эмболизации яичниковых вен при варикозной болезни вен малого таза при помощи окклюдеров
О.А. Махачев [1,2], Ф.Х. Абасов [1,2], А.А. Шелеско [3], А.А. Мамаев [1], Л.М. Хабибулаева [4], М.Т. Гамидова[1], М.Х. Хаджилаев [1], А.М. Муртузалиева[1], З.Г. Магомедова [1] 37
Опыт 100 последовательных операций коронарного шунтирования в Дагестанском центре кардиологии и сердечно-сосудистой хирургии
О.А. Махачев[1,2], М.Н. Аскадинов[1], Г.М Абусов[1], Р.Г. Ибрагимов[1], К.Р. Рамалданов[1], Ф.Х. Абасов[1,2], М.Х. Хаджилаев[1], А.А. Мамаев[1], О.А. Османов[1,2], К. Ш. Кебедов[1] 39
Стентирование коронарных артерий на фоне Covid-19
Ш. Б. Багандов. 41
Мультидисциплинарный подход в лечении больных с синдромом диабетической стопы: наш опыт по снижению летальности в постампутационном периоде
С.Ю. Сафаров, М.А. Алиев, С.Р. Рабаданова, З.К. Гиреева, Р.С. Султанова, З.А. Свелиманов 42
Хирургическая коррекция артериальной гипертензии при поражении сосудов почек
А.И. Канаев, Х.У. Умаханов, Н.П. Кораблева, А.А. Канаева..... 45
Применение гемосорбции в комплексном лечении постишемических расстройств при острой окклюзии аорты и магистральных артерий конечностей
А.И. Канаев, Х.У. Умаханов, Н.П. Кораблева, А.А. Канаева..... 46
Малоинвазивные технологии в онкохирургии пищевода
С. А. Алиев, С.М. Магомедов, Ш.Ю. Мамедбеков, К.А. Курбанов, З.М. Закаржаева 49
Новая технология в герниопластике при двусторонней паховой грыже
А.С.Муртузалиева [2], Р.Т.Меджидов [1,2], В.В.Хсейханова [1] 50

Роль 3D-реконструкции изображений методов лучевой навигации в планировании операций при патологии гепатопанкреатобилиарной зоны
И.У. Магомедов [2], Р.Т. Меджидов [1,2], А.С. Муртузалиева [2], Н.М. Магомедов [2] 52
К вопросу о патогенезе паховой грыжи
М.Х. Исаев, М.К. Абдулжалилов, Х.М-Р. Исаев, З.М. Закариев, К.М. Ашурлаев, М.М. Ахмаев 54
Навигационные технологии в эндоскопической хирургии.
Р.Т. Меджидов, С.М. Магомедова 56
Клинико-паталогические предикторы раннего и позднего биохимического гипотиреоза после гемитиреоидэктомии.
М.М. Магомедов, О.М. Османов, М.А. Магомедов 59
Изменение пищеварения при полном наружном отведении желчи.
У.А. Насибова, Р.Т. Меджидов, А.З. Абдуллаева 60
Малоинвазивная видеоассистированная и традиционная гемитиреоидэктомия, опыт и перпективы
О.М. Османов[2], А.А. Магомедов[1], А.Г. Брагин[2] 62
Топографическая анатомия наружной ветви верхнего гортанного нерва и ее значение в хирургии щитовидной железы.
А.А. Магомедов[1], О.М. Османов [2] 63
Микрохургическая анатомия гортанных нервов в связи с хирургией щитовидной железы.
О.М.Османов[2], А.А. Магомедов[1] 64
Перитонит - санация брюшной полости.
Ш.Х. Рабаданов, М.М. Амаев 65
История хирургической эндокринологии в Дагестане.
А.Г. Магомедов, Ш.Х. Рабаданов, А.М. Джалилов 68
Первично множественные сочетанные злокачественные новообразования желудочно-кишечного тракта как причина гнойного распространённого перитонита.
А.С.Султанов, К.Х.Омаров, Х.А.Магомедов, Ш.А.Султанов 70
Редкий источник внутрибрюшинных кровотечений
А.С. Султанов, Г.М. Гаджиабакаров, Ш.А. Султанов 73
Выбор метода хирургического лечения варикоцеле у детей

Б. Р. Казилов, Б. М.Махачев, Ф. В. Мейланова, А. Н.Тихмаев, А. Д. Магомедов, В.Б. Балаев, З. Н. Муртузаалиев, Ю. Б. Казилов 75
Колото-резанные ранения печени мирного времени и их осложнения.
К.Т. Мамаев, Х.У. Умаханов 77
Пигментный и холестериновый холелитиаз.
К.Т. Мамаев, Х.У. Умаханов 80
Малоинвазивные технологии в лечении синдрома механической желтухи доброкачественного генеза
М.А. Хамидов, М.М. Магомедов, Х.М. Магомедов 81
Результаты применения этаноловой склеротерапии кистозных образований щитовидной железы в регионе зобной эндемии.
А.Г. Магомедов, А.С. Абдулхаликов, А.Т. Тучалова 83
Гибридная технология лечения больных с ЖКБ, осложненный холедохолитиазом и холангитом
К.М. Ашурлаев, А.О. Османов, З.М. Закариев, М.К. Абдулжалилов, Х.М-Р. Исаев 85
Новый способ определения чувствительности химиопрепарата к раку молочной железы
М.Р.Рамазанов, З.М.Абдурахманова, М.М.Рамазанова, В.Ф.Брежнев 88
Антеградные эндобилиарные вмешательства после операций на билиарной и желудочнодуоденальной зонах
Р.Т. Меджидов, А.З. Абдуллаева, А.Р. Курбанова, З.Р. Хабибулаева, М.М. Магомедов 90
Инновационный подход к паховому грыжесечению по Лихтенштейну
М.М.Ахмаев, М.К.Абдулжалилов, М.А.Хамидов, М.Р.Иманалиев, М.Х.Исаев, А.М.Абдулжалилов, Х.М-Р.Исаев. 92
Результаты хирургического компонента лечения рака молочной железы латеральной и центральной локализаций после применения новых технологий
З.М.Абдурахманова, М.Р. Рамазанов, М.М.Рамазанова, В.Ф. Брежнев 94

Новый способ органосохраняющей операции по поводу рака молочной железы
З.М.Абдурахманова, М.Р.Рамазанов, М.М.Рамазанова, В.Ф.Брежнев.....95
Адекватные информ ационно-сопряженные методы и а ппаратные средства ранней диагностики, профилактики и лечения рака молочной железы
З.М. Абдурахманова, Э.А. Алиев, М.Р Рамазанов, М.М. Рамазанова.....97
Новый аппарат для интраоперационной диагностики рака молочной железы
З. М. Абдурахманова, М. Р. Рамазанов, М.М. Рамазанова, В.Ф.Брежнев.....99
Мультидисциплинарный подход к лечению гастродуоденальных кровотечений
М.К.Абдулжалилов, М.Р.Иманалиев, МА.Хамидов, В.И.Козлов, К.М.Ашурлаев, З.М.Закариев, А.М.Абдулжалилов, А.И.Чочаева, А.М.Абасова.....102
Особенности лечения острого калькулезного холецистита у пациенток с беременностью.
А.Г. Магомедов, К.Х.Омаров.....104
Современный подход к диагностике и лечению мочекаменной болезни (мультидисциплинарный подход, рекомендации)
Д. П. Гаджиев, Г А Биларов, Г Д Гаджиев, О Н Раджабов.....108
Интраоперационная чреспищеводная эхокардиография: первый опыт диагностических исследований в Дагестанском центре кардиологии и сердечно-сосудистой хирургии.
О.А. Махачев[1,2], М.Х. Бадрудинова[1], П.М. Магомедова[1], А.М. Саидова[1], М.Н. Аскадинов[1], К.Р. Рамалданов[1].....116
Извитость коронарных артерий как фактор ишемии миокарда у больных без атеросклеротического поражения
О.А. Махачев [1,2], М.Н. Дибирова [1,2], М.Х. Хаджилаев [1], М.Х. Бадрудинова [1], Х.М. Омарова [1,2], З.М. Шамилова [2].....117
Имплантация электрокардиостимулятора и его влияние на функцию трикуспидального клапана: результаты по данным трансторакальной трехмерной эхокардиографии

О.А. Махачев [1,2], М.Х. Бадрудинова [1], М.А. Саидова [3],
М.Г. Султанов [1], М.М. Расулов [1], К.И. Абдулаев [1] 119
Мультимаркерный подход прогнозирования ОКС в окклюзирующие поражения миокарда.
М. Г. Алиева, А.А. Абдуллаев 120
Эпидемиология сердечно-сосудистых заболеваний в Республике Дагестан в контексте COVID 19.
М.Т. Кудаев, М.У. Тотушев, С.Б. Алиева, Г.Х. Асадулаева..... 122
Как повлияла пандемия COVID 19 на показатели заболеваемости ОКС в Республике Дагестан
М.У. Тотушев, М.Т. Кудаев, С.Б. Алиева, Г.Х. Асадулаева..... 123
Диагностика тромбоэмболических осложнений у больных инфарктом миокарда.
М.Т. Кудаев, А.З. Магомедов, З.Н. Атаева, Д.А. Ахмедова, А.В. Османова, Р.К. Гусейнова, Т.А. Гаджиева..... 124

Под авторской редакцией

Сдано в набор 02.04.2021. г. Подписано в печать 07.04.2021г.
Формат 60*84 1/16. Бумага офсетная. Печ. л. 8.
Тираж 200. Заказ 63.

Издательско-полиграфический центр ДГМУ
г. Махачкала, ул. Абдуллы Алиева,1.