ФГБОУ ВО «ДАГЕСТАНСКИЙ ГОСУДАРСТВЕННЫЙ
МЕДИЦИНСКИЙ УНИВЕРСИТЕТ» МЗ РФ
МИНИСТЕРСТВО ЗДРАВООХРАНЕНИЯ РД

Дагестанское региональное отделение
Российского общества хирургов
им. Р.П. Аскерханова

# НОВОЕ В ХИРУРГИИ И КАРДИОЛОГИИ ДАГЕСТАНА

Материалы X Республиканской
научно-практической конференции

Махачкала, 25 апреля 2023 г.

Под редакцией профессора А.Г.Магомедова,
профессора О.А. Махачева

**Махачкала 2023**

УДК - 616. 12:617(470.67)
ББК - 54.10: 54.5
Н - 74

**Редакционный совет:**
профессор А.Г. Магомедов (председатель),
профессор О.А. Махачев (сопредседатель),
профессор М.А. Алиев,
профессор С.А.Алиев,
профессор Г.Р. Аскерханов,
профессор М.Г. Ахмадудинов,
профессор М.Г. Иманалиев,
профессор Б.М. Махачев,
профессор Р. Т. Меджидов,
профессор М.А. Хамидов,
профессор А. А. Абдуллаев,
док. мед. наук Г.Х. Мусаев,
док. мед. наук М.К.Абдулжалилов,
док. мед. наук. И.Г.Ахмедов,
док. мед. наук А.С. Абдулхаликов (секретарь).

**Новое в хирургии и кардиологии Дагестана:** материалы X Республиканской научно-практической конференции (Махачкала, 25 апреля 2023 г.) / под редакцией проф. А.Г. Магомедова, проф. О.А. Махачева - Махачкала: ИПЦ ДГМУ, 2023. - 160 с.

В сборник научных трудов вошли наиболее значимые работы по хирургии и кардиологии, выполненные сотрудниками ДГМУ и практическими врачами в стенах университета за последние 2 года.

© ИПЦ ДГМУ, 2023

# ПРЕДИСЛОВИЕ

*В Дагестанском государственном медицинском университете на протяжении последних десятилетий традиционно проводятся научно-практические конференции, посвященные новым достижениям в области хирургии и кардиологии.*

*Первая такая конференция состоялась в 1997 году. За прошедшие с тех пор четверть века в этих областях произошли громадные эволюционные изменения. В то время мы выступили с инициативой создать конкурентные условия в хирургии – объявляя конкурс на лучшую работу по хирургии в Дагестане. Эта инициатива понравилась молодым, креатино-новаторски мыслящим хирургам, что послужило своего импульсом в нашей работе. Мы прошли большой путь от становления специализированной помощи до осуществления ВМП с мультидисциплинарным подходом. Об этом свидетельствовали эксперты ФОМС и независимая экспертиза оценки качества хирургической помощи населению РД и жителям сопредельных территорий нашей страны. По многим показателям внедрения дагестанских хирургов и кардиологов в науку и практику соответствуют общероссийским стандартам.*

*Настоящая* X *Республиканская научно-практическая конференция является юбилейной. На этой конференции будут озвучены и опубликованы результаты работы наших медиков за последние 2 года, которые были выполнены в стенах ДГМУ.*

*Организаторы X Юбилейной республиканской научно-практической конференции «Новое в хирургии и кардиологии Дагестана» надеются, что обмен мнениями и научная дискуссия по современным проблемам хирургии и кардиологии Дагестана будут способствовать улучшению качества хирургической и кардиологической помощи населению нашей республики и жителям сопредельных территорий.*

*Председатель Дагестанского регионального отделения Российского общества хирургов им. Р.П. Аскерханова, заслуженный деятель науки и лауреат Госпремии РД*

***профессор Р.Т. Меджидов***

## *ВСТУПИТЕЛЬНОЕ СЛОВО*

**М.К. Абдулжалилов** – главный внештатный специалист-хирург Минздрава РД

**Уважаемые коллеги!** Анализ состояния материально-технической базы учреждений здравоохранения, кадрового состава специалистов хирургического профиля, количественных и качественных показателей работы хирургических стационаров показывает, что основой современной системы оказания стационарной медицинской помощи становятся крупные больничные комплексы, в которых концентрируются специализированные виды помощи и современные медицинские технологии. Маломощные городские и центральные районные больницы республики оказываются не в состоянии на современном уровне обеспечить населению оказание специализированных видов медицинской помощи. В результате этого снижается ее доступность для населения районов и городов республики, растет очередность на плановое оперативное лечение в республиканских медицинских организациях по целому ряду хирургических заболеваний. Наряду с этим, в последние годы наблюдается отток хирургов из некоторых малых городов и районов республики (1-й уровень), что связано с отсутствием современных лапароскопических, эндоскопических мининвазивных и эндоваскулярных технологий, современных методов обследования и диагностики заболеваний, а также специалистов, подготовленных для работы на этом высокотехнологичном оборудовании. Для обеспечения современного уровня хирургической помощи в районах целесообразны: не только сохранение имеющихся, но и подготовка специалистов по диагностической лапароскопии, «женских» проктологов и хирургов - флебологов, а также создание условий для выполнения малых открытых, лапароскопических, мининвазивных экстренных оперативных вмешательствах при абдоминальной хирургической патологии, проктологических и эндоваскулярных вмешательств

по лечению геморроя и варикоза нижних конечностей для улучшения доступности данной помощи женщинам, проживающим в горных районах. Наряду с этим, стало целесообразным создание многопрофильных межрайонных хирургических центров (МХЦ – 2-й уровень) для организации специализированной хирургической помощи населению, путем подготовки высококвалифицированных специалистов, организации современных диагностических центров, операционных блоков и отделений реанимации, оснащенных в соответствии с «Порядками оказания хирургической помощи взрослому населению по профилю «хирургия» и «анестезиология и реанимация» (приказы МЗ РФ № 919 и 922 от 15.11.2015г.) с целью обеспечения населения качественной и доступной хирургической помощью на основе стандартов и порядков ее оказания. В то же время, к основным проблемам организации работы межрайонных центров относятся недостаточная укомплектованность медицинскими кадрами, неудовлетворительное состояние материально-технической базы, низкая транспортная доступность из ряда населенных пунктов до межрайонных центров, неполное соответствие оснащения порядкам и стандартам оказания медицинской помощи. Для сведения коллег, оснащенность операционных МХЦ в республике колеблется в пределах 52,2-71,7%, ОАРИТ – 59,9 - 75,9% от должного. Достижение этой цели включает в себя реформирование системы здравоохранения региона с приведением мощности и структуры сети медицинских организаций в соответствие с потребностями населения и с учетом территориальных особенностей республики, создание трехуровневой системы оказания медицинской помощи, совершенствование технологий оказания диагностической и лечебной помощи. В разных регионах республики в настоящее время организованы 8 МХЦ, учитывая при этом концентрацию населения на этих территориях, обеспеченность необходимыми специалистами, наличие возможностей для организации круглосуточных служб и наличие оптимальной транспортной доступности. Организована маршрутизация пациентов с хирургической патологией в МХЦ. Решение этих очень важных организацион-

ных вопросов позволит существенно снизить нагрузку на республиканские медицинские учреждения (3-й уровень) для расширения диапазона и роста числа высокотехнологичных хирургических вмешательств, доля которых значительно уменьшилось в «ковидный» период.

Желаю всем коллегам успешной работы в достижении поставленных судьбоносных целей, направленных не только на улучшение качества и доступности хирургической помощи населению нашей республики, но и на скорое восстановление престижа нашей профессии среди молодых специалистов.

# *Сердечно-сосудистая хирургия в Северо-Кавказском федеральном округе: итоги 2022 года.*

**Махачев О.А.** [1,2], **Абасов Ф.Х.** [1,2], **Аскадинов М.Н.** [1], **Абусов Г.М.** [1,2], **Абдуллаев Ю.И.** [1]

[1] ГБУ РД «НКО «Дагестанский центр кардиологии и сердечно-сосудистой хирургии» им. А.О. Махачева

[2] Кафедра кардиологии и сердечно-сосудистой хирургии с лабораторией хирургической техники ФПК и ППС ФГБОУ ВО «ДГМУ» МЗ РФ

## Северо-Кавказский федеральный округ: общие сведения

**Территория – площадь 170 439 км² (1% от площади РФ)**

**Население – 10 203 845 чел. (6,97% от населения РФ)**

**Плотность населения – 59,87 чел/км²**

**Количество субъектов – 7**

**Количество городов – 56**

Сердечно-сосудистая хирургия в Северо-Кавказском федеральном округе

## Количество и распределение учреждений здравоохранения

**1. Ставропольский край:**

**1.1** ГБУЗ СК «Ставропольская краевая клиническая больница»;

**1.2** ГБУЗ СК «Краевой клинический кардиологический диспансер»;
**1.3** ГБУЗ СК «Центральная городская больница» г. Пятигорска

**2. Республика Дагестан:**

**2.1** ГБУ РД «НКО «Дагестанский центр кардиологии и сердечно-сосудистой хирургии»;

**2.2** ОАО «Медицинский центр им. Р.П. Аскерханова»;

**2.3** ГБУ РД «Республиканская клиническая больница им. А.В. Вишневского»;

**2.4** ГБУ РД «Городская клиническая больница №1»;

**2.5** ГБУ РД «Республиканская клиническая больница скорой медицинской помощи».

**2.6** ГБУ РД «Хасавюртовская центральная городская больница им. Р.П. Аскерханова»

**2.7** ГБУ РД Центральная городская больница г. Дербент

**3. Чеченская Республика:**

**3.1** ГБУ «Республиканский клинический госпиталь ветеранов войн им. М.Т. Индербиева»;

**3.2** ГБУ «Клиническая больница N1 г. Грозного»;

**3.3** ГБУ «Республиканская клиническая больница имени Ш.Ш. Эпендиева»;

**4. Республика Ингушетия:**

**4.1** ГБУЗ «Ингушская республиканская клиническая больница».

**5. Республика Северная Осетия-Алания:**

**5.1** ФГБУ «Северо-Кавказский многопрофильный медицинский центр» МЗ РФ (Беслан);

**6. Кабардино-Балкарская Республика:**

**6.1** ГБУЗ «Республиканская клиническая больница» МЗ КБР;

**7. Карачаево-Черкесская Республика:**

**7.1** РГБ ЛПУ «Карачаево-Черкесская республиканская клиническая больница».

**Всего функционирующих учреждений – 17**

Сердечно-сосудистая хирургия в Северо-Кавказском федеральном округе

## Количество и динамика высокотехнологичных операций в субъектах СКФО

| Субъект СКФО | Количество операций | |
|---|---|---|
| | 2021 г. | 2022 г. |
| 1. Ставропольский край | 5998 (1,8%) | 5151 (1,8%) |
| 2. Республика Дагестан | 3239 (1,3%) | 3797 (0,9%) |
| 3. Кабардино-Балкарская Республика | 1477 (0,5%) | 211 (0%) |
| 4. РСО-Алания | 1048 (2,9%) | 559 (2,5%) |
| 5. Чеченская Республика | 1094 (1,2%) | 1899 (2,2%) |
| 6. Карачаево-Черкесская Республика | 625 (4,1%) | 749 (4,4%) |
| 7. Республика Ингушетия | 189 (4,8%) | 376 (4,2%) |
| Всего | 13670 (1,8%) | 12 742 (1,8%) |

В скобках указана госпитальная летальность.

В 2022 году госпитальная летальность 1,8% (236 на 12 742 высокотехнологичных операций).

Сердечно-сосудистая хирургия в Северо-Кавказском федеральном округе

## Распределение оперированных пациентов в соответствии с патологией и видом высокотехнологичной медицинской помощи

| Виды ВМП | Количество операций | |
|---|---|---|
| | 2021 | 2022 |
| ИБС: чрескожные вмешательства | 9735 (64 %) | 9235 (62%) |
| ИБС: коронарное шунтирование | 681 (4,5%) | 946 (6,4%) |
| Врожденные пороки сердца | 81 (0,5%) | 86 (0,6%) |
| Приобретенные пороки сердца | 97 (0,6%) | 125 (0,8%) |
| Нарушения ритма сердца | 1322 (8,7%) | 1336 (9%) |
| Сосудистая патология | 3221 (21,2%) | 3096** (21%) |
| Осложнения ОИМ * | 41 (0,27%) | 16 (0,1%) |
| **Всего** | **15178(100%)** | **14840 (100%)** |

*** аневризма ЛЖ, постинфарктный ДМЖП, митральная недостаточность**
**** 1352 (44%) из 3096 сосудистых операций относились к категории ВМП; 99 (7%) из 1352 операций это коррекция аневризм грудной (n=24) и брюшной аорты (n=75)**

Сердечно-сосудистая хирургия в Северо-Кавказском федеральном округе

## Распределение учреждений в соответствии с количеством выполняемых видов ВМП

**17 медицинских учреждений**

**9 учреждений**

| От 1 до 10 видов ВМП | Количество выполняемых видов ВМП |
|---|---|
| **Республика Дагестан** | |
| ГБУ РД «Дербентская ЦГБ» | **3** |
| ГБУ РД «ГКБ №1» | **7** |
| ОАО «МЦ им Р.П. Аскерханова» | **7** |
| ГБУ РД «Хасавюртовская ЦГБ им. Р.П. Аскерханова» | **7** |
| **Ставропольский край** | |
| ГБУЗ ЦГБ г. Пятигорск | **3** |
| **Чеченская Республика** | |
| ГБУ «Клиническая больница N1 г. им. М.У. Ханбиева» | **7** |
| ГБУ «Республиканская клиническая больница имени Ш.Ш. Эпендиева» | **7** |
| **Республика Кабардино-Балкария** | |
| ГБУЗ «КЦ» МЗ КБР | **3** |
| **Республика Ингушетия** | |
| ГБУЗ «ИРКБ» | **7** |

**7 учреждений**

| От 10 до 20 видов ВМП | Количество выполняемых видов ВМП |
|---|---|
| **Республика Дагестан** | |
| ГБУ РД «РКБСМП» | **13** |
| ГБУ РД «РКБ им. А.В. Вишневского» | **11** |
| **Ставропольский край** | |
| ГБУЗ СК «СККБ» | **13** |
| ГБУЗ СК «КККД» | **11** |
| **Чеченская Республика** | |
| ГБУ «РКГВВ им. М.Т. Индербиева» | **12** |
| **Карачаево-Черкесская Республика** | |
| РГБ ЛПУ «Карачаево-Черкесская РКБ» | **18** |
| **Республика Северная Осетия-Алания** | |
| ФГБУ «Северо-Кавказский ММЦ» МЗ РФ (Беслан) | **18** |

**1 учреждение**

| Более 20 видов ВМП | Количество выполняемых видов ВМП |
|---|---|
| **Республика Дагестан** | |
| ГБУ РД «НКО «ДЦК и ССХ» | **23** |

Сердечно-сосудистая хирургия в Северо-Кавказском федеральном округе

## Количество и распределение операций в условиях ИК

| Субъект Северо-Кавказского федерального округа | Количество операций | |
|---|---|---|
| | 2021 | 2022 |
| Ставропольский край | 134 (4,5%) | 138 (8 %) |
| Республика Северная Осетия-Алания | 95 (5,2%) | 112 (8,9%) |
| Карачаево-Черкесская Республика | 11 (27%) | 12 (16,6%) |
| Республика Дагестан | 164 (1,2%) | 194 (0%) |
| Всего | 404 (3,9%) | 456 (4,6%) |

| Патология | Количество операций | |
|---|---|---|
| | 2021 | 2022 |
| Коронарное шунтирование + осложнения ОИМ | 286 (2,7%) | 315 (3,8%) |
| Коррекция приобретенных пороков сердца | 97 (5,1%) | 107 (7,4%) |
| Коррекция врожденных пороков сердца | 1 | 4 (50%) |
| Коррекция аневризм грудного отдела аорты | 21 (19%) | 24 (8,3%) |
| Опухоли сердца | 9 (0%) | 6 (0%) |

В скобках указана госпитальная летальность.

- Операции с ИК составили 3,5% (456/12 742 ) от общего количества операций по категории ВМП.
- Госпитальная летальность составила 4,6% (21/456), в 2021 - 4% (16/404).

Сердечно-сосудистая хирургия в Северо-Кавказском федеральном округе

## Коронарное шунтирование

| Клиника | Количество случаев |
|---|---|
| ГБУЗ СК «СККБ» | 375 (1,9%) |
| ПГКБ (г. Пятигорск) | 174 (4%) |
| Республика Северная Осетия-Алания ФГБУ «Северо-Кавказский ММЦ» МЗ РФ | 178 (2,8%) |
| РГБ ЛПУ «КЧРКБ» | 12 (16,6%) |
| ОАО «МЦ им Р.П. Аскерханова» | 38 (0%) |
| ГБУ РД «НКО «ДЦК и ССХ» | 169 (0%) |
| **Всего** | 946 (2,2 %) |

В скобках указана госпитальная летальность.

Сердечно-сосудистая хирургия в Северо-Кавказском федеральном округе

## Чрескожные коронарные вмешательства

| Субъект СКФО и учреждение | Количество операций | | |
|---|---|---|---|
| | 2021 | 2022 | |
| **Республика Дагестан** | | | |
| ОАО «МЦ им Р.П. Аскерханова» | 170 (0%) | 190 (0%) | 3297 (1,6%) |
| ГБУ РД «РКБ им. А.В. Вишневского» | 594 (0,8%) | 414 (2,4%) | |
| ГБУ РД «НКО «ДЦК и ССХ» | 653 (0%) | 660 (0%) | |
| ГБУ РД «ГКБ №1» | 51 (17,6%) | 384 (4,5%) | |
| ГБУ РД «РКБСМП» | 892 (2,8%) | 983 (0,9%) | |
| ГБУ РД «ЦГБ» г. Хасавюрт | 169 (1,1%) | 662 (2,5%) | |
| ГБУ РД «ЦГБ» г. Дербент | - | 4 (0%) | |
| **Ставропольский край** | | | |
| ГБУЗ СК «СККБ» | 2226 (2,7%) | 2289 (3,6%) | 2810 (2,9%) |
| ГБУЗ СК "КККД" | 625 (0,48%) | 521 (0,3%) | |
| **Республика Северная Осетия-Алания** | | | |
| ФГБУ «Северо-Кавказский ММЦ» МЗ РФ (Беслан) | 412 (4,1%) | 332 (4,2%) | |
| **Чеченская Республика** | | | |
| ГБУ «РКБ имени Ш.Ш. Эпендиева» | - | 638 (0,9%) | |
| ГБУ «Клиническая больница N1 им. М.У. Ханбиева» | 442 (2,9%) | 482 (3,7%) | |
| ГБУ «РКГВВ им. М.Т. Индербиева» | 474 (1,9%) | 551 (3,4%) | |
| **Республика Кабардино-Балкария** | | | |
| ГБУЗ «Республиканская клиническая больница» МЗ КБР | 194 (0%) | 211 (0%) | |
| **Карачаево-Черкесская Республика** | | | |
| РГБУ ЛПУ «КЧРКБ» | 429 (4,4%) | 538 (4,6%) | |
| **Республика Ингушетия** | | | |
| ГБУЗ «ИРКБ» | 185 (4,8%) | 376 (4,2%) | |
| **Всего** | 9735 (2%) | 9235 (2,3%) | |

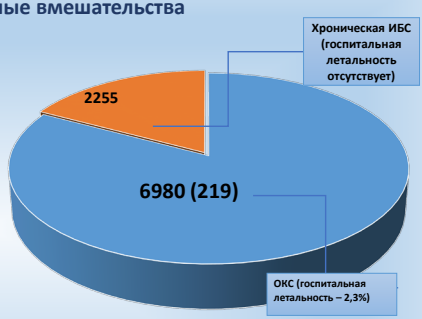


**Госпитальная летальность – 2,3 % (219/9235)**

**В скобках указана госпитальная летальность.**

Сердечно-сосудистая хирургия в Северо-Кавказском федеральном округе

## Хирургическое лечение осложнений ОИМ*

| Клиника | Количество случаев |
|---|---|
| ГБУЗ СК «СККБ» | 6 (0%) |
| ПГКБ (г. Пятигорск) | 1 (100%) |
| Республика Северная Осетия-Алания ФГБУ «Северо-Кавказский ММЦ» МЗ РФ | 2 (0%) |
| ОАО «МЦ им Р.П. Аскерханова» | 1 (0%) |
| ГБУ РД «НКО «ДЦК и ССХ» | 6 (0%) |
| **Всего** | 16 (6,2%) |

**В скобках указана госпитальная летальность.**

*** аневризма ЛЖ, постинфарктный ДМЖП, митральная недостаточность**

Сердечно-сосудистая хирургия в Северо-Кавказском федеральном округе

## Коррекция приобретенных пороков сердца

| Субъект СКФО и учреждение | Количество операций | |
|---|---|---|
| | 2021 год | 2022 год |
| **Ставропольский край** | | |
| ГБУЗ СК «СККБ» | 39 (2) | 50 (2) |
| ПГКБ (г. Пятигорск). | | 7 |
| Республика Северная Осетия-Алания ФГБУ «Северо-Кавказский ММЦ» МЗ РФ | 34(2) | 33 (5) |
| **Республика Дагестан** | | |
| ГБУ РД «НКО «ДЦК и ССХ» | 22 (1) | 34 |
| ОАО «МЦ им. Р.П. Аскерханова» | 2 | 1 |
| **Всего** | **97 (5) *** | **131 (7) *** |

**Протезирование 1 клапана – 99**

**Протезирование 2 клапанов – 3**

**Протезирование + пластика клапанов – 2**

**Пластика клапанов – 3**

**АКШ с протезированием клапана – 18**

**Опухоли сердца – 6**

*** Госпитальная летальность – 5,3% (7/131); в 2021 году – 5,1% (5/97);**

Сердечно-сосудистая хирургия в Северо-Кавказском федеральном округе

## Эндоваскулярная коррекция врожденных пороков сердца

| Субъект СКФО и учреждение | Количество операций | |
|---|---|---|
| | 2021 год | 2022 год |
| **Республика Дагестан** | | |
| ГБУ РД «НКО «ДЦК и ССХ» | 73 | 76 |
| **Ставропольский край** | | |
| ГБУЗ СК «СККБ» | 3 | 5 |
| **Карачаево-Черкесская Республика** | | |
| РГБ ЛПУ «КЧРКБ» | 4 | 1 |
| **Республика Северная Осетия-Алания** | | |
| ФГБУ «Северо-Кавказский ММЦ» МЗ РФ | 1 | |
| **ВСЕГО** | **81** | **82** |

**Госпитальная летальность отсутствовала**

Сердечно-сосудистая хирургия в Северо-Кавказском федеральном округе

## Коррекция нарушений ритма сердца

| Операции | Количество больных | |
|---|---|---|
| | 2021 год | 2022 год |
| **Имплантация ЭКС** | **1103** | **1141** |
| - однокамерного | 523 (1) | 576 (1) |
| - двухкамерного | 580 | 565 |
| **Радиочастотная абляция** | **182** | **200** |
| **Баллонная криоаблация** | **12** | **10** |
| **Имплантация КВД** | **11** | **15** |
| **ВСЕГО** | **1308 (1)** | **1336 (1)** |

| Более 100 имплантаций ЭКС: | |
|---|---|
| ГБУЗ СК «СККД» | 688 |
| ГБУ РД «НКО «ДЦК и ССХ» | 140 |
| ФГБУ «Северо-Кавказский ММЦ» МЗ РФ | 128 |

**В скобках указано количество умерших.**

**Госпитальная летальность 0,07% (1/1336).**

Сердечно-сосудистая хирургия в Северо-Кавказском Федеральном округе

## Хирургическое лечение аневризм грудной аорты

| Субъект СКФО и учреждение | Количество операций |
|---|---|
| **Ставропольский край** | |
| ГБУЗ СК «СККБ» | **17 (1)** |
| **Республика Дагестан** | |
| ГБУ РД «НКО «ДЦК и ССХ» | **2 (0)** |
| **Республика Северная Осетия-Алания** | **5 (1)** |
| ФГБУ «Северо-Кавказский ММЦ» МЗ РФ | |
| **Всего** | **24 (2)*** |

*** В скобках указано количество умерших.**

**Госпитальная летальность – 8,3% (2/24); в 2021 г. – 13,3% (2/15)**

**Надкоронарная резекция BoA с протезированием АК – 10**

**Операция Бенталла – 11**

**Операция Дэвида – 3**

Сердечно-сосудистая хирургия в Северо-Кавказском федеральном округе

## Хирургическое лечение аневризм брюшной аорты

| Субъект СКФО и учреждение | 2021 год | 2022 год |
|---|---|---|
| **Ставропольский край** | | |
| ГБУЗ СК «СККБ» | 29 | 27 (1) |
| ГКБ г. Пятигорск | | 13 (4) |
| **Республика Дагестан** | | |
| ГБУ РД «НКО »ДЦК и ССХ» | 3 | 3 |
| Дербентская ЦГБ | | 1 |
| **Республика Северная Осетия-Алания** | | |
| ФГБУ «Северо-Кавказский ММЦ» МЗ РФ | | 8 |
| **Чеченская Республика** | | |
| ГБУ «Клиническая больница N1 г. Грозного» | 4 | 5 |
| ГБУ «РКБ имени Ш.Ш. Эпендиева» | | 1 (1) |
| РКГВВ М.Т. Индербиева | | 1 |
| **Карачаево-Черкесская Республика** | | |
| РСЦ РГБУ ЛПУ «КЧРКБ» | 9 (2) | 16 (3) |
| **Всего** | 48 (4) | 75* (9) |

**В скобках указано количество умерших.**
*** Госпитальная летальность – в 2022 году – 12% (9/75) в 2021 году – 8,3% (4/48); у 17% (13/75) пациентов имелось расслоение аневризмы; летальность в этой группе составила 69,2% (9/13) в 2021 году - 100% (2/2);**

Сердечно-сосудистая хирургия в Северо-Кавказском федеральном округе

## Сосудистая хирургия

| Субъект СКФО и учреждение | Операции на БЦА | Операции на аорто-подвздошном сегменте | Операции на ветвях брюшной аорты и на периферических артериях | Операции при других поражениях артерий |
|---|---|---|---|---|
| **Республика Дагестан** | | | | |
| ОАО «МЦ им Р.П. Аскерханова» | 13 (4) | | 3 (2) | 5 (4) |
| ГБУ РД «РКБ» | | | | |
| ГБУ РД «НКО «ДЦК и ССХ» | 12 (12) | | 1 | 99 (1) |
| Хасавюртовская ЦГБ им. Р.П. Аскерханова | | | | |
| Дербентская ЦГБ | | | 7 | 78 |
| **Ставропольский край** | | | | |
| ГБУЗ СК «СККБ» | 552 (37) | 157 (46) | 434 (95) | 158 (16) |
| ГКБ г. Пятигорска | 147 | 40 | 160 | 100 |
| **Республика Северная Осетия-Алания** | | | | |
| ФГБУ «Северо-Кавказский ММЦ» МЗ РФ (Беслан) | 69 | 51 (1) | 67 (32) | 14 (4) |
| **Чеченская Республика** | | | | |
| ГБУ «Клиническая больница N1 г. Грозного» | 66 | 7 | 14 | 105 |
| ГБУ «РКГВВ» | 17 (7) | 5 (5) | 115 (99) | 6 |
| ГБУ «РКБ имени Ш.Ш. Эпендиева» | 69 | 4 | 4 | 144 |
| **Карачаево-Черкесская Республика** | | | | |
| РГБУ ЛПУ «КЧРКБ» | 98 | 44 (8) | 39 (25) | 83 |
| **Кабардино-Балкарская Республика** | | | | |
| ГКБ г. Нальчик | 1 (1) | | 8 (8) | 1 (1) |
| **Всего** | 1044 (61), умерло – 5 (0,5%) | 308 (60), умерло – 6 (1,9%) | 852 (261), умерло – 4 (0,5%) | 793 (26), умерло – 7 (0,9%) |

**Примечание: в скобках указано количество рентгенэндоваскулярных операций.**
**Госпитальная летальность составила – 0,7% (22/2997).**

Сердечно-сосудистая хирургия в Северо-Кавказском федеральном округе

## Операции при венозной патологии

| Субъект СКФО и учреждение | Количество операций |
|---|---|
| **Республика Дагестан** | |
| ГБУ РД «НКО «ДЦК и ССХ» | **844 (177)** |
| ОАО «МЦ им Р.П. Аскерханова» | **175** |
| Дербентская ЦГБ | **199** |
| **Ставропольский край** | |
| ГКБ г. Пятигорск | **237** |
| ГБУЗ СК «СККБ» | **880 (77)** |
| **Республика Северная Осетия-Алания** | |
| ФГБУ «Северо-Кавказский ММЦ» МЗ РФ (Беслан) | **66 (18)** |
| **Карачаево-Черкесская Республика** | |
| РГБУ ЛПУ «КЧРКБ» | **76 (5)** |
| **Чеченская Республика** | |
| ГБУ «Клиническая больница N1 г. Грозного» | **219** |
| ГБУ «РКГВВ» | **278** |
| ГБУ «РКБ имени Ш.Ш. Эпендиева» | **193** |
| **Всего** | **3167 (277)** |

***Включая 277 рентгенэндоваскулярные операции (указаны в скобках). Госпитальная летальность отсутствовала.**

Сердечно-сосудистая хирургия в Северо-Кавказском федеральном округе

## Склеротерапия при венозной патологии

| Субъект СКФО и учреждение | Количество операций |
|---|---|
| **Республика Дагестан** | |
| ОАО «МЦ им Р.П. Аскерханова» | **274** |
| **РГБУ ЛПУ «КЧРКБ»** | **15** |
| ГБУ «РКБ имени Ш.Ш. Эпендиева» | **24** |
| **Всего** | **313** |

## Заключение

1. Количество операций по категории ВМП в СКФО уменьшилось в 2022 году на 7% (12742/13670), среднее значение госпитальной летальности в отчетном году не изменилось – 1,8% (в 2021 г. – 1,8%); в 47% (8/17) учреждений СКФО количество видов ВМП по профилю «сердечно-сосудистая хирургия» в 2022 г. превышало 10, в 2021 г. таких учреждений было только 20% (4/20); наибольшее количество видов ВМП (23) было выполнено в ГБУ РД «НКО «ДЦК и ССХ».
2. Количество операций в условиях ИК в отчетном году увеличилось на 13% (456/404), наибольшее количество операций с ИК среди субъектов СКФО выполнено в Республике Дагестан, среди учреждений в ГБУ РД «НКО «ДЦК и ССХ» (155 операций без госпитальной летальности).
3. Число операций коронарного шунтирования (КШ) и коррекции приобретенных пороков сердца (ППС) в 2022 году увеличилось по сравнению с 2021 годом на 68% (946/564) и 35% (131/97), соответственно, при идентичных показателях госпитальной летальности (2% при КШ и 5% при коррекции ППС).

# ОТ СЕРТИФИКАЦИИ К АККРЕДИТАЦИИ: СОВРЕМЕННАЯ СИСТЕМА ДОПУСКА К ПРОФЕССИОНАЛЬНОЙ ДЕЯТЕЛЬНОСТИ МЕДИЦИНСКИХ СПЕЦИАЛИСТОВ

**Койчуев Р.А., Койчуев Х.А.**

*Федеральный аккредитационный центр ФГБОУ ВО ДГМУ Минздрава России*
*Кафедра медицинской симуляции и учебной практики*

Система допуска к профессиональной деятельности медицинских специалистов начала меняться, начиная с 2016 года, с момента вступления изменений в медицинском образовании согласно Федеральному закону от 21.11.2011 N 323-ФЗ "Об основах охраны здоровья граждан в Российской Федерации". В статье 69 323 ФЗ «Право на осуществление медицинской деятельности и фармацевтической деятельности» были урегулированы права на осуществление медицинской деятельности в Российской Федерации для лиц, получивших медицинское или иное образование в российских организациях, осуществляющих образовательную деятельность, и прошедшие аккредитацию специалиста. До 01.01.2026 г. установлен особый порядок получения права на осуществление медицинской или фармацевтической деятельности.

Также право на осуществление медицинской деятельности получили и педагогические и научные работники, имеющие сертификат специалиста, либо прошедшие аккредитацию специалиста, осуществляющие практическую подготовку обучающихся в соответствии со статьей 82 Федерального закона от 29 декабря 2012 года N 273-ФЗ "Об образовании в Российской Федерации", а также научные работники, имеющие сертификат специалиста либо прошедшие аккредитацию специалиста, осуществляющие научные исследования в сфере охраны здоровья, вправе осуществлять медицинскую деятельность. При чем - на педагогических и научных работников при осуществлении ими медицин-

ской деятельности распространяются права, обязанности и ответственность медицинских работников.

Аккредитация специалиста - процедура определения соответствия лица, получившего медицинское, фармацевтическое или иное образование, требованиям к осуществлению медицинской деятельности по определенной медицинской специальности либо фармацевтической деятельности. Аккредитация специалиста проводится аккредитационной комиссией по окончании освоения им профессиональных образовательных программ медицинского образования или фармацевтического образования не реже одного раза в пять лет. Аккредитационная комиссия формируется уполномоченным федеральным органом исполнительной власти с участием профессиональных некоммерческих организаций, указанных в ст. 76 ФЗ 323. Лицо считается прошедшим аккредитацию специалиста с момента внесения данных о прохождении лицом аккредитации специалиста в единую государственную информационную систему в сфере здравоохранения. Данные о прохождении лицом аккредитации специалиста вносятся в единую государственную информационную систему в сфере здравоохранения в рамках ведения персонифицированного учета лиц, участвующих в осуществлении медицинской деятельности.

Для определения допуска к профессиональной деятельности аккредитация специалиста проводится аккредитационной комиссией по окончании освоения лицом профессиональных образовательных программ медицинского образования или фармацевтического образования не реже одного раза в пять лет.

**Аккредитация специалиста проводится в отношении:**

-лиц, завершивших освоение основных профессиональных образовательных программ высшего медицинского образования и высшего фармацевтического образования - программ бакалавриата, программ специалитета, имеющих государственную аккредитацию, основных профессиональных образовательных программ среднего медицинского образования и среднего фармацевтического образования, имеющих государственную аккредитацию, а также лиц, получивших медицинское или фармацевтиче-

ское образование (бакалавриат, специалитет, среднее профессиональное образование) в иностранных организациях, осуществляющих образовательную деятельность (**первичная аккредитация**);

-лиц, завершивших освоение основных профессиональных образовательных программ высшего медицинского образования и высшего фармацевтического образования - программ ординатуры, программ магистратуры, имеющих государственную аккредитацию, основных профессиональных образовательных программ иного высшего образования, имеющих государственную аккредитацию (далее - немедицинское образование) и не имеющих стажа работы на должностях медицинских работников либо имеющих стаж работы на должностях медицинских работников менее пяти лет; лиц, завершивших освоение дополнительных профессиональных программ - программ профессиональной переподготовки; лиц, получивших медицинское, фармацевтическое или немедицинское образование в иностранных организациях, осуществляющих образовательную деятельность, а также лиц, имеющих медицинское или фармацевтическое образование, не работавших по своей специальности более пяти лет и завершивших освоение дополнительных профессиональных программ (**первичная специализированная аккредитация**);

-лиц, завершивших освоение дополнительных профессиональных программ медицинского образования или фармацевтического образования - программ повышения квалификации, обеспечивающих непрерывное совершенствование профессиональных знаний и навыков в течение всей жизни, а также постоянное повышение профессионального уровня и расширение квалификации; лиц, имеющих немедицинское образование, стаж работы на должностях медицинских работников более пяти лет и завершивших освоение дополнительных профессиональных программ - программ повышения квалификации в соответствии с видом профессиональной деятельности (**периодическая аккредитация**).

Аккредитация специалиста проводится с учетом квалификационных требований к медицинским и фармацевтическим работникам, квалификационных требований, предусмотренных «Единым

квалификационным справочником должностей руководителей, специалистов и служащих», утвержденным приказом Министерства здравоохранения и социального развития Российской Федерации от 23 июля 2010 г. № 541н (для аккредитации лиц с немедицинским образованием), а также профессиональных стандартов (при наличии).

Аккредитация медицинских специалистов регулируется приказом Министерства здравоохранения РФ от 28 октября 2022 г. № 709н "Об утверждении Положения об аккредитации специалистов".

Министерством здравоохранения Российской Федерации определены этапность и сроки перехода к системе аккредитации медицинских специалистов от системы сертификации (Приказ Министерства здравоохранения РФ от 22 декабря 2017 г. N 1043н "Об утверждении сроков и этапов аккредитации специалистов, а также категорий лиц, имеющих медицинское, фармацевтическое или иное образование, и подлежащих аккредитации специалистов").

Для прохождения периодической аккредитации медицинский специалист должен находиться в системе непрерывного медицинского образования (НМО).

Система НМО включает три основных компонента - дополнительные программы (то, что принято называть циклами повышения квалификации), мероприятия и электронные образовательные модули. Каждый из элементов имеет важное значение.

Программы ДПО могут быть разной длительности - от 16 до 288 часов – и дают знания по отдельным темам специальности, часто практические умения. Различные мероприятия позволяют получить сведения о последних изменениях в специальности, поделиться опытом с коллегами, а электронные образовательные модули - быстро донести информацию в асинхронном режиме до большой аудитории медицинских работников. Участие в НМО стало учитываться при периодической аккредитации медицинских специалистов, что является очень важным этапом ее развития. Для подачи документов для прохождения периодической аккредитации нужно пройти повышение квалификации в объеме не менее

144 часов. Это может быть как стандартное повышение квалификации, так и обучение на портале НМО с набором баллов/ЗЕТ.

Первый вариант - повышение квалификации в объеме не менее 144 часов. Его можно пройти как единовременное обучение (освоить один курс длительностью 144 часа), так и поэтапно - на протяжении всего отчетного периода (например, освоить две программы по 72 часа или четыре - по 36 часов).

Второй вариант - обучение в системе НМО с набором 144 ЗЕТ (баллов). Минимум 72 ЗЕТ должны быть набраны за счет повышения квалификации, оставшиеся 72 ЗЕТ можно получить с помощью любой активности (интерактивных образовательных модулей, образовательных мероприятий или того же повышения квалификации).

Подача документов в Федеральный аккредитационный центр (ФАЦ) для прохождения периодической аккредитации производится с 1 января 2023 года. Подать документы в ФАЦ можно двумя способами:

1. через личный кабинет медицинского работника федерального регистра медицинских работников (ФРМР);
2. по почте - при условии, что данные о специалисте в ФРМР отсутствуют.

Перечень документов зависит от способа подачи, а также от наличия/отсутствия квалификационной категории, присвоенной в год прохождения аккредитации или за год до этого.

Если у специалиста есть квалификационная категория, присвоенная в год аккредитации или годом ранее, то необходимы следующие документы.

✅Для почтового отправления:

✓ заявление на аккредитацию;

✓ копия документа, удостоверяющего личность;

✓ копия документа, подтверждающего факт изменения Ф.И.О (если есть);

✓ СНИЛС;

✓ портфолио;

✓ копии удостоверений о повышении квалификации (за отчетный период);

✓ копия выписки из приказа о присвоении квалификационной категории.

✅ Если специалист подает заявление через ФРМР:

✓ заявление на аккредитацию, в котором указываются паспортные данные, сведения о последней аккредитации/сертификации, информация об образовании (высшем, среднем, профессиональной переподготовке, если есть), повышении квалификации и трудовом стаже;

✓ СНИЛС;

✓ копия документа, подтверждающего факт изменения Ф. И. О. (если есть);

✓ портфолио (формируется через ФРМР);

✓ копия выписки из приказа о присвоении квалификационной категории.

Если специалист не получал квалификационную категорию в последние годы, то необходимы следующие документы.

✅ Для отправки по почте:

✓ заявление на аккредитацию;

✓ копия документа, удостоверяющего личность;

✓ СНИЛС;

✓ копия документа, подтверждающего факт изменения Ф. И. О. (если есть);

✓ портфолио;

✓ копия сертификата специалиста (если нет действующей аккредитации);

✓ копии документов об образовании и квалификации;

✓ копия диплома о профессиональной переподготовке (при наличии);

✓ копии удостоверений о повышении квалификации (за отчетный период);

✓ копия трудовой книжки или сведения о трудовой деятельности; или копии иных документов, подтверждающих наличие стажа медицинской или фармацевтической деятельности, предусмотренных законодательством о военной или приравненной к ней службе.

✅ Для отправки через ФРМР:

✓ заявление на аккредитацию, в котором указываются паспортные данные, сведения о последней аккредитации/сертификации, информация об образовании (высшем, среднем, профессиональной переподготовке, если есть), повышении квалификации и трудовой деятельности;

✓ СНИЛС;

✓ копия документа, подтверждающего факт изменения Ф.И.О. (если есть);

✓ портфолио (формируется через ФРМР);

✓ копия трудовой книжки или сведения о трудовой деятельности; или копии иных документов, подтверждающих наличие стажа медицинской или фармацевтической деятельности, предусмотренных законодательством о военной или приравненной к ней службе.

Документы об образовании должны быть внесены в Федеральный регистр дипломов об образовании (ФРДО).

✅Портфолио медицинских специалистов включает:

✓ отчет о профессиональной деятельности;

✓ сведения об образовательной активности;

✓ в отдельных случаях (о которых мы писали выше) - заключение НКО;

✓ мотивированный отказ - если руководитель отказался согласовывать отчет.

Мотивированный отказ должен быть подписан руководителем.

Итак, отчет может быть двух видов:

1. согласованный, то есть подписанный руководителем и, если

документы направляются по почте, - заверенный печатью организации;

2. несогласованный - в этом случае к нему прилагается мотивированный отказ.

Если специалист временно не работает, подается несогласованный отчет по последнему месту работы. Если специалист находится в отпуске по уходу за ребенком, по беременности и родам или в профсоюзном отпуске, либо согласуется отчет у руководителя организации, в которой трудоустроен, либо направляется несогласованный отчет и прикладывается мотивированный отказ, подписанный руководителем. Если специалист осуществляет педагогическую или научную деятельность и осуществляет медицинскую деятельность в рамках практической подготовки обучающихся (работает по совместительству), то можно согласовать отчет у любого своего руководителя. Если специалист руководитель мед- или фарм организации, подведомственной федеральному органу власти, отчет согласуется у учредителя. Если специалист является индивидуальным предпринимателем, либо направляется несогласованный отчет по последнему месту работы (без мотивированного отказа), либо согласуется отчет у руководителя органа власти субъекта РФ в сфере охраны здоровья.

**Выводы**

Аккредитация медицинских специалистов проводится с учетом квалификационных требований и профессиональных стандартов.

Для прохождения периодической аккредитации в течение отчетного периода необходимо иметь трудовой стаж и проходить повышение квалификации по аккредитуемой специальности в объеме не менее 144 часов. Периодическая аккредитация медицинских и фармацевтических специалистов в 2023 году состоит из одного этапа - оценки портфолио.

# ЕГО БОГАТЫЙ ВНУТРЕННИЙ МИР ОБЪЕДИНЯЛ ВЫСОКИЙ ПРОФЕССИОНАЛИЗМ ХИРУРГА И ЯРКИЕ ЧЕРТЫ ИНТЕЛЛИГЕНТНОСТИ

О таких обычно говрят: «Украшен разум скромностью
обычно. И добротой урашено величье».
*Памяти учителя и коллеги*
***Салаудина Джалаловича Атаева.***

Исполнилось 95 лет со дня рождения и 8 лет со дня смерти известного учёного-хирурга, председателя Правления Дагестанского научного общества хирургов имени Р.П. Аскерханова, профессора кафедры хирургических болезней педиатрического, стоматологического и медико-профилактического факультетов Дагестанского государственного медицинского университета, заслуженного деятеля науки РД, доктора медицинских наук, народного врача Дагестана, профессора *Салаудина Джалаловича Атаева*.

Салаудин Джалалович родился 16 января 1928 года в городе Махачкале. В 1950 году окончил лечебный факультет Дагестанского государственного медицинского института. Врачебную деятельность начал ординатором в хирургических клиниках ДГМИ, руководимых известными учёными-хирургами, профессорами А.М. Дыхно, П.Ф. Маклецовым, С.И. Владимирцевым, С.И. Ризваш.

Самостоятельная хирургическая деятельность С.Д. Атаева началась рано – в 1954 году в качестве заведующего хирургическим отделением Сергокалинской районной больницы ДАССР. Любовь к хирургии, исключительная работоспособность позволили ему в трудных сельских условиях наладить работу всех звеньев хирургической службы и выполнить сложные для того времени операции на желудке, кишечнике, почках, мочеточниках, жёлчном пузыре и других органах. С конца 1954 года по 1962 год С.Д. Атаев работал заведующим хирургическим отделением больницы Дагестанского Управления рыбной промышленности (УРП), где довольно ярко проявился его талант организатора и клинициста-хирурга. Это хирургическое отделение за короткий срок стало широко известным в Дагестане. Сюда съезжались на лечение больные не только с рыбных промыслов, но и с самых отдалённых горных районов и городов республики. Салаутдин Джалалович успешно осуществляет здесь сложные операции на пищеводе и лёгких, мочеполовой системе, реконструктивные вмешательства на желудке и жёлчных путях, выполняет металлоостеосинтез при переломах трубчатых костей и др.

В 1955 году Салаудин Джалалович был избран ассистентом кафедры госпитальной хирургии ДГМИ, руководимой известным учёным-хирургом, заслуженным деятелем науки ДАССР, профессором М.Т. Нагорным. В течение 8 лет работу заведующего хирургическим отделением больницы УРП С.Д. Атаев удачно сочетал с педагогической и научно-исследовательской деятельностью на кафедре госпитальной хирургии. Многолетний анализ условий труда рыбаков, изучение причин травматизма на предприятиях рыбной промышленности республики были обобщены С.Д. Атаевым в кандидатской диссертации «Травматизм в рыбной промышленности Дагестанской АССР и мероприятия по борьбе с ним», которую успешно защитил в 1963 году в Волгоградском медицинском институте. Это была первая в стране солидная научная работа, в которой были отражены специфические особенности травматизма в рыбной промышленности, и разработаны эффективные меры по его профилактике. Вся дальнейшая работа Салаудина Джалаловича с 1963 года проходит в клинике

госпитальной хирургии Дагмединститута.

В 1967 году его избирают доцентом кафедры, и как опытный клиницист и педагог, он возглавляет лечебную, учебную и методическую работу кафедры. С 1970 года по 1975 год С.Д. Атаев по совместительству плодотворно работал главным хирургом Министерства здравоохранения ДАССР. На этой ответственной должности, обладая огромным авторитетом, хорошими организаторскими способностями и богатым личным опытом в разных разделах хирургии, С.Д. Атаев сделал многое для развития в республике специализированных хирургических служб, снижения летальности при острой хирургической патологии. За короткий срок, благодаря своей целеустремленности и настойчивости, занимая ответственные должности, С.Д. Атаев параллельно вёл экспериментальные исследования, обобщил огромный клинический материал по травмам печени, завершил и защитил в 1975 году в Волгоградском мединституте диссертацию «Закрытые травмы печени» на соискание учёной степени доктора медицинских наук. Оригинальная методика создания закрытых травм печени различной степени тяжести с помощью сконструированного им аппарата позволили автору впервые в эксперименте проследить патоморфологические и гистохимические процессы, происходящие в печени при подкапсульных повреждениях и разрывах с внутренним кровотечением. В 1977 году С.Д. Атаев избирается заведующим кафедрой хирургических болезней педиатрического факультета Дагмединститута, расположенной на базе новой железнодорожной больницы. С этого периода с новой силой раскрывается талант С.Д. Атаева, как мудрого руководителя, хорошего организатора хирургической службы, прекрасного клинициста-диагноста, блестящего и разностороннего хирурга, опытного педагога, чуткого и внимательного врача. Благодаря неутомимому труду и стараниям проф. С.Д. Атаева кафедра и клиника, руководимые им, вскоре стали одними из ведущих в Дагмединституте, а хирургическое отделение Махачкалинской железнодорожной больницы в течение многих лет по качественным показателям работы занимало первое место среди 28 хирургических отделений больниц Северо-Кавказской железной дороги.

В 1985 году проф. С.Д. Атаев был избран заведующим объединённой кафедрой хирургических болезней стоматологического и педиатрического факультетов Дагмединститута, с предоставлением в новой больнице Управления рыбной промышленности, построенной в Приморском микрорайоне (Редукторном посёлке), хорошей клинической базы на 150 коек: общей хирургии на 50 коек, республиканского отделения хирургической инфекции на 50 коек и республиканского отделения колопроктологии на 50 коек. В клинике сложился сплочённый, дружный, трудолюбивый коллектив, способный, наряду с проведением научных исследований, решать самые сложные вопросы диагностики и лечения хирургических больных.

В 1987 году, после ухода из жизни проф. Р.П. Аскерханова, проф. С.Д. Атаев избирается председателем правления Дагестанского научного общества хирургов. За этот период им организованы и успешно проведены восемь съездов и 5 научно-практических конференций хирургов Дагестана. Проф. С.Д. Атаев принимал самое активное участие в организации, проведении и редактировании трудов всех съездов и конференций хирургов Дагестана, 1Х пленума правления Всесоюзного общества хирургов, Пироговских чтений, 4-го съезда хирургов Северного Кавказа, многих хирургических форумов.

На снимке: Атаев С.Д. (второй справа), изучает с доцентами Магомедовым А.З., Магомедовым М.И. и лечащим врачом Сулеймановым А.С., (второй слева) историю болезни пациента, которому предстоит провести гастрэктомию по поводу рака тела желудка.

Под научным руководством проф. С.Д. Атаева многие практические врачи-хирурги из Махачкалы, Дербента, Кизляра, Хасавюрта выполнили и опубликовали в печати более 300 научных работ по различным вопросам хирургии. Основные научные интересы проф. С.Д. Атаева охватывают актуальные вопросы хирургии органов брюшной полости, в частности патологии печени, жёлчных путей, желудка, кишечника. Проф. С.Д. Атаев с 1989 года являлся членом правления Всероссийского общества хирургов, в течение 7 лет был членом совета ДГМА по защите докторских и кандидатских диссертаций, членом Аттестационной комиссии МЗ РД. Им опубликовано более 300 научных работ, три методические рекомендации для врачей, одна монография, три учебно-методических пособия по хирургии, получены авторские свидетельства и патенты на три изобретения, удостоверения на 15

рацпредложений. С.Д. Атаев был делегатом и докладчиком на многих всесоюзных, всероссийских и республиканских съездах и конференциях хирургов (в Москве, Баку, Душанбе, Киеве, Ташкенте и других городах).

За большие заслуги в организации и развитии хирургической помощи населению республики, подготовке врачебных кадров, долголетнюю добросовестную хирургическую, педагогическую, научно-исследовательскую и общественную работу профессор С.Д. Атаев был награждён тремя Почётными грамотами Президиума Верховного Совета РД, памятной Пироговской медалью, значком «Отличнику здравоохранения СССР», медалью «Ветеран труда», ему присвоены почётные звания: «Заслуженный врач Российской Федерации», «Заслуженный врач Республики Дагестан», «Заслуженный деятель науки Республики Дагестан», «Народный врач Республики Дагестан», «Заслуженный профессор Дагестанской государственной медицинской академии», он избран академиком Национальной академии наук Дагестана.

Высокий авторитет и заслуженное уважение специалистов и населения республики, большое личное обаяние, человечность, уравновешенность, мудрость были характерны для С.Д. Атаева. Проф. С.Д. Атаеву были свойственны лучшие черты врача и человека: высокая культура, интеллигентность, гуманизм, профессионализм, глубокая преданность науке и хирургии.

*Проф. Сафаров С.Ю., зав. кафедрой, доктор медицинских наук, доценет Алиев М.А.*

# МАТЕРИАЛЫ X РЕСПУБЛИКАНСКОЙ НАУЧНО-ПРАКТИЧЕСКОЙ КОНФЕРЕНЦИИ «НОВОЕ В ХИРУРГИИ И КАРДИОЛОГИИ ДАГЕСТАНА»

# СЕРДЕЧНО-СОСУДИСТАЯ И РЕНТГЕНЭНДОВАСКУЛЯРНАЯ ХИРУРГИЯ

# ПЕРВЫЙ ОПЫТ ЭНДОВАСКУЛЯРНОГО ЛЕЧЕНИЯ ИНФРАРЕНАЛЬНОЙ АНЕВРИЗМЫ АОРТЫ

**Абасов Ф.Х.,[1,2] Закарян Н.В. ,[3] Хаджилаев М.Х.,[1] Османов О.А.,[1,2] Ураев А.М.,[1] Исалаев Р.И.,[1] Рамалданов К.Р.,[1] Махачев О.А.[1,2]**

*[1] ГБУ РД «НКО «Дагестанский центр кардиологии и сердечно-сосудистой хирургии им. А.О. Махачева»*
*[2] Кафедра кардиологии и сердечно-сосудистой хирургии с лабораторией хирургической техники ФПК и ППС ФГБОУ ВО ДГМУ*
*[3] ФГБУ «Клиническая больница №1» (Волынская) УДПРФ*

**Цель.** Представить результаты эндопротезирования инфраренального отдела аорты в ДЦК и ССХ.

**Материал и методы.** В ГБУ РД НКО ДЦК и ССХ в 2021 и 2022 гг. 2 пациентам с инфраренальной аневризмой аорты (ИАА) выполнено эндоваскулярное протезирование брюшной аорты. Пациент 85 лет обратился с жалобами на боли в области живота при незначительной нагрузке. По данным МСКТ выявлена инфраренальная аневризма брюшного отдела аорты, диаметр аневризмы составил 41х47 мм. По данным коронарографии (КГ) выявлены стеноз ствола левой коронарной артерии (ЛКА) до 85% и стеноз передней межжелудочковой артерии (ПМЖА) до 80% (бифуркационный стеноз по Medina 1.1.0). Второй пациент 64 лет поступил с жалобами на пульсирующее образование в брюшной полости. По данным МСКТ диагностирована ИАА размерами 51х48 мм с пристеночным тромбозом. Гемодинамических изменений коронарных артерий не выявлено. Дистанция от устья почечных артерий в обоих случаях составила более 2 см.

**Результаты.** Пациенту 85 лет первым этапом проведено стентирование ПМЖА с выходом в ствол ЛКА, имплантирован стент с лекарственным покрытием 4,0х32 мм. Вторым этапом произведено эндопротезирование инфраренальной аневризмы из правой

общей бедренной артерии (ОБА) с помощью стент-графта Endurant II 160x28 mm. Далее выполнена имплантация левой ножки стент-графта 82x16 mm из левой ОБА. Второму пациенту также имплантирован стент-графт Endurant II 118x32x14 mm из правой ОБА и левой ножки 124x16x20 мм из левой ОБА. На контрольной ангиографии отмечено выключение аневризмы из кровотока. Затем выполнена постдилатация стент-графта баллонным катетером Reliant. Получен хороший ангиографический результат. Пункционные отверстия ушиты с помощью устройств Perclose и Angioseal. В послеоперационном периоде у второго пациента диагностирована ложная аневризма левой ОБА. Под контролем УЗДГ при помощи длительной мануальной компрессии аневризма исключена из кровотока. На контрольной МСКТ через 6 месяцев и год после операции прогрессирования аневризмы, увеличения диаметров аорты, появления параанастоматических аневризм и внутримешковых подтеканий не было.

**Выводы.** Эндоваскулярное протезирование при инфраренальной аневризме брюшной аорты является эффективным методом лечения. Стентирование коронарных артерий перед вмешательством на аорте позволяет избежать послеоперационных осложнений, связанных с ишемией миокарда.

# УРГЕНТНЫЙ ПЕРИКАРДИОЦЕНТЕЗ ПОД ЭХОКАРДИОГРАФИЧЕСКИМ КОНТРОЛЕМ: ОПЫТ ДАГЕСТАНСКОГО ЦЕНТРА КАРДИОЛОГИИ И СЕРДЕЧНО-СОСУДИСТОЙ ХИРУРГИИ

**Абдулаев К.И.[1], Алиев Г.Н.[1], Абусов Г.М.[1], Махачев О.А.[1,2]**

*[1] ГБУ РД «НКО «Дагестанский центр кардиологии и сердечно-сосудистой хирургии им. А.О. Махачева»*
*[2] Кафедра кардиологии и сердечно-сосудистой хирургии с лабораторией хирургической техники ФПК и ППС ФГБОУ ВО ДГМУ Минздрава России*

**Введение**. Перикардиоцентез должен выполняться опытным специалистом, так как его проведение может сопровождаться риском осложнений от 4 до 10% в зависимости от типа визуализации, навыка специалиста и условий (экстренные, неотложные или плановые). Наиболее частыми осложнениями являются нарушение ритма сердца, пункция камеры сердца или коронарной артерии, гемоторакс, пневмоторакс, пневмоперикард и повреждение печени [1].

Экссудативный перикардит с угрозой тампонады сердца является полиэтиологическим заболеванием, и пациенты к моменту установки диагноза оказываются в различных стационарах, где нет специалистов с опытом выполнения перикардиоцентеза.

**Цель.** Представить опыт проведения ургентных перикардиоцентезов под эхокардиографическим контролем, выполненных сотрудниками ГБУ РД НКО ДЦК и ССХ на выезде в другие лечебные учреждения РД.

**Материал и методы.** С 2016 по 2022 год сотрудниками ДЦК и ССХ перикардиоцентез (n=112) был выполнен 104 пациентам. Ургентный перикардиоцентез выполнялся в 20 ЛПУ РД: РКБ им. А. В. Вишневского, ГКБ № 1, РКБ ЦСЭМП, РКБ 2, КБ РЖД-Медицина, РОД, ДЦГХ, ДРКБ им. Н. М. Кураева, МСЧ МВД, РЦИБ, РПТД г. Дербента, Каспийская ЦГБ, Буйнакская ПТБ, Буйнакская ЦРБ, Избербашская ЦГБ, Хасавюртовская ЦРБ, Гунибская ЦРБ, Левашинская ЦРБ, Карабудахкентская ЦРБ, МЦ «Лекарь» г. Махачкалы.

Среди пациентов было 47 (45%) мужчин, 57 (54%) женщин. Самому младшему пациенту был 1 год 5 месяцев, самому старшему – 86 лет. Средний возраст составил 57 лет.

Во всех случаях показаниями к перикардиоцентезу было наличие свободной жидкости в полости перикарда с угрозой тампонады сердца.

Состояние пациентов оценивалось при объективном осмотре и по данным эхокардиографического исследования. Показаниями к перикардиоцентезу являлись: одышка в покое, ортопноэ, набухание шейных вен в положении сидя, тахикардия, глухость сердечных тонов, расширение и коллабирование НПВ менее 50 % на вдохе и коллабирование стенок камер сердца.

Перикардиоцентез выполнялся под местной анестезией под эхокардиографическим контролем, иглами 18 G, длиной 70 мм или 100 мм. Дренирование полости перикарда осуществлялось по Сельдингеру с использованием J-образного проводника и подключичных катетеров диаметром 1,0 – 1,4 мм. Перикардиоцентез выполнялся в точке Ларея в 108 (96%) случаях, в точке Куршмана в 2 (1,8%) наблюдениях, в точке Пирогова-Делорма - у 2 (1,8%) больных.

Перикардиоцентезы выполнялись в условиях палаты интенсивной терапии и в процедурных кабинетах под кардиомониторным наблюдением с обязательным присутствием анестезиолога, процедурной медсестры и наличием в/в доступа. Во всех случаях для профилактики перипроцедурной артериальной гипотонии проводилась инфузионная терапия в объеме 200-500 мл.

Экссудат из полости перикарда эвакуировался одномоментно и в максимальном количестве. Минимальное количество эвакуированной жидкости составляло 50 мл (у ребенка 1г.5мес.), максимальное – 4950 мл. Дренаж сохраняли во всех случаях. Срок нахождения дренажа в перикардиальной полости - от 24 часов до 120 часов, время сохранения дренажа в полости перикарда зависело от сохраняющейся скорости экссудации. Критерием для удаления дренажа была экссудация менее 30 мл за сутки.

Для уточнения этиологии экссудативного перикардита проводилось исследование перикардиальной жидкости на общий ана-

лиз, на атипические клетки, на ПЦР фрагментов ДНК туберкулезной палочки.

По этиологии экссудативный перикардит в наших случаях был следующим: идиопатическим в 34 (33%) случаях, неопластическим в 22 (21%) наблюдениях, воспалительным без уточнения этиологии (полисерозит) у 10 (9,6%) пациентов, перикардит при системных заболеваниях соединительной ткани в 10 (9,6%) случаях, инфекционным (в том числе туберкулезным) у 8 (7,7%) больных, перикардит на фоне клинически выраженного гипотиреоза в 7 (6,7%) наблюдениях, уремическим у 5 (4,8%) пациентов, посттравматическим (в том числе ятрогенным, после интервенционных вмешательств на коронарных артериях) в 5 (4,8%) случаях, постперикардиотомным в 2 (1,9%) наблюдениях и после перенесенного COVID 19 - (после исключения другой этиологии) у 1 (0,9%)пациента.

**Результаты.** Летальных случаев не было. Жизнеугрожающее осложнение (IV степень по Clavien-Dindo) было в 1 (0,9%) случае (прокол стенки ПЖ с гемоперикардом и остановкой кровообращения, потребовавшей проведения реанимационных мероприятий, которые увенчались успехом). Кровотечение остановлено на фоне консервативной терапии. Осложнение средней степени (II степень по Clavien-Dindo) было в 2 (1,78%) наблюдениях (прокол стенки ПЖ с гемоперикардом и умеренными гемодинамическими нарушениями, потребовавшими инфузионной терапии и введения гемостатиков). Осложнения легкой степени (I степень по Clavien-Dindo) были у 2 (1,78%) пациентов (прокол стенки ПЖ без симптомов и без кровотечения). Во всех наших случаях перикардиоцентез завершался дренированием и полной эвакуацией жидкости из полости перикарда. Инфекционных осложнений от пункции и дренирования полости перикарда у наших пациентов не отмечалось. У всех больных достигнут положительный клинический и эхокардиографический результат.

**Вывод.** Представленный опыт ургентного перикардиоцентеза под эхокардиографическим контролем в нашей республике свидетельствует об эффективности и минимальных рисках (4,5% (5/112)) этой жизнеспасающей процедуры.

**Литература**

1. Adler Y., Charron P., Imazio M., Badano L., Barón-Esquivias G., Bogaert J., Brucato A., Gueret P., Klingel K., Lionis C., Maisch B., Mayosi B., Pavie A., Ristić A., Tenas M., Seferovic P., Swedberg K., Tomkowski W., Таратухин Е.О., Арутюнов Г.П. Рекомендации ESC по диагностике и ведению пациентов с заболеваниями перикарда - 2015. *Российский кардиологический журнал*. 2016;(5):117-162. https://doi.org/ 10.15829/1560-4071-2016-5-117-162

## ИЗМЕРЕНИЕ ФРАКЦИОННОГО РЕЗЕРВА КРОВОТОКА КОРОНАРНЫХ АРТЕРИЙ: ПЕРВЫЙ ОПЫТ ДЦК И ССХ

**Махачев О.А.[1,2], Абасов Ф.Х.[1,2], Хаджилаев М.Х.[1], Османов О.А.[1,2], Исалаев Р.И.[1], Ураев А.М.[1], Зайналбекова Д.З.[1], Магомаева А.Ш.[1]**

*[1] ГБУ РД «НКО «Дагестанский центр кардиологии и сердечно-сосудистой хирургиим. А.О. Махачева»*
*[2] Кафедра кардиологии и сердечно-сосудистой хирургии с лабораторией хирургической техники ФПК и ППС ФГБОУ ВО ДГМУ*

**Цель.** Представить первые результаты измерения ФРК у пациентов со стабильным течением ИБС и сложной морфологией поражения коронарных артерий.

**Методы.** С февраля 2022 по июль 2022 года в ГБУ РД «НКО «ДЦК и ССХ» выполнено 12 измерений ФРК у больных с диагнозом: ИБС. Стенокардия напряжения [ПИКС (n=3), ранее выполненное ЧКВ (n=6) и АКШ (n=1)].

По данным КАГ выявлены: однососудистое поражение (n=2), двухсосудистое (n=3) и многососудистое (n=6).

Степень стеноза (в%) исследуемых артерий была следующей:

ПМЖВ – от 40 – 70%;

ОВ – 50 - 70%;

ВТК - 90%;

ПКА - 75%.

**Результаты.** После измерения ФРК 2 пациентам в последующем было проведено стентирование коронарных артерий:

- ФРК после индукции папаверина составил 0,77; выполнено стентирование ВТК стентом 2,75х24 мм (степень стеноза до 90%);
- ФРК после индукции папаверина составил 0,75; выполнено стентирование ПКА стентами 4,0х24 мм и 3,5х24 мм (степень стеноза до 75%).

Во всех случаях имплантированы стенты с лекарственным покрытием последних поколений.

При контрольном измерении ФРК составил 0,96 у первого пациента и 0,95 у второго больного.

У 10 пациентов значения ФРК были следующими:

- ПМЖВ – 0,87 (стеноз 60%);
- ПМЖВ – 0,97 (стеноз 40%);
- ПМЖВ – 0,91 (стеноз 65%);
- ПМЖВ – 0,92 (стеноз 50%);
- ПМЖВ – 0,91(стеноз 50%); ОВ – 0,87(70%);
- ПМЖВ – 0,93 (стеноз 50%);
- ПМЖВ – 0,94 (стеноз70%);
- ПМЖВ – 0,89 (стеноз 75%);
- ОВ – 0,89 (стеноз 50%);
- ВТК – 0,85(стеноз 70%).

Всем вышеперечисленным больным рекомендована консервативная терапия, операция не показана.

**Заключение.** ФРК коронарных артерий позволяет количественно определить гемодинамическую и функциональную значимость стеноза коронарных артерий и, таким образом, обоснованно рекомендовать оптимальный метод лечения у больных с ИБС.

# ВНУТРИСОСУДИСТОЕ УЛЬТРАЗВУКОВОЕ ИССЛЕДОВАНИЕ КОРОНАРНЫХ АРТЕРИЙ: ОПЫТ ДЦК И ССХ

**Махачев О.А.,[1,2] Абасов Ф.Х.,[1,2] Хаджилаев М.Х.,[1] Османов О.А.,[1,2] Исалаев Р.И.,[1] Ураев А.М.,[1] Зайналбекова Д.З.,[1] Магомедова З.Г.[1]**

*[1] ГБУ РД «НКО «Дагестанский центр кардиологии и сердечно-сосудистой хирургии им. А.О. Махачева»*
*[2] Кафедра кардиологии и сердечно-сосудистой хирургии с лабораторией хирургической техники ФПК и ППС ФГБОУ ВО ДГМУ*

**Цель.** Оценка и опыт применения внутрисосудистого ультразвукового исследования (ВСУЗИ) в диагностике и лечении пациентов со стабильным течением ИБС и сложной морфологией поражения коронарных артерий.

**Материал и методы.** С февраля 2022 г. по июль 2022 г. в ГБУ РД НКО ДЦК и ССХ выполнено 15 ВСУЗИ у больных с диагнозом: ИБС. Стенокардия напряжения (у 4 пациентов – ПИКС и ранее выполненное ЧКВ со стентированием коронарных артерий). Средний возраст больных составил 60,2 года (от 50 до 72 лет); 8 пациентов были мужского пола.

По данным КАГ выявлены: однососудистое поражение (n=3), двухсосудистое (n=8) и многососудистое (n=4).

степень стеноза (в%) исследуемых артерий была следующей:

Ствол ЛКА – 50-65%;

ПМЖВ – 50-70%;

ПКА – дефект контрастирования в п/3, без гемодинамически значимого стеноза, 60%.

**Результаты.** Для 5 пациентов были определены показания и зона имлантации стента с последующим стентированием и контрольным ВСУЗИ:

- ПМЖВ стентом 3,5х18 мм;
- ПМЖВ стентом 3,0х28 мм;

- ПМЖВ стентом 3,5х28 мм;
- ПМЖВ и ПКА стентами 3,0х16 мм и 4,0х12мм;
- ствол ЛКА с выходом в ПМЖВ стентом 4,0х20мм.

При контрольном ВСУЗИ у четверых больных раскрытие стента полное, признаков мальпозиции стента и зон диссекций нет.

У одного пациента по проксимальному краю стента отмечалась диссекция в ПКА, в связи с этим был имплантирован стент 3,5х24 мм. Во всех наблюдениях имплантированы стенты с лекарственным покрытием последних поколений.

Остаточные просветы (MLA) [более 10 мм в ПКА (n=1), более 6 мм в ПМЖВ (n=2)] были зарегистрированы в 3 случаях: пациентам рекомендована консервативная терапия, ЧКВ не показано.

У одного пациента при проведении ВСУЗИ была выявлена протяженная кальцинированная атеросклеротическая бляшка (АСБ) в терминальном отделе ствола ЛКА с переходом на проксимальную треть ПМЖВ, значительно суживающая просвет сосудов. Больному успешно выполнено МАКШ трех коронарных артерий.

**Заключение.** Внутрисосудистое ультразвуковое исследование коронарных артерий позволяет определить точную степень сужения просвета артерии и морфологию атеросклеротической бляшки, что открывает новые возможности:

- в определении показаний к прямой реваскуляризации миокарда;
- в выборе оптимального метода хирургической коррекции;
- в оптимизации техники при выполнении стентирования коронарных артерий.

# ПЕРВЫЙ ОПЫТ ТРАНСКАТЕТЕРНОГО ПРОТЕЗИРОВАНИЯ АОРТАЛЬНОГО КЛАПАНА

**Махачев О.А.,[1,2] Абасов Ф.Х.,[1,2] Федорченко А.Н.,[3] Хаджилаев М.Х.[1], Османов О.А.[1,2], Ураев А.М.,[1] Исалаев Р.И.,[1] Рамалданов К.Р.,[1] Алиев К.И.,[1] Максудова Ж.Р.[1]**

*[1] ГБУ РД «НКО «Дагестанский центр кардиологии и сердечно-сосудистой хирургиим. А.О. Махачева»*
*[2] Кафедра кардиологии и сердечно-сосудистой хирургии с лабораторией хирургической техники ФПК и ППС ФГБОУ ВО ДГМУ*
*[3] ГБУЗ «НИИ–Краевая клиническая больница №1 им. С.В. Очаповского», Краснодар*

**Цель.** Представить непосредственные результаты транскатетерного протезирования аортального клапана при критическом аортальном стенозе.

**Материал и методы.** С 2021 по 2022 год в ДЦК и ССХ были оперированы 3 пациентки с критическим стенозом аортального клапана. Средний возраст больных составил 77 лет (от 74 до 86). По данным Эхо - КГ максимальный градиент давления на АК – от 56 до 105 мм рт.ст., средний - от 35 до 60 мм рт.ст., площадь отверстия АК от 0,2 до 0,4 см$^2$., размер кольца АК составил от 1,9 до 2,0 см. Во всех наблюдениях АК был трёхстворчатым. Недостаточность митрального клапана 2-3 степени установлена у одной пациентки. Сахарный диабет 2 типа диагностирован у двух больных. По шкале EuroSCORE – 6 баллов, высокий риск при кардиохирургических вмешательствах. Всем пациенткам проведена предоперационная коронарография, в 2 случаях выявлены гемодинамически значимые поражения коронарных артерий. По данным МСКТ во всех случаях расстояние от уровня кольца АК до устьев коронарных артерий составило более 10 мм, диаметр

общей бедренной артерии для трансфеморального доступа составил более 7 мм, выраженная извитость подвздошного сегмента установлена в одном наблюдении. Мультидисциплинарной командой, включающей кардиохирурга, кардиолога, рентгенхирурга и врача по функциональной диагностике, принято решение выполнить этапное лечение – стентирование коронарных артерий и транскатетерное протезирование аортального клапана.

**Результаты.** Первым этапом 2 пациенткам с сопутствующей ишемической болезнью сердца выполнено чрескожное коронарное вмешательство (ЧКВ). Одной больной проведено одноэтапное стентирование передней межжелудочковой артерии (ПМЖА) и огибающей ветви, второй пациентке – ЧКВ ПМЖА.

Вторым этапом всем больным выполнено транскатетерное протезирование аортального клапана трансфеморальным доступом. Все процедуры проводились под местной анестезией с внутривенной седацией пропофолом. Предилятация аортального клапана баллонными катетерами перед имплантацией АК выполнялась во всех случаях, частая электрокардиостимуляция осуществлялась через проводник Safari, установленный в левом желудочке. Двум больным имплантирован клапан Acurate neo размером «M» и одной пациентке клапан Acurate neo размером «L». Интраоперационно выполнена контрольная Эхо-КГ, на которой клапан раскрыт удовлетворительно, значимых парапротезных фистул не наблюдалось. Послеоперационных осложнений не было. Все пациентки выписаны после операции в удовлетворительном состоянии, средний койко-день составил 8 дней. Одной больной через год после вмешательства выполнена контрольная Эхо-КГ, функция клапана удовлетворительная.

**Выводы.** Транскатетерное протезирование аортального клапана у пациентов с высоким риском кардиохирургических осложнений является высокоэффективным и оправданным методом высокотехнологичного лечения стеноза аортального клапана. Этапное рентгенэндоваскулярное лечение позволяет избежать осложнений, связанных с ишемией миокарда.

# НЕПОСРЕДСТВЕННЫЕ РЕЗУЛЬТАТЫ ХИРУРГИЧЕСКОГО ЛЕЧЕНИЯ ПРИОБРЕТЕННЫХ ПОРОКОВ СЕРДЦА ПРИ ПОРАЖЕНИИ ДВУХ КЛАПАНОВ

**Махачев О.А.,[1,2] Абакаров А.М.,[1] Аскадинов М.Н.,[1] Абусов Г.М.,[1] Ибрагимов Р.Г.,[1] Абдулаев К. И.,[1] Рамалданов К.Р.,[1] Бадрудинова М.Х.,[1] Абдусаламова З.Г.,[1] Магомедова З.Г. [1]**

*[1] ГБУ РД «НКО «Дагестанский центр сердечно-сосудистой хирургии»*

*[2] Кафедра кардиологии и сердечно-сосудистой хирургии ФПК и ППС ФГБОУ ВО ДГМУ МЗ РФ*

**Цель.** Представить результаты хирургической коррекции приобретенных пороков сердца (ППС) при поражении двух клапанов.

**Материал и методы.** С 2021 по февраль 2023 года в ГБУ РД НКО ДЦК и ССХ было выполнено 5 операций на клапанах сердца при двухклапанном поражении. В 1 случае выполнено протезирование аортального клапана (АК) механическим протезом и квадриангулярная резекция задней створки митрального клапана (ЗСМК) с пластикой на опорном кольце задней полуокружности. В 2 наблюдениях произведено протезирование митрального клапана (МК) механическим протезом и пластика ТК (по De Vega), в одном из этих случаев ушит дефект межпредсердной перегородки (ДМПП). Двум пациентам выполнено протезирование аортального и митрального клапанов. Имплантированы механические протезы.

Среди оперированных 2 мужчин и 3 женщины.Средний возраст больных составил 59,6 лет (48 до 67).

У всех пациентов была ХСН III ФК по NYHA. Операции выполнялись в условиях искусственного кровообращения (ИК) и тепловой кровяной кардиоплегии. Среднее время ИК составило 159 мин (от 107 мин до 212 мин), время пережатия аорты - в среднем 136 мин (от 88 мин до 189 мин).

**Результаты.** Всем пациентам выполнялась интраоперационная чреспищеводная эхокардиография (ЧПЭхоКГ): дисфункции протезов и парапротезных фистул не было. Градиенты на протезах по данным Эхо-КГ были удовлетворительными. Максимальная недостаточность на клапанах после пластики была до 1,5 ст. Все пациенты выписаны в удовлетворительном состоянии. Рекомендован постоянный прием антикоагулянтов под контролем МНО и наблюдение кардиолога по месту жительства.

**Вывод.** Наш опыт коррекции двухклапанных приобретенных пороков сердца с использованием интраоперационной ЧП Эхо-КГ свидетельствует о минимальном интра- и послеоперационном риске.

## РЕЗУЛЬТАТЫ ХИРУРГИЧЕСКОГО ЛЕЧЕНИЯ БОЛЬНЫХ С НЕСПЕЦИФИЧЕСКИМ АОРТО-АРТЕРИИТОМ БРАХИЦЕФАЛЬНЫХ ВЕТВЕЙ.

**Канаев А.И., Мамаев К.Т.**

*Кафедра госпитальной хирургии №2 ДГМУ*

**Актуальность.** Неспецифический аортоартриит (НАА) относится к системным заболеваниям аутоаллергического генеза, приводящим к стенозирующему или ***окклюзирующему поражению различных бассейнов*.**

**Цель**. Изучить результаты хирургического лечения(НАА)

**Материал и методы**. За 4 года в нашей клинике обследовано 170 больных с подозрением на патологию ветвей дуги аорты. У 58 из них выявлен НАА, что составило 21,4%.

Изолированное поражение сонных, подключичных и подвздошных артерий встречалось в 22 наблюдениях. Комбинированные поражения сосудов дуги аорты выявлены у 36 больных, из них у 3 больных магистральный кровоток обеспечивался по одной подвздошной артерии.

15 больных, несмотря на молодой возраст, в различные сроки от начала заболевания перенесли ишемический инсульт. При этом у 5 из них остаточные явления инсультов сочетались с преходящими нарушениями мозгового кровообращения. У 41 больного НАА брахицефальных ветвей сопровождался артериальной гипертензией. Большинство больных до выяснения НАА лечились у врачей разных специальностей.

По поводу НАА ветвей дуги аорты оперировано 28 больных. Перед операцией всем больным проводилась консервативная терапия, направленная на подавление или предупреждение активности основного процесса.

Из операций преимущественно выполнялись шунтирующие операции, протезирование и межсосудистые анастомозы.

**Результаты**. *Отличный* получен у 4 больных, хороший – у 4, удовлетворительный – у 14 больных. Неудовлетворительный результат установлен у 6 больных.

Осложнения в ближайшие дни после операции развились у 6 больных. Из них у 2 больных – тромбоэмболитические осложнения, у 3 - ретромбозы оперированных сосудов и у 1 больного - нагноение послеоперационной раны. Трое больных с ретромбозами сосудов перенесли повторные вмешательства.

**Вывод.** Таким образом, в комплексе лечебных мероприятий при НАА хирургический способ должен применяться в сочетании с обязательным проведением активной консервативной терапии, включающей гормоны, антикоагулянты и дезагреганты.

# СКЛЕРОТЕРАПИЯ КАК ОДИН ИЗ МЕТОДОВ ЛЕЧЕНИЯ ВАРИКОЗНОЙ БОЛЕЗНИ ВЕН НИЖНИХ КОНЕЧНОСТЕЙ

**Канаев А.И., Мамаев К.Т.**

*Кафедра госпитальной хирургии №2 ДГМУ*

**Актуальность**.Склеротерапия постепенно заняла одно из ведущих мест среди различных методов лечения варикозной болезни вен нижних конечностей. Толчком к широкому применению склеротерапии стало появление препаратов, при использовании которых не возникает ряд негативных факторов. Использование в повседневной практике этоксисклерола, фибровейна, трамбовара, децилата позволяет избежать возникновения болевого синдрома, тромбозов, воспалительных изменений клетчатки при попадании препарата вне просвета сосуда.

Одним из моментов, определяющих возможность применения склеротерапии, является тщательное обследование больных с варикозной болезнью вен нижних конечностей. К обязательным методам обследования, с помощью которого достоверно можно определить показания к склеротерапии, является ультразвуковое ангиосканирование. Это обусловлено тем, что только этот метод дает возможность исключить наличие вено-венозных сбросов, которые могут служить противопоказанием к склеротерапии

**Цель.** Изучить особенности склеротерапии при варикозной болезни вен нижних конечностей.

**Материал и методы.** В клинике хирургии склеротерапия использовалась в качестве самостоятельного метода лечения у больных с начальной формой проявления варикозной болезни, которая характеризовалась отсутствием жалоб, кроме косметических, наличием локального расширения подкожных вен, нормальным состоянием кожных покровов. При этом всем больным проводилось ультразвуковое ангиосканирование.

В качестве вспомогательного метода лечения склеротерапия применялась в послеоперационном периоде у больных с

неосложненными формами варикозной болезни. В качестве препарата выбора использовался фибровейн в концентрациях от 0,5% до 2%. Таким образом в клинике было пролечено 108 больных, среди которых женщины составляли 74,1% (80) в возрасте от 22 до 51 года. При этом женщины с начальными формами проявления варикозной болезни в возрасте до 35 лет составили 42, 5% (34). Мужчины, которым выполнялась пункционная склеротерапия, составили всего лишь 3,4% (1). Осложнений при использовании фибровейна не отмечалось, достигнутый косметический эффект был удовлетворительным.

Средняя продолжительность лечения колебалась от 4 до 7 дней. При этом нахождение больного в условиях стационара не обязательно.

**Вывод**. При начальных формах варикозной болезни вен нижних конечностей и квалифицированном обследовании с обязательным использованием ультразвукового ангиосканирования склеротерапия может служить одним из основных методов лечения.

# АНЕВРИЗМЫ БРЮШНОЙ АОРТЫ: КЛИНИКО–МОРФОЛОГИЧЕСКИЕ АСПЕКТЫ

**Канаев А.И., Мамаев К.Т.**

*Кафедра госпитальной хирургии №2. ДГМУ.*

**Цель.** Изучить клинико-морфологические особенности аневризмы брюшной аорты.

**Материал и методы**. Проведен ретроспективный анализ 51 истории болезни в сопоставлении с секционными данными больных инфраренальными аневризмами брюшной аорты (АБА). Завершенный разрыв аневризмы абдоминального отдела аорты был у 35 больных, а у 16 – нарушение протекало по типу расслоения. Среди больных преобладали мужчины (34) в возрасте от 40 до 90 лет.

**Результаты.** По нашим данным, помимо дегенеративных атеросклеротических изменений в стенке аорты в механизмах формирования АБА немаловажную роль играет генерализованная слабость аортальной стенки, связанная с высокой активностью коллагеназ и снижением эластина. Так как передняя стенка аневризмы имеет больше коллагеновых и эластических волокон, поэтому разрыв чаще происходит в забрюшинное пространство (20), несколько реже прорыв наблюдался как в забрюшинное пространство, так и в свободную брюшную полость (13), внутрибрюшное кровоизлияние установлено у 2 пациентов. Размеры нарушенных аневризм были разнообразными и колебались от «малых» (до 3 см) до значительных по размерам (14 см). Наиболее часто разрыв происходил по левой и правой полуокружности аорты, несколько реже по передней и задней стенкам. Предрасполагающими факторами нарушения целостности аневризм можно отметить гипертоническую болезнь, выраженный атероматоз у большинства больных (30), что часто сочеталось с атеросклерозом сосудов таза (5) и атеросклерозом сосудов нижних конечностей (10). ИБС выявлена у 27 больных, а выраженные нарушения функции почек – у 10 больных. Оперативные вмешательства в

экстренном и отсроченном порядке выполнены 16 больным. Объём оперативных вмешательств сводился к аорто-бедренному протезированию (6) аорто-подвздошному протезированию (2). Отказ от резекции аневризм послужили крайняя тяжесть состояния, геморрагический шок, терминальные состояния пациентов на операционном столе.

Среди радикально оперированных послеоперационные осложнения имели место у 4 больных: в частности, развитие синдрома ДВС, инфицирование протеза, пневмония, полиорганная недостаточность. Летальность среди больных с разрывами составила 85%. Нередким было сочетанное поражение периферических артерий. Атеросклероз нижних конечностей диагностирован у 3 пациентов. Нарушение функций почек отмечено у 5 больных. Оперативным вмешательствам подвергнуты 9 больных: аорто-бедренно и (или) подвздошное протезирование (5). Летальность среди больных с расслоением аорты составила 80%.

**Вывод.** Диагноз «аневризма брюшного отдела аорты» в подавляющем большинстве случаев установлен только в стационаре, как правило, при развитии осложнений, что сказалось на показателях летальности. Склонность к разрыву имеют не только «большие» и «средние» аневризмы, но и «малые» диаметром до 3 см. Следует считать аневризмы размером 2-3 см показанием к плановому оперативному лечению.

# ОСОБЕННОСТИ КЛИНИКИ ПОРАЖЕНИЯ БРАХИЦЕФАЛЬНЫХ ВЕТВЕЙ ПРИ НЕСПЕЦИФИЧЕСКОМ АОРТОАРТЕРИИТЕ.

**Канаев А.И., Мамаев К.Т.**

*Кафедра госпитальной хирургии №2 ДГМУ*

**Цель.** Изучить особенности клинических проявлений при пораженни брахиоцефалов при НАА

**Материал и методы.** За период с 1990 по 2000 год в нашей клинике путем ангиографического исследования у 205 больных установлено поражение ветвей дуги аорты. Неспецифический аорто-артериит (НАА), как этиологический фактор, выявлен у 58 больных (28,3 %). Среди них 30 (51,7 %) женщин, 28(48,3 %) мужчин. Больные в возрасте 30-40 лет составили 46,5 %.

В клинической картине большинства больных преобладали цереброишемические расстройства. В 44 наблюдениях (78,4%) они сочетались с симптоматической артериальной гипертензией. Причиной артериальной гипертензии послужило поражение почечных артерий.

**Результаты.** Характерным для НАА было сочетание поражения сосудов других бассейнов. Коронарный синдром наблюдался у 37 больных (63,8%), причем у половины из них на ЭКГ регистрировались постинфарктные изменения. У 27 больных (45,8%) нарушения мозгового кровообращения (НМК) сочетались с синдромом Лериша, у 5 (9%) – с поражением висцеральных артерий и клиникой хронической абдоминальной ишемии. Ишемия верхних конечностей отмечена у 12 больных, у 7 из них выявлен синдром подключичного обкрадывания.

В связи с латентным течением окклюзирующего процесса при НАА в структуре цереброишемических расстройств преобладают преходящие нарушения мозгового кровообращения (ПНМК). Синдром дисциркуляторной энцефалопатии наблюдался в 11 случаях, «бессимптомное» течение отмечено у 8 больных. Преходящие нарушения мозгового кровообращения (ПНМК) отмечены у

24 больных. Ишемические инсульты перенесли 15 больных.

Несмотря на частое сочетание нарушений мозгового кровообращения (НМК) с артериальной гипертензией, геморрагических инсультов мы не наблюдали.

Следует сказать, что возможности компенсации ИМК при аортоартериите весьма относительны, т.к. при тщательном исследовании больных с применением функциональных проб выявлялась картина ишемии головного мозга.

Существенной особенностью ишемических инсультов при НАА является медленный темп и развитие с предвестниками в виде головных болей, зрительных расстройств, обмороков. Обычно инсульты и ПНМК возникают на фоне изменений общей гемодинамики.

В 31 наблюдении (53%) НМК развивались и прогрессировали в фазе обострения НАА, сопровождаясь выраженными изменениями в системе гемостаза, микроциркуляции и отклонениями иммунологических тестов.

Клиника острых нарушений мозгового кровообращения в трети всех случаев характеризовалась сочетанием симптомов поражения головного мозга как в системе каротид, так и вертебрально-базилярном бассейнах.

**Вывод.** Клиника НМК при НАА характеризуется рядом специфических особенностей: диффузностью ишемических расстройств со стороны головного мозга, наличием длительного периода компенсации мозгового кровообращения, сочетанием с ишемическими расстройствами в других сосудистых бассейнах, частым клиническим проявлением общевоспитательных реакций с синдромом гиперкоагуляции, отсутствием геморрагических инсультов и тромбоэмболических осложнений.

# ЛЕЧЕНИЕ ЖЕЛУДОЧНО-КИШЕЧНЫХ КРОВОТЕЧЕНИЙ ЭМБОЛИЗАЦИЕЙ СОСУДОВ

**Абдулжалилов М.К. [1,2], Иманалиев М.Р. [1,2], Хамидов М.А.[1], Абдулжалилов А.М. [2], Магомедов М.А.[1], Козлов В.И.[2]**

*[1]ФГБОУ ВО ДГМУ,*
*[2]ГБУ РД РКБСМП хирургическое отделение*

**Цель.** Оптимизировать тактику лечения пациентов с язвенными гастродуоденальными кровотечениями. противорецидивной этиотропной терапией.

**Материал и методы**. В работе представлен анализ результатов лечения 229 пациентов с язвенными гастродуоденальными кровотечениями (ЯГДК), прошедших лечение в первом хирургическом отделении ГБУ РД РКБСМП за последние 3 года. Возраст пациентов составил 52,3±3,3 лет. Среди них мужчин было 213(93,0%), женщин – 16(7,0%). Пациентов с язвой желудка было 60 (26,2%), язвой двенадцатиперстной кишки (ДПК) – 169(73,8%), соотношение составило 1:2,8. В день госпитализации в клинику всем пациентам в экстренном порядке выполняли общеклинические и биохимические анализы крови и мочи, коагулограмму, АЧТВ, МНО, ФГДС. Среди пациентов молодого возраста как источник кровотечения превалировала язва ДПК, а у пожилого и старческого возраста - язва желудка. Бригадами скорой медицинской помощи были доставлены 157(68,6%) пациентов. Показатель поздней обращаемости пациентов с ЯГДК за последние 3 года снизился на 16,6%, с 57,0% до 40,4%.

**Результаты.** В 2020 году 56 (70,9%) пациентам из 79 после эндоскопической диагностики язвы желудка или ДПК, осложненной кровотечением, выполняли комбинированный эндоскопический гемостаз (КЭГ), который состоял в комбинации инфильтрации слизистой оболочки вокруг язвы раствором адреналина в физиологическом растворе в концентрации 1:8 в объеме 20-40 мл с последующей диатермокоагуляцией поверхности язвы. При рецидиве кровотечения повторно выполняли КЭГ. При отсутствии его

эффекта и повторного ЯГДК прибегали к транскатетерной эмболизации панкреатодуоденальной артерии микроэмболами, которую применили у 7 (8,9%) пациентов. Наряду с этим, все пациенты с ЯГДК получали ингибиторы протонной помпы по схеме: 80 мг в/в болюсно и 8 мг/ час в/в капельно в течение 72 часов. Несмотря на использование комбинированной терапии, рецидив кровотечения наблюдали у 3 пациентов, которых пришлось оперировать на высоте ЯГДК: 2 пациентам с язвой пенетрирующей в головку панкреас выполнили резекцию желудка по Гофмейстеру –Фингстереру и одному пациенту-клиновидную резекцию малой кривизны желудка с язвой. Умерли 2 из них. Послеоперационная летальность составила 66,7%. В 2021году прошли лечение 96 пациентов с ЯГДК. КЭГ с целью остановки кровотечения был выполнен 69 (71,9%) пациентам. Из них умерли 2 пациента (29,9%): от тромбоэмболии легочной артерии - пациент в возрасте 83 лет и церебральной комы – пациентка в возрасте 55 лет. ТАЭ с ЯГДК после КЭГ выполнили 14 (14,6%) пациентам. В виду отсутствия эффекта от лечения и рецидива кровотечения был оперирован 1 пациент с гигантской язвой малой кривизны желудка: выполнили субтотальную резекцию желудка по Бальфуру с межкишечным Брауновским анастомозом. Причиной летального исхода явились множественные перфорации острых язв тонкой кишки, осложненных распространенным перитонитом. В 2022 году мы изменили тактику лечения пациентов с ЯГДК. КЭГ выполнили 30 (55,5%) пациентам с ЯГДК из 54. При высоком риске повторного кровотечения, не дожидаясь его рецидива, 15 (50,0%) пациентам сразу же выполнили ТАЭ. В данной группе пациентов мы не наблюдали рецидива кровотечения и не возникла необходимость выполнения хирургического вмешательства. В данной группе пациентов с ЯГДК не было летальных исходов в связи с профилактикой большой кровопотери, которая является основной причиной декомпенсации функции жизненно важных органов пациентов. Необходимо отметить, что КЭГ не эффективен при язве ДПК, пенетрирующей в головку панкреас, и глубокой язве малой кривизны желудка из-за отсутствия эндоскопического доступа. ТАЭ

становится невозможной при наличии выраженной аномалии сосудов панкреатодуоденальной зоны и большом дефекте стенки сосуда, откуда происходит экстравазация микроэмболов и даже спирали Гиантурко. Полученные нами результаты полностью оправдывают тактику превентивной ТАЭ при лечении пациентов с высоким риском рецидива ЯГДК.

**Выводы.**

1.Сохраняется высокий показатель поздней обращаемости населения с ЯГДК, что требует улучшения работы первичного звена здравоохранения по своевременной диагностике и лечении пациентов с язвенной болезнью желудка и двенадцатиперстной кишки.

2. КЭГ не эффективен при большой глубокой язве ДПК, пенетрирующей в головку панкреас, а также при большой глубокой язве малой кривизны желудка ввиду отсутствия оптимального эндоскопического доступа.

3.Аномалия панкреатодуоденальной артерии не позволяет выполнить ТАЭ.

4.Эффективность гемостаза при ЯГДК возрастает при последовательном применении КЭГ и превентивной ТАЭ на фоне интенсивной терапии ингибиторами протонной помпы в условиях ОАРИТ при высоком риске повторного кровотечения, не дожидаясь его рецидива, что позволяет избежать открытой операции у пациентов с большой кровопотерей и с тяжелой сопутствующей патологией со стороны сердечно-сосудистой и дыхательной систем.

# ТОРАКАЛЬНАЯ И АБДОМИНАЛЬНАЯ ХИРУРГИЯ

# АРГОВИТ И ЕГО АНТИБАКТЕРИАЛЬНОЕ ДЕЙСТВИЕ ПРИ УШИВАНИИ ПЕРФОРАТИВНОЙ ГАСТРОДУОДЕНАЛЬНОЙ ЯЗВЫ

**Омаров М.Д., Магомедов А.А.**

*ФГБОУ ВО «Дагестанский государственный медицинский университет», кафедра хирургии ФПК и ППС с курсом эндоскопической хирургии*

**Актуальность.** Существуют дискуссии о возможности проведения профилактики вместо хирургического вмешательства, несостоятельности швов в условиях перитонита. Одним из основных факторов, способствующих возникновению осложнений в этой области, является эндогенное обсеменение микроорганизмами зоны операции. В настоящее время существуют различные способы достижения данной цели: применение шовного материала с антисептическим покрытием, укрепление мест оперативного вмешательства различными мембранами, гелями, повышающими прочность наложения швов. Наибольшее распространение за рубежом получил шовный материал, выпускаемый заграничными фирмами «Викрил» и «Ethicon», у которого в качестве антимикробного агента используется антисептик триклозан. Несмотря на его широкий спектр действия, в последние годы растет настороженность ввиду того, что длительное применение триклозана способно нанести вред организму. Научные исследования доказали, что данный антисептик может вызывать проблемы с эндокринной регуляцией, разрушительно действует на иммунитет и провоцирует аллергию, может формировать высокую устойчивость к антибактериальным препаратам. В последние годы исследования наночастиц серебра стали новой областью. Различные антибактериальные эффекты наночастиц серебра на грамотрицательные и грамположительные бактерии позволяют предполо-

жить, что поглощение наночастиц серебра имеет важное значение для антибактериального эффекта.

Общепризнано, что наночастицы серебра менее 10 нм могут непосредственно изменять проницаемость клеток, проникать в бактериальные клетки и вызывать повреждение клеток.

**Цель.** Определить минимальную ингибирующую концентрацию наночастиц серебра по отношению к клиническим патогенным штаммам микроорганизмов.

**Материал и методы**. Ушивание перфоративного отверстия проводил викрилом 3/0, обработанного 5% раствором арговита. Материалом для бактериологического исследования были удаленные швы викрила 3/0 на 3-5 сутки у 4 экспериментальных кроликов. Исследование проводили на кроликах после моделирования перфорации по методике Okabe S. Через 3-5 суток с момента перфорации из ушитой раны удаляли викриловые швы для бактериологического исследования. Изучена минимальная ингибирующая концентрация арговита, патогенных бактерий, включающих представителей грамположительной и грамотрицательной групп. Микробиологическое исследование проводили на автоматическом анализаторе для идентификации и определения чувствительности к антибактериальным препаратам Vitek 2 Compact bioMerieux SA (Франция). Производилась идентификация каждого штамма и определение антибиотикограммы. Определение минимальной ингибирующей концентрации производилось методом серийных разведений с использованием стерильных 96-луночных планшетов и применением методики положительного и отрицательного контроля. Концентрация микроорганизмов контролировалась по стандарту мутности.

**Результаты.** Все полученные штаммы бактерий характеризовались выраженной антибиотикорезистентностью, причём процент антибиотиков, по отношению к которым штамм был резистентен, колебался от 10,5 до 91,9%.

Минимальная ингибирующая концентрация арговита составила от 6,12 до 21,28 мкг/мл в зависимости от вида микроорганизма. Грамположительные микроорганизмы, в отличие от грамотрицательных, характеризовались меньшими значениями минимальной

ингибирующей концентрации. Данные просвечивающей электронной и рентгеновской фотоэлектронной спектроскопии показали, что размер изученного арговита находится в пределах 2-10 нм. Результаты исследования свидетельствуют о высокой антимикробной активности 5 % раствора арговита.

**Заключение.** Наночастицы серебра с размерами 2-10 нм обладают противомикробным действием по отношению к клинически значимым антибиотикорезистентным штаммам микроорганизмов. Минимальная ингибирующая концентрация арговита в зависимости от штамма микроорганизма изменяется в пределах от 6,12 до 21,28 мкг/мл. Арговит оказывают ингибирующее действие на микроорганизмы и в большей степени подавляет рост грамположительных по сравнению с грамотрицательными. Полученные материалы на основе арговита представляют собой эффективную альтернативу применяемым в настоящее время антибактериальным препаратам.

## COVID-АССОЦИИРОВАННАЯ РУБЦОВАЯ СТРИКТУРА ГЛАВНОГО БРОНХА ЛЕВОГО ЛЕГКОГО

**Аскерханов Г.Р., Халилов А.Х., Гасанов А.М., Магомедов А.А., Ильясов К.М., Рамазанова Б.М., Абдулжалилов М.Р., Гаджиев Г.К.**

*ГБУ РД РКБ им. А. В. Вишневского, отделение торакальной хирургии*

**Актуальность.** Коронавирусная инфекция (COVID-19) вызывает тяжелые осложнения со стороны легких, сердца, мозга, почек, сосудов и других жизненно важных органов и систем организма человека. COVID-19 в основном считается респираторной инфекцией, но во время пандемии проявления и осложнения вирусной инфекции выявляли во всех органах и системах организма человека в той

или иной степени выраженности, поэтому и в лечении этих пациентов подход был мультидисциплинарный с вовлечением как пульмонологов, инфекционистов, так и врачей практически всех специальностей. В этом плане нам, как торакальным хирургам, часто приходилось сталкиваться с различными проявлениями коронавирусной инфекции в легких, осложнениями дыхательной системы, с проведением различных операций в плане оказания помощи, а порой спасения здоровья и жизни пациентов.

**Цель.**Изучить результаты лечения стриктуры главного бронха левого легкого.

**Материал и методы.**За 2020-22 гг. в отделении торакальной хирургии РКБ с осложнениями коронавирусной инфекции находились 52 пациента, из которых: 5 (9,6 %) пациентов с двусторонними деструктивными процессами в легких, осложненными пиопневмотораксами с обеих сторон, при этом у двух (40%) пациентов процесс осложнился гемотораксами; 19 (36,5 %) пациентов с пневмотораксом, из которых 4 (21,1 %) с двусторонними пневмотораксами; 7 (13,5 %) пациентов с эмпиемой плевры; 4 (7,7 %) пациента с гемотораксами; 5 (9,6 %) пациентов с легочными кровотечениями; 5 (9,6 %) пациентов с экссудативными плевритами; 1 (1,9 %) пациент с тяжелой политравмой с присоединением двусторонней вирусной пневмонии; 2 (3,8 %) пациента с полной облитерацией главных бронхов левого легкого. Последние 2 пациента вызывают особый интерес, им проводились неоднократно оперативные вмешательства с установкой стентов главных бронхов, и они находятся под наблюдением. Возраст пациентов 19-85 лет, мужчин 43 (82,7 %), женщин-9 (17,3 %). Летальных случаев-2 (3,8 %). Выполнены оперативные вмешательства: дренирование плевральной полости по Бюлау-34; ВТС, некрэктомия, санация, дренирование плевральной полости-4; ВТС, санация, дренирование плевральной полости - 5; атипичная резекция легкого – 3; ВТС, ликвидация гемоторакса- 3; реканализация главного бронха с установкой стента -2, рестентирование главного бронха -3. Особый интерес представляют пациенты (2) с полной облитерацией главного бронха левого легкого с ателектазом ле-

вого легкого. Пациент Д.Д, 1975 г.р., находился на лечении в ковидном госпитале в декабре 2020 г., по улучшению состояния выписан домой. Находясь дома, на фоне приступообразного кашля отхаркивал фрагмент ткани с хрящевым компонентом 2,0 х 1, 3 см, после которого состояние пациента на некоторое время улучшилось, в последующем появилась прогрессирующая одышка, гектическая лихорадка. Выполнена МСКТ органов грудной клетки, наблюдается полный ателектаз левого легкого со смещением органов средостения влево, эндоскопически (ФБС) полная облитерация левого главного бронха, попытки проведения катетера через главный бронх не увенчались успехом. Гистологическое исследование препарата: фрагмент хрящевой ткани, окруженные волокнистой фиброзной тканью с элементами некробиоза. Пациентка О.Д., 1966 г.р., находилась в ковидном госпитале в июле- августе 2021г., выписалась с улучшением состояния, через 5-6 дней состояние постепенно ухудшилось - прогрессирующая одышка, высокая лихорадка, общая слабость, при МСКТ органов грудной клетки полный ателектаз левого легкого, эндоскопически-полная облитерация левого главного бронха, провести катетер, проводник в левый главный бронх не удается.

Пациентам выполнены реканализация главного бронха регидной бронхоскопией с установкой самораскрываюшегося сетчатого стента с последующей заменой на самофиксирующийся стент типа Дюмона. В последующем через полгода пациенту стент Дюмона удалили, через месяц - картина рестеноза, выполнено рестентирование самофикси-рующимся стентом, в настоящее время чувствует себя хорошо, активен, работает. Пациентке также выполнено рестентирование трижды, состояние также удовлетворительное.

## Заключение

1. Эндоскопическая реканализация, стентирование главного бронха было щадящим, наиболее приемлемым способом в оказании помощи пациентам с ателектазом легкого и дыхательной недостаточностью, в сохранении легкого от гнойных осложнений и предполагаемой пневмонэктомии.

2. Истинная причина появления окклюзии главного бронха остается загадкой, так же как и некоторые осложнения коронавирусной инфекции. Педполагаемая версия-нарушение кровообращения в стенке главного бронха, некроз и отторжение фрагмента хрящей бронха с потерей каркаса и облитерацией просвета.

3. Пациентам, перенесшим тяжелую коронавирусную пневмонию, необходимо не только провести контрольную МСКТ, но и контрольную бронхоскопию для раннего выявления и профилактики рубцовых осложнений.

4. В программу реабилитации пациентов, перенесших тяжелую коронавирусную инфекцию, необходимо включить не только дыхательную гимнастику, но и физиотерапию, ингаляции и комплекс аэробных упражнений, хороший эффект дает и плавание.

## ЛЕЧЕБНАЯ ТАКТИКА ПРИ ВПЕРВЫЕ ДИАГНОСТИРОВАННЫХ ЭХИНОКОККОВЫХ КИСТАХ ПЕЧЕНИ CL И CE1-ТИПА МАЛЫХ РАЗМЕРОВ

**Ахмедов И.Г.,[1] Абдуллаев А.М.[2]**

*[1]ФГБОУ ВО «Дагестанский государственный медицинский университет Минздрава России»*
*Кафедра госпитальной хирургии№1*
*[2]ГБУ РД «Республиканская клиническая больница им. А.В.Вишневского»*

В настоящее время при обследовании пациентов с применением УЗИ, КТ и МРТ часто могут быть выявлены мелкие кисты печени. В эндемически неблагополучных регионах по цистному эхинококкозу, как, например, в Республике Дагестан, вероятность их паразитарного генеза высока, в связи с чем возникает необходимость внедрения в клиническую практику оптимальной тактики ведения таких больных.

**Цель.** Разработка оптимальной лечебной тактики при выявлении малых кист печени CL и CE1-типа (по ВОЗ).

**Материал**. Изучены результаты лечения 87 пациентов с эхинококковыми кистами печени CL и CE1-типа размерами не более 40 мм. Больные были распределены в две группы: а) группа с активной тактикой лечения – 57 пациентов; б) группа с выжидательной тактикой ведения – 30 больных.

**Результаты**. В первой группе для лечения назначались несколько курсов альбендазола в дозе 10-13 мг/кг/сут в течение 28-30 суток. Тактика назначения курсов зависела от размеров кисты и результатов первого курса лечения. В 13 случаях лечение альбендазолом сочетали с чрескожным пункционным вмешательством. Средний размер кисты на момент начала лечения составил 24,5±7,8 мм. Медикаментозное лечение привело к заметному уменьшению размеров и изменению структуры содержимого кист в 27(45,4%) случаях. Исчезновение кист или полное рассасывание жидкостного компонента было характерно при минимальных (до 1-1,5 см) размерах кист (у 21 (38,8%) пациента). Отсутствие существенных изменений размеров и структуры кисты наблюдалось в 9 (15,8%) случаях. Отрицательной динамики не наблюдалось ни у кого.

Суть выжидательной тактики (во второй группе) заключалась в оценке динамики изменений размеров и структуры кисты при повторных (1 раз в 6 месяцев) исследованиях. Исходя из этих данных, принималось решение о продолжении наблюдения или хирургическое вмешательство. Средний размер кисты на момент ее обнаружения составил 25,5±7,2 мм. По достижении кистами размеров 5,9-8,2 см выполнены хирургические вмешательства у 25 пациентов. Пятерым пациентам с размерами кист от 2,4 до 4,3 см наблюдение продолжено. Длительность периода ожидания хирургического вмешательства (в оперированных случаях) составила в среднем 21,8±4,9 месяцев. Дооперационных осложнений не было отмечено ни у одного из 24 больных. Оперативное вмешательство заключалось в лапаротомии и эхинококкэктомии (18 случаев), чрескожном дренировании кисты (6 пациентов) и лапароскопической эхинококкэктомии – у одной пациентки.

**Заключение**. С учетом схожести диагностических, лечебных и прогностических особенностей целесообразно деление кист на малые – до 3,5 см, средние – от 3,5 до 7 см, большие – от 7 см и более. Выжидательная тактика лечения при эхинококковых кистах печени может быть клинически обоснована при малых размерах кист. Оптимальными для хирургического вмешательства при выжидательной тактике являются размеры кист в 5-7 см. Активная лечебная тактика при малых размерах эхинококковых кист печени должна учитывать сложность верификации паразитарного характера кисты. Успешное лечение и благоприятный эффект терапии альбендазолом при малых кистах печени могут быть достигнуто в 84,2% случаях. Устойчивость эффекта лечения необходимо отслеживать в течение нескольких лет ультразвуковым мониторингом за размерами и структурой кисты. Исчезновение или рубцевание кист в течение ближайших одного-двух лет после лечения наблюдается в 38,8% случаев, причем, в большей степени при сочетании терапии альбендазолом и чрескожного пункционного лечения. Достоверных отличий в показателях качества жизни при медикаментозном лечении и выжидательной тактике не выявлено.

# АНАЛИЗ ЭФФЕКТИВНОСТИ ПРИЦЕЛЬНОЙ ТРЕПАНБИОПСИИ ПОД КОНТРОЛЕМ УЗИ В ДООПЕРАЦИОННОЙ ВЕРИФИКАЦИИ ОПУХОЛЕЙ МОЛОЧНЫХ ЖЕЛЕЗ

**Ахмедов И.Г., [1,2] Гидаева Э.Г. [2]**

*[1]ФГБОУ ВО «Дагестанский государственный медицинский университет» Минздрава России*
*Кафедра госпитальной хирургии №1*
*[2]ООО «Медицинский центр «Здоровье»*

Дооперационная верификация микроморфологической характеристики опухоли молочной железы при современном уровне развития хирургической технологии имеет первостепенное значение для выбора оптимального объема операции как в плане радикальности вмешательства, так и в эстетическом плане для выполнения органосохраняющих операций с хорошими прогностическими показателями.

**Материал и методы**. Трепанбиопсию опухоли молочной железы проводили с помощью биопсийной системы BARD MAGNUM (Bard Peripheral Vascular, Inc.). Использовались иглы с проводником для трепанбиопсии 16G. С помощью УЗИ определялась наиболее оптимальная траектория проведения иглы, контролировалось распространение анестетика в перинодулярной ткани, а также наводилась игла на интересующую зону опухоли для прицельной биопсии. Ультразвуковой контроль позволял прогнозировать осложнения и выбирать наиболее безопасную траекторию пункции. С каждой опухоли брались биопсии из трех участков, причем, биопсийный материал должен был тонуть в формалине, в противном случае материал брали повторно.

Ультразвуковое исследование молочных желез и контроль при навигации биопсийной иглы проводили с помощью ультразвуковой диагностической системы GE Vivid S5. Использовался обычный линейный датчик с частотой 10 МГц. Предварительные тон-

коигольные пункции и цитологическое исследование не проводились. Локализовались объемные образования во всех квадрантах как левой, так и правой молочных желез.

Трепанбиопсия за 2021 год на этапе догоспитального обследования была проведена у 63 пациенток в возрасте 23 - 55 лет (в среднем 40,6±9,9 лет). Показаниями к проведению трепанбиопсии служили результаты УЗИ категории BI-RADS 5 (9 пациентки), BI-RADS 4 (42 пациентки), а также BI-RADS 3 при отсутствии возможности динамического наблюдения (4 пациенток), и BI-RADS 2 перед проведением оперативного вмешательства (13 пациенток). Как правило, у одной пациентки показания к биопсии имелись в отношении лишь одного узла, редко – двух узлов.

**Результаты**. Осложнений, связанных с проведением трепанбиопсии, не наблюдалось ни у кого. При сопоставлении результатов УЗИ с результатами гистологического исследования получены следующие результаты.

При категориях BI-RADS 2 - BI-RADS 3 по данным УЗИ все гистологические заключения соответствовали доброкачественному образованию молочной железы. При категории BI-RADS 4 по данным УЗИ у 17 (40,5%) пациенток результаты гистологических заключений соответствовал и доброкачественному образованию молочной железы, а у 25 (59,5%) был выявлен рак молочной железы. При категории BI-RADS 5 по данным УЗИ у всех 9 пациенток при гистологическом исследовании биоптата выявлено злокачественное новообразование молочной железы.

Все пациентки оперированы, гистологическое заключение до операции во всех случаях соответствовало результатам гистологического исследования материала, удаленного во время операции: ложноположительных и ложноотрицательных результатов гистологического исследования биоптата при трепанбиопсии не оказалось (диагностическая эффективность 100%).

**Заключение**. Информативность дооперационного гистологического исследования биоптата при трепанбиопсии оказалась высокой. Методика не сопровождается серьезными осложнениями и выполнима при всех локализациях объемных образований молочных желез. Вероятность злокачественного новообразования

при категориях опухоли молочной железы BI-RADS 4 - BI-RADS 5 составила более 59,5%.

## ЧАСТОТА ВЫЯВЛЕНИЯ ЗЛОКАЧЕСТВЕННЫХ УЗЛОВЫХ ОБРАЗОВАНИЙ У ДЕТЕЙ И ПОДРОСТКОВ В РЕСПУБЛИКЕ ДАГЕСТАН ПО ДАННЫМ ТОНКОИГОЛЬНОЙ АСПИРАЦИОННОЙ БИОПСИИ

**Магомедов А.Г., Абдулхаликов А.С., Тучалова А.Т., Маликова Б.Т.**

*[1]ФГБОУ ВО «Дагестанский государственный медицинский университет» МЗ РФ кафедра госпитальной хирургии №1 кафедра эндокринологии*

**Цель.** Верификация узловых образований по классификации Bethesda в регионе зобной эндемии у детей и подростков в период 2015-2021 гг.

**Материал и методы.** Анализ историй болезней 111 пациентов возрастной группы 10 до 20 лет в период с 2015 по 2021 год. Позволил дать оценку выявлению злокачественных образований щитовидной железы и качеству постановки диагноза при проведении ТАБ и верификации по международной системе Bethesda на базе кафедры госпитальной хирургии №1 ДГМУ и ООО «Диагностический Центр».

Пациенты были поделены на две возрастные группы: 1) до 15 лет – 10 пациентов (10%) и 2) от 15 до 20 лет – 101 (90%). Диаметр всех узловых образований превышал 10 мм, а максимальный был до 6,0 см. Все узловые образования по определялись по классификации УЗИ TI-RADS 3 и выше. Половое разделение: 1) мальчики – 12 пациентов (10,8%) и 2) девочки - 99 (89,2%). При цитологическом исследовании материала узловой коллоидный зоб и узловая форма аутоиммунного тиреоидита Хашимото (Bethesda 2 группа) имели место у 62 (55,9%) и 17 (15,3%) пациентов соответственно, фолликулярная неоплазия высокой и низкой степени

– у 19 (17,1%), а папиллярные карциномы – у 13 (11,7%).

**Результаты и обсуждение.** Были проанализированы результаты ТАБ и цитологического исследования 111 больных с узловым зобом, выполненных под контролем УЗИ. Частота выявления злокачественных новообразований, а также выявление фолликулярных опухолей низкой и высокой степени у детей и подростков в регионе оказалось высокой (около 12 %), выше по сравнению с выявляемостью у взрослых в целом по стране (5-7%). Чувствительность цитологического исследования по установлению опухолевого генеза узлов (аденома, рак) была невысокой (85,6%), тогда как его специфичность оказалась высокой (93,8%).

Тонкоигольная аспирационная биопсия узлового образования ЩЖ проводилась исключительно прицельно под визуальным контролем УЗИ. И размером от 10 мм. Подобные размеры являются наиболее значимыми для ранней диагностики злокачественных новообразований ЩЖ.

При оценке информативности цитологического исследования принципиально важной является оценка возможности верификации опухолевой природы узла ЩЖ. У всех пациентов материал был адекватно взят с достаточным клеточным составом.

Специфичность исследования составляет 98,1%, а прогностическая значимость отрицательного результата – 95,4%.

## Выводы

1. Чувствительность и специфичность цитологической верификации опухолевой природы пальпируемого узла ЩЖ при полноценности (достаточности клеточного материала) пунктата по классификации Bethesda составляет 98,1%. При многоузловом зобе эффективность ТАБ максимальна при пункционной биопсии из всех имеющихся узлов.

2. Высокая прогностическая значимость цитологического исследования при верификации опухолевой природы узлов щитовидной железы у детей дает возможность придерживаться тактики ограничения показаний к операции при узловом зобе в регионе зобной эндемии.

# МОРФОЛОГИЧЕСКИЙ ТИП ХРОНИЧЕСКОГО ПАНКРЕАТИТА С ВИРСУНГОЛИТИАЗОМ И СТРИКТУРОЙ ПРОТОКА: ДИАГНОСТИКА И ЛЕЧЕНИЕ

**Меджидов Р.Т., Магомедова С.М., Мирзоев И.А., Хабибулаева З.Р.**

*Клиника общей хирургии ФГБОУ ВО ДГМУ МЗ РФ, г. Махачкала*

**Актуальность.** Среди всех морфологических типов хронического панкреатита (ХП) наиболее сложным в определении лечебной тактики является вирсунголитиаз и интрапаренхиматозные окклюзии панкреатических протоков. Консервативная терапия при данном морфологическом типе ХП практически неэффективна, лишь патогенетически обусловленное оперативное вмешательство предупреждает обострение процесса и значительно улучшает качество жизни пациентов.

**Цель.** Оценить эффективность предпринятой нами лечебно-диагностической тактики при клинико-морфологическом типе ХП с вирсунголитиазом и интрапаренхиматозной окклюзией панкреатического протока.

**Материал и методы.** В структуре пациентов с различными клинико-морфологическими типами ХП, которым показано оперативное лечение, в 78 наблюдениях отмечены вирсунголитиаз и интрапаренхиматозные стриктуры панкреатического протока. Алиментарный характер ХП имел в 69 (88,4%) случаях, билиарного – 7 (8,9%) и в 2 (2,7%) наблюдениях рефлюксного характера из-за наличия парафатерального дивертикула двенадцатиперстной кишки. Операция Пьюстау в модификации Избицки проведена в 57 (73%) случаях, операция Дюваля – 3 (3,9%), операция Фрея-14(18,1%), операция Бегера в Бернском варианте – 2 (2,5%), панкреатодуоденальная резекция – в 2 (2,5%) наблюдениях. УЗИ проведено в 100% случаев, ФЭГДС – в 100%, лапароскопия – в 13,4%, РХПГ-в 50,2%, рентгенконтрастное исследование ЖКТ – в 23,5%, функция внешнего дыхания – в 35,5%, КТ – в 21,4%,

МСКТ – в 37,3%, МРТ – в 100%, МРхолангиопанкреатография – в 100% наблюдений.

## Результаты и обсуждение

В 74(94,9%) наблюдениях имелось резкое усиление болей, приводящее к повторной госпитализации. Периодическая рвота наблюдалась в 93,6% случаев, чувство тяжести в эпигастрии – 85,9%. Нарушения отмены глюкозы отмечено в 29,5% случаев, анемия – в 33,3%, повышение уровня амилазы сыворотки крови- в 39%, липазы – в 19%, снижение уровня белка – в 47%, альбумина – в 62%, повышение билирубина – в 6,4%, гипокоагуляционное состояние - в 52% наблюдений. Выполнить вирсунгографию удалось 46,9% больных. Расширение протока более 4 мм выявлено в 95,7% случаев, сужение или обрывы на различном протяжении – в 93,5% наблюдений. Грубая деформация пилородуоденального перехода - в 5,3% наблюдений. Конкременты в протоках ПЖ обнаружены 45,7% пациентов. Чувствительность и специфичность МСКТ составила 98,3% и 96,7% соответственно. МРТ при данном морфологическом типе ХП способствовала в 95% случаев выявить причины панкреатической гипертензии. Чувствительность и специфичность метода составили 99,3%и 98,4% соответственно. Течение послеоперационного периода почти у всех пациентов было гладкое, умер 1 пациент, причина смерти – панкреонекроз. При оценке результатов хорошими были признаны 85,4% наблюдений, удовлетворительными – 10,4 %, неудовлетворительными - 4,2% случаев. Определяющим условием при выборе оперативного вмешательства является верификация причины боли. Операция Пьюстау показана при протоковой гипертензии. Резекционные технологии следует использовать при фиброзе и кальцификации паренхимы в области головки и тела ПЖ. При наличии трёх весьма тяжелых осложнений, таких как желчная гипертензия, панкреатическая гипертензия и дистрофия ДПК, лучше выполнить панкреатодуоденальную резекцию.

**Заключение.** Современные методы лучевой навигации позволяют провести точную диагностику стриктур и калькулёза вир-

сунгова протока. Оперативные вмешательства при этом значительно повышают качество жизни пациентов.

## НАРУШЕНИЯ В ОРГАНИЗМЕ ПОСЛЕ ДЕКОМПРЕССИИ БИЛИАРНОГО ТРАКТА

**Меджидов Р.Т., Султанова Р.С.**

*Кафедра общей хирургии ДГМУ*

**Введение**. При синдроме механической желтухи наиболее часто первым этапом выполняется декомпрессия билиарного тракта (БТ). Она проводится для улучшения функции печени и для снятия, смешанного эндотоксикоза перед радикальной либо паллиативной операцией. Наряду с позитивными сторонами имеются и негативные стороны билиарной декомпрессии.

**Цель.** Определить круг патологических состояний, возникающих после декомпрессии БТ у пациентов с механической желтухой.

**Материал и методы**. Проведен анализ результатов декомпрессии БТ у 213 пациентов с механической желтухой средней тяжести и тяжелой степени. Декомпрессия БТ в миниинвазивном варианте была проведена в 167 (78,4%) наблюдениях и из лапаротомного доступа- в 46 (21,6%). В 124 (58,2%) наблюдениях имелась желтуха опухолевого генеза и в 89 (41,8%) - доброкачественного генеза. При декомпрессии БТ в миниинвазивном варианте проксимальный доступ к БТ (ЧЧХС) осуществлен в 79 (47,3%) наблюдениях, центральный (холецистостомия) - 73 (43,7%) и дистальный (ЭПСТ, стентирование БДС) - 15 (9,0%).

**Результаты и обсуждение.** После декомпрессии БТ в большинстве случаев наступает улучшение состояния пациентов, разрешается холестаз, холангит, явления панкреатита и печеночной недостаточности. Однако в последекомпрессионной фазе билиарной декомпрессии у немалой категории пациентов возникают

различные патологические состояния. Синдром «быстрой декомпрессии билиарного тракта» зафиксирован у 49 (23,5%). Проводилась гепатотропная и антиоксидантная терапия. Холангит, ассоциированный с эндобилиарными вмешательствами, отмечен у 41 (19,3%) пациента. Осложнения, связанные с техникой проведения эндобилиарных вмешательств для коррекции билиарной патологии, имелись в 20 (9,6%) наблюдениях. Более продолжительное дренирование билиарного тракта зафиксировано у 137 (45,6%) пациентов. В связи с этим у пациентов с декомпрессией билиарного тракта возникают более поздние патологические осложнения, такие как: синдром нарушения водно- электролитного баланса и ремоделирование пищеварения. Указанные патологические состояния наблюдаются чаще у пациентов с полным наружным отведением желчи. Нарушение водно- электролитного баланса у наших пациентов отмечено в 5 (24,0%) случаях, а нарушение нутритивного статуса и морфологические изменения со стороны слизистой желудка и двенадцатиперстной кишки зафиксированы в 32 (15,0%) наблюдениях. Среди пациентов, включенных в данное исследование, летальность составила 3,3%.

**Заключение.** В постдекомпрессионной фазе билиарной декомпрессии возможно возникновение различных патологических состояний, при которых необходима своевременная профилактика, ранняя диагностика и патогенетически обусловленное лечение.

# ОПЫТ ПРИМЕНЕНИЯ НАВИГАЦИОННОЙ ПРОГРАММЫ ПРИ ЛАПАРОСКОПИЧЕСКОЙ АПЛАТИЗАЦИИ КИСТ ПЕЧЕНИ И СЕЛЕЗЕНКИ

**Султанова Р.С., Меджидов Р.Т.**

*Кафедра общей хирургии ДГМУ*

**Введение.** Для хирургического лечения небольших кист печени и селезенки, локализованных поверхностно, используются малоинвазивные доступы. Хирурги отмечают, что правильное и рациональное введение троакаров, манипуляционных инструментов и вспомогательных материалов обеспечивает быстрое и удобное проведение любой сложной лапароскопической операции. В ином случае это влечет к возникновению интра- и послеоперационных осложнений, самым опасным из которых является кровотечение, к конверсии на лапаротомию, что также не желательно. Таким образом, определение наиболее правильной расстановки троакаров, которая обеспечит оптимальную операционную экспозицию и адекватный объем движений, остаётся одной из актуальных проблем в лапароскопической хирургии.

**Цель.** Оценить эффективность разработанной нами программы для ЭВМ, которая достоверно определяет оптимальные точки доступа при аплатизации кист печени и селезенки в лапароскопическом варианте.

**Материал и методы**. Сопоставив антропометрические показатели пациента, а именно внешние размеры передней брюшной стенки, учитывая точную локализацию (сегмент) кисты печени, используя принципы геометрии нами создана высокоинформативная программа для ЭВМ в целях выбора точек установки портов при лапароскопической аплатизации кист печени и селезенки (свидетельство о государственной регистрации программы для ЭВМ «Навигационная программа для выбора точек установки портов при лапароскопической аплатизации кист печени» №2018661120, дата государственной регистрации 31.08.2018г.) К примеру, расчет

оптимального положения троакаров в случае операции на 2 сегменте печени проводится следующим образом. В программу заносим антропометрические данные пациента: рост, вес, конституцию, пол, также указываем сегмент, несущий кисту. Программа выдает оптимальные точки доступа для выполнения операции. Данная навигационная программа нами использована для определения оптимальных точек доступов при лапароскопической аплатизации кист небольших размеров, локализованных в печени и селезенки. Всего пациентов включено в данное исследование 43. Из них с кистами печени зафиксировано 37 и селезенки - 6. Эхинококковые кисты имелись в 27 (62,8%) наблюдениях, простые кисты – в 16 (37,2%). Всего у 43 пациентов зафиксировано 49 кист малого и среднего размера. Кисты селезенки носили одиночный характер. У пациентов с кистами, локализованными в печени, множественный характер кист зафиксирован у 5 пациентов. Кисты печени носили следующую локализацию: II сегмент- в 2 случаях, III - в 9, IV- в 8, V- в 9, VI- в 6, VII- в 6, VIII – в 3, а кисты селезенки локализовались в верхнем её полюсе у 2 пациентов, в нижнем – у 1 и в средней части – у 3. Пациентам проводилось клиническое исследование, лабораторное (биохимические анализы, серологические реакции), инструментальное исследование (рентгенография грудной клетки, УЗИ, МСКТ, МРТ. Для выбора точек установки лапаропортов использована разработанная нами навигационная программа (свидетельство на приоритет № 2018661120).

**Результаты.** В ходе проведения аплатизации кист печени лапаропорты пришлось переустановить лишь в 3 (7,0%) наблюдениях, установить дополнительные порты понадобилось в 2 (4,6%) случаях. Конверсия на лапаротомию выполнена в 1 случае. Интраоперационные осложнения не отмечены. В послеоперационном периоде осложнения развились у 3 (8,0%) пациентов. Желчеистечение из остаточной полости по страховочному дренажу, установленному в неё, зафиксировано в 1 наблюдении, оно ликвидировалось самостоятельно на 4- е сутки. Жидкостные скопления в околопеченочной зоне зафиксированы у 2 пациентов. Они разрешены перкутанными пункциями под УЗ- навигацией. В наблюдениях с кистозными об-

разованиями селезенки изменение выбранной технической стратегии не осуществлено, интра- и послеоперационные осложнения не отмечены. Осложнения общего характера имелись у 2 (4,6%) пациентов. В обоих случаях развился экссудативный плеврит, который разрешился самостоятельно до 10 суток после операции. Среднее время пребывания пациента в стационаре после операции составило 8,7 ± 1,2 койко- дня.

Таким образом, благодаря разработанной нами программе для ЭВМ удалось уменьшить количество используемых лапаропортов при аплатизации кист печени и селезенки, существенно снизить число конверсий на широкую лапаротомию и интраоперационные осложнения (кровотечение), среднюю продолжительность госпитализации пациентов после операции. Лапароскопическая аплатизация кист печени с до- и интраоперационным использованием разработанной нами навигационной программы показала свою высокую эффективность.

**Заключение**. Наиболее оптимальным способом завершения лапароскопической эхинококкэктомии из печени и селезенки при малых и средних кистах с преимущественным ростом в сторону брюшной полости является их аплатизация. Более эффективная реализация данной лечебной тактики происходит при до – и интраоперационном использовании разработанной нами навигационной программы.

# НАШ ОПЫТ ХИРУРГИЧЕСКОГО ЛЕЧЕНИЯ МОРБИДНОГО ОЖИРЕНИЯ

**Темирболатов М.Д., Муртузалиева А.С.**

*ГБУ РД РКБ №2, г.Махачкала*

**Актуальность.** В мире и в нашей стране с каждым годом увеличивается количество людей с избыточной массой тела. С увеличением избыточного веса растет частота ишемической болезни сердца, артериальной гипертонии, сахарного диабета, обструктивного апноэ сна, болезней опорно-двигательного аппарата, и в итоге средняя продолжительность жизни пациентов с морбидным ожирением сокращается на 3-18 лет. Консервативные методы лечения не столь эффективны, в то время как хирургические методы позволяют снизить массу тела на 50-90% избыточной массы. Из существующих бариатрических операций наиболее часто выполняемыми являются рестриктивные варианты, а именно лапароскопическая продольная резекция желудка.

**Цель.** Оценить эффективность продольной резекции желудка в хирургическом лечении морбидного ожирения.

**Материал и методы.** Нами проведен анализ результатов выполнения лапароскопической продольной резекции желудка у 164 пациентов с морбидным ожирением. Мужчин было 23 (14,5%), женщин – 141 (86,0%). Средняя масса тела – 116,4±15,7 кг, индекс массы тела в среднем до операции составил 43,4±6,2 кг/м$^2$, средний возраст пациентов - 44,3±12,2 лет. Сопутствующие заболевания имелись у большинства пациентов: сахарный диабет – в 17% наблюдений, артериальная гипертония – в 58,1%, дислипидемия – в 51,8%, артралгический синдром – в 43,5%, ГЭРБ – в 26,8%, апноэ сна – в 32,9% случаев. Лапароскопическая продольная резекция желудка выполнялась по стандартной методике.

**Результаты и обсуждение.** Интра- и послеоперационные осложнения, требующие дополнительного хирургического вмешатель-

ства, не наблюдались. У 12 (8,5%) пациентов в раннем послеоперационном периоде развились признаки ГЭРБ, которые были устранены консервативными мероприятиями. В отдаленном послеоперационном периоде частота сахарного диабета снизилась в 2,5 раза, артериального давления в 4, болей в суставе в 11, апноэ сна в 3, ГЭРБ в 2 раза, дислипидемия прошла почти у 50% пациентов. Также отмечено значительное улучшение качества жизни пациентов. Продольная резекция желудка способствует существенному снижению веса пациентов, чем другие рестриктивные вмешательства на желудке. При ней также более выражен регресс сопутствующих заболеваний и качество жизни пациентов гораздо выше.

**Заключение.** Лапароскопическая продольная резекция желудка является наиболее щадящей и высокоэффективной методикой хирургического лечения ожирения.

## НЕКОТОРЫЕ АСПЕКТЫ ДИАГНОСТИКИ И ЛЕЧЕНИЯ ПРОБОДНЫХ ГАСТРОДУОДЕНАЛЬНЫХ ЯЗВ

**Магомедов М.М., Омаров М.Д., Магомедов М.А., Магомедов А.А., Гаджиев К.И.**

*Кафедра хирургических болезней ФПК и ППС с курсом эндоскопической хирургии ДГМУ*

**Актуальность.** Перфорация является угрожающим осложнением язвенной болезни желудка и двенадцатиперстной кишки и в большинстве случаев требует немедленного хирургического вмешательства. Как хорошо известно, факторами, оказывающими негативное влияние на непосредственные результаты оперативных вмешательств при перфоративных гастродуоденальных язвах, являются: перитонит, пожилой и старческий возраст, тяжесть состояния пациентов, Мангеймский индекс и степень операционо-анестезиологического риска, зависящие как от ха-

рактера перитонита, так и от возраста и выраженности сопутствующей патологии. Совокупность данных факторов резко повышаЕт риск оперативного вмешательства, ухудшает прогноз для жизни пациентов. Тем не менее по существующим на сегодняшний день положениям операция при ПГДЯ является абсолютно показанной, метод лечения по Тейлору упоминается лишь в исторической ретроспективе. Очевидно, что при наличии у конкретного пациента одного или нескольких факторов – предикторов неблагоприятного исхода – оперативное вмешательство должно иметь своей единственной целью ликвидацию источника перитонита. В этой связи факторы неблагоприятных исходов должны быть отнесены к критериям, определяющим выбор метода хирургического вмешательства при ПГДЯ в пользу проведения лапароскопической или открытой операции.

**Цель**. Оценка целесообразности и безопасности лапароскопического оперативного вмешательства в лечение гастродуоденальной перфорации у пациентов с критериями перитонита по сравнению с открытым доступом.

**Материал и методы** Оперативному вмешательству были подвергнуты 68 пациентов с прободной язвой желудка и двенадцатиперстной кишки:

мужчин - 51 (75,0%) женщин - 17 (25,0%). Средний возраст составил 39 лет. Оценивали несколько параметров у пациентов, такие как пол, возраст, сопутствующие заболевания, наличие перитонита, осложнений, смертность и классификация Клавьена-Диндо.

**Результаты исследования**. За исследуемый период 68 пациентам была проведена экстренная операция по поводу перфоративной язвы (ПЯ). Лапароскопический подход был опробован у 38 пациентов и полностью выполнен у 35 из них (коэффициент конверсии 7,9%). В "открытую" группу вошли 30 пациентов. Сравнивая "лапароскопическую" с "открытой" группой, были выявлены достоверные различия по полу (соотношение мужчин и женщин 4,2/1 против 2,0/1 соответственно) (p=0,009) и по наличию критерия сепсиса (1,9% против 11,8% соответственно) (p=0,009), (p=0,001), в то время как оценка Boey не показала различий между двумя группами. Время операции было больше в

"лапароскопической" группе (медиана 100' против 80'), (p=0,01). Лапароскопия была связана с несколькими ранними послеоперационными осложнениями (5,9% против 17,6%) (p=0,004), низкой смертностью (0% против 5,9%) (p=0,02), сокращением пребывания в стационаре (в среднем 6 дней против 8) (p=0,001).

**Заключение**. Лапароскопическое оперативное вмешательство является эффективным методом при наличии у хирургов специальных знаний и оборудования. Такая технология связана с более короткой продолжительностью пребывания в клинике, и более ранней активизацией пациентов. Требуется большой опыт для безопасного проведения оперативного вмешательства при лечении перфоративной язвы желудка и двенадцатиперстной кишки. Выявление прогностических факторов и путей оказания помощи, которые могут способствовать выздоровлению пациента, снижению послеоперационных осложнений и, возможно, также снижению смертности, требует дальнейшего изучения.

# НОВЫЙ ПОДХОД В ЛЕЧЕНИИ АХАЛАЗИИ КАРДИИ: СОБСТВЕННЫЙ ОПЫТ

**Омарова Х.З., Курбанова З.В., Алибегов Г.М., Исрапилов М.М., Курбанисмаилова М.Г., Багаудинова С.Г., Омаров О.И, Далгатов Г.М.**

*ФГБОУ ВО «Дагестанский государственный медицинский университет», кафедра факультетской хирургии, г.Махачкала*

**Актуальность.** Ахалазия кардии – первичное нейромышечное заболевание, которое характеризуется нарушением функции нижнего пищеводного сфинктера (НПС) и прогрессирующим снижением тонуса грудного отдела пищевода. Частота его составляет от 3,1 до 20% среди всех заболеваний пищевода, или 0,5–0,8 случаев на 100 000 населения [1–4]. Использование эндоскопического инъекционного интрамурального введения ботулотоксина А в область нижнего пищеводного сфинктера является перспективным направлением улучшения результатов лечения больных с ахалазией кардии. Ботулинический токсин типа А является мощным ингибитором выброса ацетилхолина в нервномышечном синапсе на уровне пресинаптической мембраны. По данным литературы, эта инъекция серьезными осложнениями не сопровождается, существенное уменьшение или ликвидация симптомов дисфагии и регургитации отмечаются у 65–95% больных. Однако через 3–6 месяцев почти у 70% больных наблюдается рецидив кардиоспазма, что требует повторного лечения.

**Цель.** Внедрение в клиническую практику эндоскопическую терапию ахалазии пищевода ботулотоксином А

## Материал и методы

В период с сентября 2018 г. по октябрь 2022 г. в отделении хирургии ЧУЗ «Клиническая больница» «РЖД Медицина» находилось на лечении 8 пациентов с ахалазией кардии в возрасте от 27 до 65 лет (мужчин – 5, женщин – 3). У всех пациентов имелись

показания для эндоскопической терапии препаратами ботулинического токсина типа А.

Ахалазия кардии и ее стадии были диагностированы методом рентгенологического исследования пищевода с сульфатом бария, который позволял дифференцировать ахалазию от другой патологии. При исследовании оценивались выраженность расширения пищевода, время задержки контраста, наличие S-образного искривления и нависание стенок пищевода. После стандартной подготовки - орошения слизистой оболочки ротоглотки лидокаином и премедикации 0,01% раствором атропина и 1% раствором димедрола подкожно и промывания пищевода, ботокс в дозе 60–100 ЕД вводился через биопсийный канал симметрично в четыре точки в зону сужения области нижнего пищеводного сфинктера с помощью гастродуоденоскопа фирмы «Pentax» ki 7010. Эффект от инъекции отмечался в течение первых суток с максимальным нарастанием в течение 3–7 суток. Действие токсина проявлялось расслаблением спазмированной кардии с последующей ликвидацией симптомов дисфагии и регургитации.

**Результаты исследования**. Основной жалобой у всех пациентов была дисфагия, степень которой не коррелировала со стадией заболевания, и регургитация. Клинически больные отмечали полное исчезновение симптомов дисфагии, регургитации и эзофагита. Постепенное нарастание симптомов дисфагии через указанные интервалы потребовало выполнения повторных курсов ботокс-терапии. Местных и системных побочных эффектов у пациентов не отмечено. Эндоскопическое интрасфинктерное введение ботокса осложнениями не сопровождалось: наблюдались лишь незначительная боль в эпигастрии (у двух больных), связанная с самой инъекцией; субфебрилитет (у одного) и рефлюкс-эзофагит (у двух больных) за счет кратковременного расслабления и зияния кардиального отдела пищевода. С целью лечения и профилактики эзофагита назначали ингибиторы протонной помпы (по 20 мг в сутки). У 5 из 8 пациентов повторный курс терапии потребовался лишь через 12 месяцев, одна больная получила четыре курса с интервалами 6 – 8 – 10 месяцев. Были отмечены не-

которые особенности данного метода: эффективность у пациентов старших возрастных групп была выше, чем у молодых, у которых высока частота реиннервации НПС и рецидива спазма. Кроме того, эффективность эндоскопической терапии ботоксом снижается у пациентов с 3-й или 4-й стадией заболевания, а также после предшествующих курсов кардиодилятации в связи с нарушением структуры НПС.

**Выводы.** При использовании эндоскопической инъекционной терапии ботоксом достигается клинически и экономически эффективная ремиссия, замедляется процесс формирования рубцовых изменений в зоне НПС. При 2-й и 3-й стадии заболевания введение ботокса может стать ведущим способом лечения или даст возможностьотложить выполнение хирургического лечения.

## Литература

1. Велигоцкий Н.Н., Горбулич А.В., Комарчук В.В. и др. Возможности эндоскопических методик в лечении ахалазии пищевода. // Вестник неотложной и восстановительной медицины. 2013. Т. 14. № 4. С. 448-451. Veligockij N.N., Gorbulich A.V., Komarchuk V.V. i dr. Vozmozhnosti jendoskopicheskih metodik v lechenii ahalazii pishhevoda. Vestnik neotlozhnoj i vosstanovitel'noj mediciny. 2013. T. 14. № 4. S. 448-451.

2. Губергриц Н.Б., Крюк М.А., Колкина В.Я., Кабанец Н.С. Ахалазия кардии // Новости медицины и фармации. 2011. № 5 (390). С. 50-51. Gubergric N.B., Krjuk M.A., Kolkina V.Ja., Kabanec N.S. Ahalazija kardii. Novosti mediciny i farmacii. 2011. № 5 (390). S. 50-51.

3. Давыдкин В.И. Синдром дисфагии и хирургические заболевания пищевода: учебное пособие. Саранск. 2011. 82 с. Davydkin V.I. Sindrom disfagii i hirurgicheskie zabolevanija pishhevoda: uchebnoe posobie. Saransk. 2011. 82 s.

4. Евсютина Ю.В., Сторонова О.А., Трухманов А.С., Ивашкин В.Т. Ахалазия кардии: современные представления об этиологии, патогенезе, клинической картине и диагностике // Российский журнал гастроэнтерологии, гепатологии, колопроктологии. 2014. № 5. С. 4-12.

# ОНКОЛОГИЧЕСКИЕ АСПЕКТЫ РАКА КУЛЬТИ ЖЕЛУДКА

**Алиев С.А., Магомедов С.М., Закаржаева З.М., Омаров К.Х.**

*Кафедра онкологии ДГМУ*

**Актуальность.** В последние годы увеличилось количество публикаций, касающихся изучению последствий резекций желудка, профилактики болезней оперированного желудка (В.Х.Василенко и соавт. 1984; В.И. Оноприев и соавт. 2000, 2010; А.Ф.Черноусов и соавт. 2015, 2020). Это и вопросы гормональной дисфункции ЖКТ, во многом определяемые биогенными аминами (АПУД - системой) (И.М.Кветной, Н.Т.Райхин , 1978), мембранного пищеварения ( А.М.Уголев, В.А.Попов.1984),рака культи желудка (Ю.М.Патютко, 2010-2020).

Особый интерес для хирургов представляет развитие рака культи желудка в отдаленные сроки после РЖ.

Поэтому продолжаются поиски факторов риска и изучение фоновых изменений в предопухолевом периоде в этой группе больных. В связи с этим оправданна обязательная диспансеризация всех больных, перенесших резекцию желудка с эндоскопическим контролем и гастробиопсией в отдаленные сроки, превышающие 10 лет и более.

Лимфоплазмоцитарную инфильтрацию слизистой оболочки желудка рассматривают как одну из местных иммунных реакций организма клеточного типа (Л.И.Аруин, О.Л.Шаталова 1981), благодаря которой обеспечивается в основном предопухолевый иммунитет.

Расширение исследований в области иммунологии привело к представлениям о возможном участии местных и общих факторов иммунной системы в патогенезе пострезекционного гастрита. Однако, в чем конкретно это выражается, до настоящего времени мало изучено.

**Материал и методы**. Гастробиопсии, взятые прицельно при

фиброгастроскопии в области анастомоза у больных, перенесших в прошлом резекцию желудка по поводу пилородуоденальных язв по первому и второму способам Бильрота. В зависимости от времени, прошедшего после резекции желудка, наблюдения были разбиты на 2 группы:

При обследовании 210 больных после резекции желудка по поводу осложненных пилородуоденальных язв в сроки от 1 года до 22 лет у 2 больных у 54 больных (25,7%) доминировала клиническая картина гастрита культи. Гастрофиброскопия после резекции желудка выполнена 171 пациенту что составляет 81.4%. Из 171 пациента в отдаленные сроки после резекции желудка у 166 (97%) органической патологии не выявлено, у 2 (1%) установлена язва культи желудка, одного синдром Золлингера - Эллисона, 2х –псевдополипы слизистой оболочки культи, больные с пострезекционным гастритом, оперированные по способу Бильрот-I; (n=19), больные с пострезекционным гастритом, оперированные по способу Бильрот-II; (n=26)

Морфологические реакции лимфоидного аппарата, показатели лимфоплазмоцитарной инфильтрации находят все более широкое применение и в онкологической практике (17).

Особый интерес представляла морфологическая характеристика изменений слизистой оболочки резецированного желудка как субстрата развития опухоли. Поэтому наряду с общепринятыми методиками изучены результаты гастробиопсий слизистой оболочки культи желудка, с морфо-гистохимичским исследованием биоптатов, морфометрической оценкой, межэпителиальных лимфоцитов (МЭЛ), лимфатических и плазматических клеток в собственной пластинке слизистой оболочки с параллельным изучением иммунологического статуса.

Фиброэндоскопическое исследование культи желудка мы выполняли с обращением внимания на перестройку слизистой оболочки желудка.

**Таблица 1.**

**Результаты морфометрических наблюдений слизистой оболочки резецированного желудка в отдаленные сроки по данным биопсии.**

| Группа обследованных | Статистические показатели | Морфологическая характеристика слизистой оболочки желудка по срокам после операции | | | |
|---|---|---|---|---|---|
| | | МЭЛ, в % | | Индекс лимфоплазмацитарной инфильтрации собственной пластинки слизистой оболочки, в % | |
| | | 1-14 лет | 15-22 лет | 1-14 лет | 15-22 лет |
| Больные пострезекционным гастритом, оперированные по Бильрот-1 | М±<br>п<br>р | 19,2±1,21<br>19<br>< 0,05 | -<br>-<br>- | 27,5±2,3<br>19<br>< 0,05 | -<br>-<br>- |
| Больные пострезекционным гастритом, оперированные по Бильрот-2 | М±<br>п<br>р<br>$P_1$<br>$P_2$ | 23,4±1,71<br>19<br>< 0,05<br><br>< 0,05 | 30,60±2,46<br>7<br>< 0,05<br>< 0,05 | 26,2±2,6<br>19<br>< 0,05<br><br>>0,05 | 46,7±5,12<br>7<br>< 0,05<br>< 0,05 |
| Здоровые лица | П=6 | | 5,14±0,44 | | 4,9±0,51 |

**Р**-достоверность различий с показателями в контрольной группе

**$P_1$**-достоверность различий между группами в зависимости от давности операции

**$P_2$**- достоверность различий между группами с резекцией желудка по способам Бильрот-1, Бильрот-2.

У 45 больных с пострезекционным гастритом ( на основании морфометрического, статистического исследования лимфоидной ткани слизистой оболочки культи желудка )установлено : достоверное ($p<0.05$) увеличение числа межэпителиальных лимфоцитов ( от 5,14 до 30.60) индекса плазматизации собственной пластинки слизистой оболочки в сравнении с контрольной группой ( от 4.9до 46.70),возрастающее по срокам после операции , что связано с прогрессированием атрофического гастрита (табл.1), Наиболее отчетливо ($p<0.005$) эта связь пролеживается в сроки свыше 15 лет после резекции желудка по Гофмейстеру-Финстереру.

С увеличением срока после операции авторы отметили возрастание степени выраженности лимфоплазмоклеточной инфильтрации слизистой оболочки культи желудка, а также увеличение в покров ном эпителии количества межэпителиальных лимфоцитов. В периферической крови при пострезекционном гастрите ими было выявлено снижение количества и функциональной активности Т- лимфоцитов, увеличение количества В-лимфоцитов наряду с «активацией сывороточных IgA» и снижением уровня IgM и IgG.

Действительно, если резекция желудка приводит к появлению изменений слизистой оболочки оставшейся его части, на фоне которых чаще развивается рак, то для реализации этих изменений необходим какой-то промежуток времени.

После 15 лет частота рака оперированного желудка резко повышается.

## Хирургическое лечение рака культи желудка

С учетом меняющихся критериев оценки отдаленного послеоперационного состояния после резекции желудка в структуре болезнь оперированного желудка серьезное значение придается гастриту резецированного желудка, рефлюкс эзофагиту, как фоновые состояния РКЖ. (О.К.Хмельницкий, Н.В.Левашова, А.Г.Земляной, С.А.Алиев, Н.А. Майстренко 1980, 2010;)

Изыскания этом сложном вопросе изучением иммуноморфологии, фоновых изменений слизистой оболочки резецированного

желудка сформулированы известным профессором О.К.Хмельницким.

Считалось, что резекция желудка при язвенной болезни является не только способом излечения при этих заболеваниях, но мерой профилактики ракового рождения. В настоящее время эта точка зрения пересмотрена.

При анализе факторов, способствующих возникновению рака культи желудка, отмечено влияние новых анатомических и функциональных условий после операции: рефлюкс в культю желудка желчных кислот на фоне ахилии, соков поджелудочной железы и тонкой кишки, прогрессирование атрофического гастрита, с нарушением иммунологического гомеостаза, развитием полипозаи перерождением слизистой оболочки культи желудка (Ю.И. Патютко, 1990; В.И. Парахоняк, 1995; В.И. Оноприев, 2000, 2005, 2007). После резекции желудка при язвах через 10-15 лет с высокой частотой развивается рак оставшейся культи желудка (Н.М. Кузин, 1990; В.И. Оноприев, 2007). По мнению английских гастроэнтерологов Дж. Х.Барона, Ф.Г. Муди (переводное издание погастроэнтерологии, 1988) к группе риска относятся пациенты с резецированным желудком.

Таким образом, отнесение к ПГРС карциномы культи желудка нельзя считать ошибочным, а тенденцию к сокращению операций резекции желудка по Гофмейстеру-Финстереру надо приветствовать.

Представленные соображения дают основание рассмотреть постгастрорезекционный гастрит с дисплазией эпителия II - III как предрак с Формированием группы повышенного онкориска.

Методологические основы повторных реконструктивно - восстановительных операций с экстирпацией культи желудка недостаточно разработаны по аспектам:

а) концептуального плана касающегося патогенеза рака культи желудка;

б) онкохирургических изысканий рака резецированного желудка у пациентов, оперированных по поводу не толко язвенной болезни, но и неязвенной этиологии.

Для решения этих актуальных задач необходим комплекс серьезных, продуманных, обоснованных исследований, которые обещают будущую перспективную разработку.

Сочетание высокой частоты с недостаточной изученностью ставит опухолевые поражения оперированного желудка в ряду актуальных проблем желудочной хирургии. «Рак оперированного желудка» это не только первичный рак, развившийся после резекции, произведенных по поводу доброкачественных заболеваний, но и рецидивы рака желудка. Изучение этого вопроса также явилось одной из задач нашего исследования.

Терминологически «рецидив» заболевания означает «возрат» его. Установлено, что причиной ранних рецидивов у больных перенесших радикальную операцию, является недостаточным радикализм. Ранний рецидивный рак в культе это, прежде всего, следствие ошибок, допущенных при первичной операции.

Распространенное представление о том, что при рецидиве рака желудка после перенесенной операции нельзя помочь, пересмотрено. Более того, сегодня ставится вопрос о стандартизации и типизации повторных хирургических вмешательств при раке резецированного желудка.

Основным способом хирургического лечения рака оперированного желудка является экстирпация его культи, как правило, с последующей эзофагоеюностомией на петле по Ру [Клименков А.А., Неред С.Н., 2004; Джураев М.Д. др., 2009; Чайка А.В. и др., 2015]. Главной целью операции авторы считают радикальность, оценивая ее по продолжительности безрецидивного периода и длительной выживаемости. При этом они игнорируют физиологичность восстановительного этапа и функциональные результаты выполненных операций.

Мы располагаем 18 клиническими наблюдениями рака резецированного желудка (I группа -13 больных) , оперированные по поводу язвенной болезни желудка и 12-перстной кишки в отдаленные сроки от 11 до 27 лет с пятилетним сроком выживаемости у 4х больных (30%).

Во второй группе (n=5) с рецидивом рака желудка с нулевой 3х летней выживаемостью. Мужчин было 13, женщин 5 (от 22 до

81 года). У 12 больных раком культи желудка первичной операцией была резекция желудка, одного- надпривратниковая гастрэктомия, у 5-рецидив рака желудка. Среди 5 случаев с рецидивом рака желудка гистологическая картина представлена у 4-х больных - аденокарциномой, у одного – полипоз желудка. 5 больным выполнены комбинированные расширенные гастроэзофагеальные резекции (от 4 до 7 органов).

На 18 клинических случаев смертельных случаев не было. Наиболее радикальным и онкологически опревданным вмешательством является экстирпация культи желудка. Экстирпация культи желудка была завершена наложением эзофагоеюноанастомоза по методу РУ как наиболее рационального и целесообразного в подобной ситуации.

Таким образом, возникла новая проблема, порожденная хирургией - проблема рака оперированного желудка.

Рак культи желудка не имеет патогномоничных клинических признаков –первое проявление заболевания часто маскируется сопутствующими воспалительными, рубцовыми и моторо-эвакуаторыми нарушениям резецированного желудка, а в целом клиническая картина рака культи желудка зависит, в основном, лишь от стадии развития опухолевого процесса и места расположения.

Особо следует подчеркнуть, что повторная операция, а тем более онкологическая, как правило отличается значительной травматичностью и выполняется у весьма ослабленных больных, что всегда обусловливает большой операционный риск.

Мобилизация культи желудка вместе с опухолью, как правило, происходит атипично и, чаще всего, является операцией комбинированной, требуя от оператора принятия решения о выполнении радикальной операции у каждого больного сугубо индивидуально.

## Выводы

1.Подтверждена верность гипотезы, выдвинутой Ю.И. Фишзон-Рысс о том, что антральный гастрит после РЖ проявляет тенденцию к антрокардиальной экспансии с прогрессированием

атрофического гастрита, который является фоновым составляющим для развития рака культи желудка.

2.Рак культи желудка является одним из грозных осложнений, развивающихся в отдаленные сроки после резекции желудка как при язвенной, так и не язвенной этиологии.

3.Из резекционных способов предпочтительным является пилоруссохраняющие операции и (или) типа Ру.

4. Ранняя диагностика в доклинической стадии со скрининговым мониторингом в группе больных резецированного желудка по истечении 10 лет и более остается сверхактуальной, т.е. возникла новая проблема, порожденная хирургией – проблема рака оперированного желудка.

**Литература**

1. Абдурахманов Г.М., Гасангаджиева А.Г., Габибова П.И. Эколого-географическая обусловленность и прогноз заболеваемости злокачественных новообразований населения РД. г. Махачкала, 2009г – 499 с.

2. Агеенко А.И. Новая диагностика рака. М.Медицина 2004г., 407 с.

3. Балабанов В., Балабанов И. Нанотехнологии: Правда и вымысел, которые потрясли мир. М. ЭКСМО 2010, с.380.

4. Гутина В.Н., Кузьмин В.В. Теория молекулярной диссимметрииЛ.Пастера. М. «Наука» 1990г., с.214

5. А.Г. Земляной, С.А.Алиев, Н.В.Левашова. Пострезекционный гастрит в иммунологическом аспекте. Вестник хирургии 1985 г № 9 стр. 18-20

6. Кузнецов Ю.Н, Голубовская И.К, Кулагин А.Д. Теломеропатии как мультидисциплинарная проблема. Вестник гематологии, том XVII, №4, 2021.9с.

7. Кутушов М.В. Рак исцелим?! Таинственные причины возникновения рака. - АСТ, 2008г. с.514.

8. Лапин М.Д. Рак культи желудка (Клиника, диагностика и хирургическое лечение) Автореф. Дис. На соискание учен. Степени д-ра мед. Наук (14.777) Москва 1970-38с.

9. Немцова М.В., Быков И.И., Чекунова Н.В., Залетаев Д.В.,

Глухов А.И., Хоробых Т.В. Системы молекулярно-генетических маркеров при раке желудка. Клиническая лабораторная диагностика, № 11, 2013. 4с.

10. Решетов И.В., Быков И.И., Микерова М.С., Немццова М.В. Оценка молекулярных изменений в слизистой оболочке, приближенной к краю резекции, после оперативноголечения по поводу рака желудка. OriginalResearchesPMJ 2020 №4. 3с.

11. Ридли М. Геном: автобиография вида в 23 главах. М.2008, с.426.

12. Рубцова М.П., Василькова Д.П., Малявко А.Н., Нарайкина Ю.В., Зверева М.Э., Донцова О.А. Функции теломеразы: удлинение теломер и не только. Acta Naturae, том 4 №2 (13) 2012. 18с.

13. П.М. Сапроненков. Иммунология Желудочно кишечного тракта. Ленинград Изд-во наука 1987-158 с.

14. Скворцов Д.А, Рубцова М.П, Зверева М.Э., Киселев Ф.Л., Донцова О.А. Регуляция теломеразы в онкогенезе. ActaNaturae №1 2009, 17с.

15. Тронько Н.Д., Черская М.С., Кухарский В.М., Красненков Д.С., Гурьянов В.Г. Высокая активность теломеразы, парасимпатики и супероксиддисмутазы- причина укорочения теломер у пациентов с церебральным атеросклерозом и сахарным диабетом. The scientific heritage № 50(2020). 10с.

16. Хаитов Р.М., Кадагидзе З.Г Иммунитет и рак. ГЭОТАР-Медия, 2018г. с. 256.

17. Черноусов А.Ф., Хоробых Т.В., Немцова М.В., Быков И.И. Генетика в практике хирургического лечения рака желудка. – М.: Практическая медицина, 2017. -128с.

18. Черноусов А.Ф., Хоробых Т.В., Немцова М.В., Чекунова Н., Удилова А., Вычужанин Д., Нурутдинов Р., Рогаль М. Рецидивы рака желедка у больных, перенесших его резекцию. Диагностика рецидивов. 2013. 5с.

19. Черноусов А.Ф., Хоробых Т.В., Быков И.И., Немцова М.В., Удилова А.А., Бекшоков А.Б. Онкомаркеры в лечении больных раком желудка. Сеченовский вестник. 2013. № 2(12). С. 21-26

20. Элизабет Блекбёрн, Эллис Эпель . Эффект теломераз,

M.2017. с 380.

21. Shimizu I, Minamino T. Cellular senescence in cardiac diseases. J Cardiol. 2019; 74(4):313-319. doi:10.1016/j.jjcc.2019.05.002

22. Toupance S, Labat C, Temmar M, et al. Short telomeres, but not telomere attrition rates, are associated with carotid atherosclerosis. Hypertension. 2017; 70: 420-425.

23. Svinareva L.V., Glukhov A.I., Zimnik O.V. et al. The study of telomerase activity in gastric cancer // Biochemistry (Moscow) Supplement series B: Biomedical chemistry. 2011. Vol. 5.-№я2.-P. 188-192.

24. Sykes S.M., Mellert H.S., Holbert M.A. et al. Acetylation of the p53 DNA-binding domain regulates apoptosis induc- tion // Mol. Cell. 2006. Vol. 24.-P. 841-851.

25. Werner CM, Hecksteden A, Morsch A, et al. Differential effects of endurance, interval, and resistance training on telomerase activity and telomere length in a randomized, controlled study. Eur Heart J. 2018 Nov 28. doi: 10.1093/eurheartj/ehy 585.

# ОПЫТ ЭНДОСКОПИЧЕСКОЙ ТРАНСПАПИЛЛЯРНОЙ ЛИТОЭКСТРАКЦИИ И ЛИТОТРИПСИИ.

**Меджидов Р.Т.,[1] Темирболатов М.Д.,[2] Магомедов И.У., Хандулаев Ш.М., Исаков Х.С.**

*Клиника общей хирургии ФГБОУ ВО ДГМУ МЗ РФ*
*ГБУ РД РКБ №2 г. Махачкала*

**Актуальность.** Эндоскопическая транспапиллярная методика является «золотым стандартом» при лечении холедохолитиаза. Нередко данное вмешательство становится многоэтапным в случаях выявления крупных конкрементов желчных протоков. Решить проблему в один этап удается при применении литотрипсии. В последние годы широкое клиническое применение получила лазерная литотрипсия.

**Цель исследования** - определить эффективность эндоскопической транспиллярной литоэкстракции и литотрипсии в разрешении холедохолитиаза и механической желтухи.

**Материал и методы.** Анализу подвергнуты результаты ретроградного транспапиллярного разрешения холедохолитиаза и механической желтухи под эндоскопической навигацией у 36 пациентов, находившихся на лечении в хирургическом отделении ГБУ РД РКБ №2 в 2022-2023 гг. ЖКБ, хронический калькулезный холецистит, холедохолитиаз, механическая желтуха имелась у 29 пациентов. Из них у 4 отмечен синдром Мириззи. ПХЭС, холедохолитиаз, холестаз выявлены в 7 наблюдениях. Размеры конкрементов варьировались от 10 до 25 мм (среднее -15,0 ± 9,0) мм. При этом в 25 (69,4%) случаях были выявлены

1-2 конкремента, в 7 (19,4%) - от 2 до 4 и в 4 (11,2%) - множественный холедохолитиаз (от 10 до 40 конкрементов). После разрешения холедохолитиаза в 20 наблюдениях выполнена лапароскопическая холецистэктомия. При разрешении холедохолитиаза использован следующий алгоритм: ретроградная холангиография, папиллосфинктеротомия, литоэкстракция корзиной Дормиа

либо баллонным катетером, при крупных конкрементах механическая либо лазерная литотрипсия, холангиоскопия для определения полноты удаления конкрементов, стентрирование билиарного тракта при чрезмерной дилатации протоков.

**Результаты и обследование.** Продолжительность вмешательств составляла от 40 до 115 минут, причём время, потребовавшееся непосредственно на литотрипсию составило от 25 до 45 минут. Холедохлитиаз в один этап разрешён в 27 (75,0%) наблюдениях, повторное эндоскопическое вмешательство потребовалось в 7 (-19,5%) случаях и в 2х (-5,5%) наблюдениях ретроградное вмешательство проведено в 3 этапа. Постманипуляционные осложнения отмечены в 9 (25,0%) наблюдениях. Умеренные кровотечения из папиллотомической раны имело место в 2х случаях, остановлено диатермокоагуляцией; холангит - у 2 пациентов и острый нетяжёлый панкреатит-в 5 наблюдениях. Все осложнения устранены консервативно. Летальных исходов не было. В клинической практике наиболее часто используемыми методами литотрипсии являются: механическая, электрогидравлическая и лазерная. Эффективность последней составляет 99,0%, а электрогидравлической -91,7%. При крупных и множественных конкрементах литоэкстракция и литотрипсия в один этап не всегда выполнимы и это утверждают многие авторы. При невозможности разрешения холедохолитиаза в один этап и чрезмерной дилатации билиарного тракта следует завершить эндобилиарное вмешательство стентированием холедоха для профилактики холангита.

**Заключение.** Наш опыт эндоскопической транспапиллярной литоэкстракции и литотрипсии подтверждает высокую эффективность данного эндобилиарного вмешательства в разрешении холедохолитиаза

# ОШИБКИ И ОСЛОЖНЕНИЯ ПРИ ЭХИНОКОККОЗЕ ПЕЧЕНИ

**Мамаев К.Т., Канаев А.И.**

*Кафедра госпитальной хирургии №2 ДГМУ*

В клинике госпитальной хирургии №2 ДГМУ за последние 20 лет анализированы истории болезни с осложненными формами эхинококкоза печени у 98 больных. Из них у 49 – диагностировано нагноение паразита, обезыствление кисты – у 7 больных, у 9 больных – прорыв кисты в свободную полость с явлениями анафилактического шока и обсеменением брюшной полости, ферментативным распадом у 12 больных, прорыв через диафрагму, через легкое и через бронх с отхаркиванием большого количества гнойной жидкости и через рот у 2 больных. Единичные поражения печени у 28 больных, а множественные – у 20 больных. При единичных поражениях у 14 больных был выставлен диагноз на УЗИ: абсцесс печени. Во всех случаях клинические проявления характеризовались постоянными тупыми болями в правом подреберье, увеличением печени, ее болезненностью, субфебрильной температурой, похуданием. Сопутствующая желтуха выявлена у 3 больных с большими полостями в печени.

С диагнозом острый или хронический холецистит поступило 5 больных. Клинические проявления: приступообразные боли, тошнота, рвота, иктеричность кожных покров и склер, пальпируемое образование в правом подреберье.

С клиникой острого холецистита поступили 2 больных с перфорацией в желчный пузырь, а другой – в холедох. 4 больных поступили с диагнозом опухоль печени. К ошибке диагностике привело наличие тупых болей и пальпируемые плотные образования, исходящие из печени, истощение.

Перфорация кисты через диафрагму в нижнюю долю правого легкого у 2 больных ошибочно диагностированы как абсцесс правого легкого. Клинически отмечались боли в грудной клетке, высокая температура, кашель со зловонной мокротой, печеночно-

бронхиальные свищи, излияние кисты через диафрагму в плевральную полость.

Из 18 больных с множественными кистами диагностические ошибки выявлены у 11 больных. У 7 больных был выставлен диагноз острого или хронического холецистита. С диагнозом абсцесса печени поступило 5 больных. Ранее 3 больных лечились с диагнозом цирроз печени, желтуха. Быстрое нарастание клиники: постоянные боли, увеличение печени, озноб явились причиной ошибки.

С диагнозом острый паранефрит поступило 2 больных. К ошибке диагностики послужили раннее нераспознанные эхинококковые кисты, перфорация в паранефральную клетчатку. В 3 случаях больные поступали с диагнозом опухоль брюшной полости. При осложненном эхинококкозе чаще показаны открытые или полузакрытые методы с рациональным дренированием. Закрытые методы применяли у 20% при кистах небольшого размера, когда имеется возможность выполнить капитонаж или пластику полости сальником на ножке по Р.П.Аскерханову. Индивидуального метода выбора лечения заслуживает печеночно-грудной эхинококкоз, при котором следует учитывать, что, нередко, ввиду травматичности операции ее следует разделить последовательно на несколько этапов.

Таким образом, чаще диагностические ошибки встречались при солитарных поражениях печени. Большинство больных поступало с диагнозом острый или хронический калькулезный холецистит и абсцесс печени.

# СКЛЕРОТЕРАПИЯ – РЕЗУЛЬТАТ ЛЕЧЕНИЯ КИСТОЗНЫХ ОБРАЗОВАНИЙ ЩИТОВИДНОЙ ЖЕЛЕЗЫ В РЕГИОНЕ ЗОБНОЙ ЭНДЕМИИ.

**Абдулхаликов А.С., Тучалова А.Т.**

*Дагестанский государственный медицинский университет. Кафедра госпитальной хирургии №1.*

**Актуальность**: В последнее время малоинвазивные вмешательства (МИВ) на щитовидной железе стали широко применяться как в нашей стране, так и за рубежом. МИВ позволяют снизить травматичность и улучшить косметический результат лечения кистозных и узловых образований щитовидной железы.

Одно из направлений МИВ, которое получило широкое распространение, является склеротерапия кистозных образований в щитовидной железе с помощью химических методов. Один из них – этаноловая склеротерапия, где для склерозирования кистозных полостей применяют инъекции 96% этанола.

**Цель**. Изучить результаты применения этаноловой склеротерапиии кистозных полостей щитовидной железы в регионе зобной эндемии.

**Материалы и методы:** В данном исследовании приведены результаты применения этаноловой склеротерапии у 32 пациентов с кистозными образованиями щитовидной железы. Мужчин – 13, женщин – 19. до 40 лет – 20, от 41 до 60 лет –6, старше 60 лет – 6. Все манипуляции проводятся под УЗИ контролем. При определении показаний к малоинвазивным вмешательствам мы исходили в первую очередь из целесообразности или нецелесообразности оперативного вмешательства. В связи с этим, часть пациентов составляет лица пожилого и старческого возраста, т.к. у них выполнение склеротерапии рассматривалась как альтернатива традиционному оперативному вмешательству, пациенты с высоким операционным риском, а так же и при отказе от оперативного вмешательства и малые размеры кист.

Этаноловую склеротерапию проводили в положении лежа на

спине с запрокинутой назад головой. Переднюю поверхность шеи обрабатывали антисептиком. Местную анестезию области инъекции не проводили. Под контролем УЗИ проводилась пункция узла иглой диаметром 21G.

Для мониторинга проведения этаноловой склеротерапии применяли УЗИ. Была изучена динамика изменения эхографической картины как непосредственно во время проведения этаноловой склеротерапии, так и в течение 1 года после нее.

До проведения склеротерапии кистозные образования у 30 больных (93,75%) имели правильную форму, у 29 (90,6%) - границы кист были ровными, у 30 (93,75%) - контуры узлов были четкими. Узлы у 30 больных были анэхогенными с пристеночным компонентом (93,75%) и у 2 пристеночный компонент занимал менее 50 %.

При выполнении ультрасонографического контроля через 6 и 12 месяцев после лечения регистрируется прогрессирующее уменьшение размеров кист и соответственно развитие в их процессе разрастания соединительной ткани.

Через 6 месяцев после проведения деструкции кисты имели следующую эхографическую картину: неправильная форма 19 (59,4%), неровные границы – у 20 (62,5%), локально-нечеткие и нечеткие контуры – у 21 (65,6%) пациента. Эхогенность была понижена у 10 (31,3%) и повышена у 22 (68,7%) больных.

Положительный результат (уменьшение диаметра образовния более чем в 2 раза) был достигнут и сохранялся в течение указанного срока у 28 (87,5%) больных. Прослеживалась зависимость между количеством положительных результатов и размерами кистозных образований. Лучшие результаты – 94% склерозирования и уменьшения размера кисты до 1 см у больных с кистами до 3см. В то время как при кистозных образованиях размером от 3 см количество положительных результатов составляло 76 %.

## Выводы и рекомендации

1.Этаноловая склеротерапия позволяет в подавляющем большинстве случаев устранить симптомы компрессии органов шеи, связанные с наличием у пациента кистозно-трансформированного образования.

2. Все пункционные манипуляции на ЩЖ следует проводить только под сонографическим контролем, в части случаев – с использованием допплеровских режимов.

3. Этаноловая склеротерапия с повторными промываниями кистозной полости этанолом является методом выбора при лечении пациентов с кистозно-трансформированными коллоидными узлами ЩЖ.

4. Этаноловую склеротерапию следует использовать при лечении пациентов с кистами ЩЖ размером до 4 см, вызывающими симптомы компрессии органов шеи на фоне эутиреоидного состояния.

5. Сравнительное изучение непосредственных и ближайших (до 3-х лет) результатов традиционных и малоинвазивных оперативных вмешательств свидетельствует, что малоинвазивные вмешательства имеют определенные преимущества, выражающиеся в снижении уровня послеоперационной боли и сроков госпитализации больных и лучшем косметическом результате. Выполнение малоинвазивных вмешательств не снижает радикализма оперативного вмешательства и не увеличивает количество осложнений, а также исключает возможность ожидаемого послеоперационного гипотиреоза.

# СЛУЧАЙ СПОНТАННОГО РАЗРЫВА ПИЩЕВОДА: НАШИ ОШИБКИ И УСПЕХИ

**Аскерханов Г.Р., Халилов А.Х., Бабаев М.Р., Магомедов А.А-Г., Адалов М.М., Магомедов М.Г., Рамазанова Б.М., Абдужалилов М.Р.**

*ГБУ РД РКБ им. А.В. Вишневского, отделение торакальной хирургии*

**Актуальность.** Спонтанный разрыв пищевода, известный также как синдром Бурхаве, является редкой, трудно диагностируемой патологией, протекающей с тяжелыми осложнениями и высокими показателями летальности, доходящими до 80-85 % (25-85 %).

Сложность состояния пациентов обусловлена тяжелым медиастинитом, гнойными осложнениями плевральных полостей (пиоторакс, пиопневмоторакс), протекающих тяжело на фоне заброса в плевральную полость желудочного сока, соляной кислоты, быстрым развитием сепсиса, легочно-сердечной, а в большинстве случаев и печеночно-почечной недостаточности при несвоевременном оказании квалифицированной помощи. Спонтанный разрыв пищевода–синдром Бурхаве, впервые был описан в 1724 г. голландским врачом Hermann Boerhaave (1668-1738), который выявил разрыв нижней трети пищевода при вскрытии тела гранд-адмирала голландского флота Jan Gerrit Wasse-naer, умершего от медиастинита. Спонтанный разрыв пищевода впервые прижизненно диагностировал V. Myers уже в 1858 г. Первый случай излечения синдрома Бурхаве путем дренирования плевральной полости N.W. Fink опубликовал в 1947 г.

**Материал и методы**. Под нашим наблюдением за последние 10 лет находились 8 пациентов со спонтанным разрывом пищевода, в возрасте 36-85 лет: мужчин – 7, женщина – 1, из которых 3 умерли (37,5%).

Особый интерес представляет пациент А.Р., 1949 г. р., который был доставлен в отделение 28.02.2022 г. через сутки после появления картины разрыва пищевода.

Со слов пациента, накануне к вечеру появилась слабость, тошнота, неоднократная рвота, после которой состояние постепенно ухудшалось, а утром 28.02.2022 г стал отмечать осиплость голоса, общую слабость, появилась одышка в покое. По скорой помощи доставлен в РКБ СМП, ему выполнена МСКТ ОГК и с диагнозом гидропневмоторакс он направлен в отделение торакальной хирурги РКБ, осмотрен торакальным хирургом, по тяжести состояния госпитализирован в ОРИТ хирургии.

В анамнезе: длительно страдает ГЭРБ, грыжей пищеводного отверстия диафрагмы, рефлюкс-эзофагитом, проводит периодически курсы лечения.

Больной правильного телосложения, повышенного питания, кожные покровы бледно-сероватые, влажные, отмечается акроцианоз.

Правая половина грудной клетки отстает в акте дыхания. Перкуторно: справа–тимпанит; аускультативно: дыхание над левым легким проводится, справане проводится, ЧДД-28. Область сердца не изменена, границы относительной тупости сердца смещены влево, сердечные тоны ритмичные, ЧСС-пульс-126 в мин, АД- 80/ 60 мм рт. ст.

Язык слегка обложен, сухой; живот не увеличен, участвует в акт дыхания, пальпаторно мягкий, безболезненный, печень, селезенка не увеличены.

**МСКТ ОГК (28.02.2022 г.)** - эмфизема средостения на всем протяжении, напряженный гидропневмоторакс справа.

Экстренно выполнено дренирование правой плевральной полости двумя дренажами, одномоментно удалили около 2000 мл мутной жидкости и воздух, при приеме жидкости с красителем **per os**, - диагноз перфорации пищевода не вызывал сомнений.

**ФГДС (28.02.2022 г**): разрыв пищевода на расстоянии 31-33,5см от резцов, по правой боковой стенке визуализируется дефект пищевода 2,5 х 2,0 см с неровными обрывистыми краями с фибриновым налетом, перистальтика на данном участке не прослеживается, отмечается подтекание гнойного отделяемого, фиксированная аксиальная грыжа пищеводного отверстия диа-

фрагмы, фибринозный эзофагит, хронический гастрит; установлен НГЗ под эндоскопическим контролем.

В связи с тяжестью состояния пациента и небольшим сравнительно дефектом пищевода проводилась интенсивная терапия, на фоне которой наблюдалось улучшение состояния.

**ФГДС (02.03.2022 г.)** - дефект стенки пищевода 2,5 х 2,0 см без прогрессирования, установлен зонд Блекмора (?!) временно, с целью прикрытия дефекта пищевода, как более щадящий метод, и кормления пациента. Применение зонда Блекмора было грубой ошибкой в ведении пациента с разрывом пищевода.

**05.03.2022 г**. зонд Блекмора удален, при ФЭГДС дефект стенки пищевода 4,2 х 3,0 см с активным поступлением слизисто-гнойного отделяемого в большом количестве, множественные поверхностные язвы желудка, эррозивный дуоденит; выполнена чрескожная эндоскопическая гастростомия. Под эндоскопическим контролем в область дефекта пищевода установлена вакуум-аспирационная система.

**06.03.2022 г**. у пациента появилась геморрагия по дренажам из плевральной полости, гастростоме, зонду подведенному к дефекту пищевода с вакуум – аспирационной системой. При ФЭГДС– в пищеводе и желудке сгустки свернувшейся крови, источник не обнаружен- состоявшееся кровотечение. Продолжается консервативная гемостатическая, противояз-венная, антибактериальная терапия, переливание компонентов крови в условиях ОРИТ.

**09.03.2022 г**. у пациента повторно возник эпизод кровотечения, после подготовки, гемотрансфузии **10.03.2022 г. выполнена операция**: торакотомия справа, эмпиемплеврэктомия, экстирпация пищевода, дренирование плевральной полости; цервикотомия слева, эзофагостомия. Интраоперационно выявлено: дефект пищевода больших размеров, начинается ниже уровня корня легкого и имеет протяженность около 6-7 х 2-4 см, доходит до уровня диафрагмы, заканчиваясь дном желудка, выпирающим через расширенное пищеводное отверстие диафрагмы.

**17.03.2022г.** у пациента появилась «мелена», картина продолжающегося желудочно-кишечного кровотечения, несмотря на

проводимую интенсивную комплексную консервативную терапию.

**19.03.2022г. ФГДС**- недостаточность швов кардии, эрозивно-язвенный гастрит, гастростома, эрозивный бульбит, язва нисходящего отдела двенадцатиперстной кишки, состоявшееся кровотечение по Forrest 2b, в динамике повторный эпизод кровотечения 19.03.2022г.

**20.03.2022 г.** выполнена лапаротомия, проксимальная резекция желудка с пищеводом, гастростомия.

**22.03.2022г.** в связи с дыхательной недостаточностью и прологированной ИВЛ пациенту проведена трахеостомия.

**ФБС (22.03.2022 г)** - эрозивный фибринозный трахеит, гнойный двусторонний бронхит.

**25.03.2022 г.** у пациента повторилась клиника массивного желудочного кровотечения, на **ФЭГДС** - продолжающееся кровотечение из язвы двенадцатиперстной кишки по Forrest 1a. Проведена попытка диатермокоагуляции дна язвы, гемостаз не достигнут, в связи с продолжающимся кровотечением проведена экстренно **операция 25.03.2022 г.** - Релапаротомия, иссечение залуковичной язвы ДПК, санация и дренирование брюшной полости.

**МСКТ органов грудной клетки, брюшной полости и забрюшинного пространства 31.03.2022г**. - в плевральной полости выпот толщиной до 18 мм с 3-мя дренажными трубками справа и 42 мм слева, через зонд контрастируется желудок и частично тонкий кишечник, контраст не вытекает.

**11.04.2022г**. проведен торакоцентез слева, дренирование плевральной полости по Бюллау.

Состояние пациента постепенно улучшилось, легкие расправлены физикально и рентгенологически, дренажи удалены.

Пациент проходит курс лечения в реабилитационном центре. В перспективе намечается пластика пищевода фрагментом толстой кишки.

## Выводы и рекомендации

1. В лечении пациентов со спонтанным разрывом пищевода большую роль играет ранняя диагностика и определение тактики ведения пациента.

2. Пациентам в раннем периоде (до 6-8 часов) показаны операции по ушиванию дефекта пищевода с укрытием линии швов дном желудка, сальником, фрагментом перикарда, диафрагмы.

3. При больших разрывах пищевода с риском массивных кровотечений провести экстирпацию пищевода с наложением эзофагостомы на шее, с последующей пластикой пищевода желудочным трансплантатом или фрагментом толстой кишки;

4. Успех лечения пациентов с синдромом Бурхаве зависит от мультидисциплинарного подхода в диагностике и лечении совместно хирургов, эндоскопистов, анестезиологов-реаниматологов, физиотерапевтов и т.д.

# СРАВНИТЕЛЬНОЕ ИССЛЕДОВАНИЕ МЕТОДА ДЕСАРДА И ЛИХТЕНШТЕЙНА ДЛЯ ЛЕЧЕНИЯ НЕОСЛОЖНЕННОЙ ПАХОВОЙ ГРЫЖИ У МОЛОДЫХ РЕПРОДУКТИВНЫХ МУЖЧИН

**Дамадаев Д.М., Хамидов М.А., Магомедов М.М., Магомедов А.А.**

*Кафедра хирургии ФПК и ППС с курсом эндоскопической хирургии ДГМУ*

**Актуальность.** Паховые грыжи из-за их частоты остаются важной хирургической проблемой. Предполагаемый пожизненный риск паховой грыжи составляет 27% для мужчин и 3% для женщин. В Рекомендациях Европейского общества грыжи (EHS) для лечения симптоматической первичной паховой грыжи рекомендуются методы на основе сетки, в частности, техника Лихтенштейна. Сетка работает как механический барьер, но она не обеспечивает подвижную физиологически динамичную заднюю стенку. Синтетические протезы могут создавать новые клинические проблемы, такие как ощущение инородного тела в паху, дискомфорт и жесткость брюшной стенки, что может повлиять на повседневное функционирование пациента. Инфекции в месте операции более часты после пластики грыжи на основе сетки. Интенсивный хронический воспалительный процесс, обычно связанный с реакцией инородного тела вокруг сетчатого протеза, может привести к образованию серомы, ИОХВ (инфекции в области хирургического вмешательства), лечение которых становится новой хирургической проблемой. Кроме того, хроническое рубцевание может привести к обструкции семявыносящего протока, что приводит к снижению фертильности и синдрому дизэякуляции. Исследование обнаружило, что протезная сетка оказывает длительное вредное воздействие на семявыносящий проток, вызывая азооспермию. Из-за наблюдаемых осложнений и послеоперационных дисфункций многие исследователи обратились к новым методам пластики грыж. Метод Desarda, представленный в 2001 году, является новым методом пластики грыж, осно-

ванным на концепции обеспечения прочной, подвижной, физиологически активной и динамичной задней стенки. Desard, автор методики, утверждал, что, постольку процесс старения в сухожилиях и апоневрозе минимален, поскольку использование полоски апоневроза наружной косой мышцы является лучшей альтернативой сетке. Автор продемонстрировал, что его пластическая операция носила динамический характер из-за сокращений внешних и внутренних косых мышц, тем самым превращая полоску апоневроза наружной косой мышцы в "щит" для предотвращения повторного образования грыжи.

Поскольку у пациентов с паховой грыжей вызывает беспокойство хроническая боль в паху и ущемление семявыводящих путей, связанные с использованием сетки, следует переоценить тканевую пластику. Было проведено несколько проспективных исследований, в которых сравнивались результаты техники Лихтенштейна и техники Desarda для лечения неосложненных паховых грыж. Мы провели свое проспективное исследование, в котором сравнивались две методики.

**Цель.** Сравнить эффективность лечения паховой грыжи методами Desarda и Лихтенштейна у молодых мужчин репродуктивного возраста.

**Материал и методы.** Клиническое исследование базировалось на материале результатов хирургического лечения паховой грыжи у 34 пациентов мужского пола в возрасте от 18 до 45 лет, госпитализированных и оперированных в базовых отделениях хирургии РКБ-2, Республиканской межрайонной больнице и в Дербентской городской больнице за период 2017–2022 гг. При включении пациентов в исследование соблюдались основополагающие принципы биомедицинской этики проведения медицинского эксперимента. В исследование были включены пациенты, перенесшие операцию по поводу неосложненной паховой грыжи либо по методу Лихтенштейна, или по методу Desarda. Два метода сравнивались в отношении частоты рецидивов, непосредственной послеоперационной боли, хронической боли в паху, раневой инфекции и времени, необходимого для возвращения к повседневной жизни.

**Результаты.** Время операции составило 74,89 ± 12,63 мин при

методе Лихтенштейна и 72,60 ± 13,89 мин при пластике Desarda (P= 0,508). Послеоперационная боль была значительно меньше в первые 7 суток после операции в группе Desarda (P = 0,09) по сравнению с группой Лихтенштейна. Время, необходимое для возвращения к основной и домашней деятельности, было значительно меньше в группе Desarda (P =0,001). Статистическая разница в частоте послеоперационных осложнений между двумя группами исследования отсутствовала. Не было никакой существенной разницы в частоте рецидивов, хронической боли в паху, раневой инфекции или в периоде восстановления пациента между техникой Лихтенштейна и техникой Desarda.

**Заключение.** Восстановление тканей по Desarda было признано сопоставимым с пластикой Лихтенштейна с точки зрения рецидива и послеоперационных осложнений, послеоперационной боли, хронической боли в паху, раневой инфекции и времени, необходимого для возвращения пациента к активной деятельности. Метод Desarda может рассматриваться как альтернатива пластике на основе сетки, он помогает избежать длительной заболеваемости, связанной с использованием сетки, при неосложненных непрямых грыжах у пациентов более молодого репродуктивного возраста.

# АЛГОРИТМ ОБСЛЕДОВАНИЯ И ЛЕЧЕНИЯ БЕРЕМЕННЫХ С ОСТРЫМ ПАНКРЕАТИТОМ

**Магомедов А.Г., Омаров К.Х., Гаджиев К.И., Магомедова З.М., Гаджиев Г.К.**

*Кафедра госпитальной хирургии №1 ДГМУ, РКБ им. А. В. Вишневского*

**Актуальность**. Одной из частых острых хирургических патологий у беременных является острый панкреатит. У беременных имеются особенности течения, обследования и лечения данного заболевания, которые необходимо учитывать хирургу.

На базе отделения общей хирургии ГБУ РД РКБ имени А.В. Вишневского по распоряжению Минздрава Республики Дагестан организована помощь беременным с острой хирургической патологией.

**Цель.** Изучить по разработанному нами алгоритму особенности течения и лечения острого панкреатита у беременных.

**Материалы и методы.** За 2018-2022 гг. пролечено 33 беременных (1группа, основная) с острым панкреатитом различной степени тяжести и сложности. Вторую группу (контрольную) составили 28 пациенток, лечившихся в 2014-2017 году. Большое значение имеет срок и особенности течения беременности. Исходя из полученных данных при обследовании, совместно с акушерами-гинекологами принимается решение о тактике лечения пациенток, о необходимости прерывания беременности, оперативном или консервативном лечении панкреатита и т.д.

В приемном отделении в течение 20 минут проводится осмотр пациентки хирургом, терапевтом, акушером-гинекологом, (а при необходимости и другими специалистами). В обследование обязательно входят общий анализ крови, биохимический анализ крови с определением амилазы крови, билирубина общего и прямого, креатинина, общего белка крови, АСТ, АЛТ, глюкозы крови, коагулограмма, проводится УЗИ печени, желчных путей,

поджелудочной железы, почек, матки и плода, ЭКГ. При необходимости по рекомендации терапевта можно проводить рентгенографию легких или ФЛГ цифровым аппаратом, с прикрытием свинцовым фартуком брюшной полости.

Пациентка госпитализируется в ОРИТ хирургии, где проводится дальнейшее лечение. При возникновении подозрения на острую патологию пищевода, желудка или ДПК – с большой осторожностью проводится ФГДС. Устанавливается катетер в центральную вену, мочевой пузырь, НГЗ. Проводится интенсивная дезинтоксикационная терапия, подавление ферментативной активности поджелудочной железы, восполнение ОЦК и т.д.

При выявлении выпота в брюшной полости и клиники перитонита необходимо срочное решение вопроса о хирургическом вмешательстве. Предпочтение отдается малоинвазивным вмешательствам – диагностически-лечебной лапароскопии, с проведением санации и дренирования, в том числе и малого сальника, пункционного дренирования брюшной полости под УЗИ контролем с исследованием ферментов в полученной жидкости. Во всех случаях необходимо корректировать точки доступа в брюшную полость с учетом размеров матки, также использовать УЗи для определения точек доступа. Лапаротомия проводится только при выявлении инфильтрата с абсцедированием в сальниковой сумке, затрудняющей доступ для лапароскопии или пункционного дренирования, и при наличии трудно извлекаемых секвестров. В осложненных случаях возникает необходимость в проведении повторных санаций сальниковой сумки, для чего приходится накладывать оментобурсостому. В каждом случае проводится постоянный мониторинг за состоянием плода, сроки прерывания беременности или родоразрешения определяются строго индивидуально. Проведение кесарева сечения на фоне перитонита крайне нежелательно, предпочтение отдается родоразрешению по естественным путям.

**Результаты.** Своевременное лечение острого панкреатита у беременных по разработанному нами алгоритму значительно сокращает время обследования пациентов и соответственно сокращаются сроки лечения, практически во всех случаях удалось про-

лонгировать беременность (94%), только в двух случаях состаялось досрочное родоразрешение (6%). В контрольной группе соответственно 75% и 25%.

**Вывод.** Строго индивидуальный, мультидисциплинарный подход к лечению острого панкреатита у беременных с применением современных методов обследования и лечения и по нами выработанному алгоритму позволил улучшить результаты лечения и снизить случаи досрочного родоразрешения на 19%.

## СТЕНТИРОВАНИЕ РУБЦОВЫХ СТРИКТУР ТРАХЕИ– АЛЬТЕРНАТИВА РЕЗЕКЦИИ ТРАХЕИ?

**Аскерханов Г.Р., Халилов А.Х., Магомедов С.З., Ильясов К.М., Бабаев М.Р., Магомедов А.А., Абдулжалилов М.Р., Рамазанова Б.М.**

*ГБУ РД РКБ им. А.В. Вишневского, отделение торакальной хирургии*

**Актуальность.** Рубцовый стеноз трахеи с критическим сужением её просвета является неотложным состоянием и опасен для жизни пациента. Для его излечения необходимы большие хирургические вмешательства. Многие пациенты месяцы и годы вынуждены жить с трахеостомой, периодически обращаться в различные лечебные учреждения и оставаться инвалидами.

Рубцовый стеноз трахеи возникает в результате замещения нормальных структур ее стенки грубой соединительной тканью и появления участков трахеомаляции. Несмотря на достижения торакальной хирургии, оториноларингологии и эндоскопической хирургии, проблема лечения рубцового стеноза пока еще остается трудной задачей.

Частота возникновения рубцового стеноза трахеи после длительной интубации и трахеостомии, по наблюдениям разных лечебных учреждений и разных авторов, варьирует весьма широко–

от десятых долей процента до 10 % и в среднем равна 2-3 %. Классическими «излюбленными» локализациями стеноза являются уровень трахеостомы, надувной манжетки и конца интубационной трубки. Наиболее часто стеноз возникает на уровне надувной манжетки.

**Материал и методы**. С 2004 по 2022 год под нашим наблюдением находилось 209 пациентов с рубцовыми, рубцово-грануляционными стенозами шейного, шейно-верхнегрудного отдела трахеи: мужчин было 147 (70,3 %), женщин - 62 (29,7 %), возрастной состав от 16 до 78 лет.

Этиологическими факторами выступали в 46 случаях длительная интубация, в 131 –трахеостомия, в 14 – травма шейного отдела трахеи (в 7– от удара, в 3–механическое сдавление, в 4– ранение). Таким образом, более чем в 90 % случаях стеноз имел ятрогенную этиологию. 99 пациентов поступили или переведены в отделение со стридором, по поводу чего потребовались экстренные лечебные мероприятия, в основном эндоскопические иссечения грануляций и бужирования, реже ретрахеостомия с бужированием.

Поражение трахеогортанной области диагностировано у 52 пациентов, при этом выяснилось, что у 20 пациентов при ранее проведенной трахеостомии поврежден или пересечен перстневидный хрящ с возникшимися впоследствии грубыми изменениями в области подскладочного пространства и голосовых связок, у 157 пациентов выявлен стеноз на разных уровнях.

В обследовании больных ведущая роль принадлежит эндоскопическому исследованию. В сочетании с контрастной трахеографией, компьютерной томографией оно позволяет достаточно точно определить локализацию, степень, протяженность сужения, состояние трахеобронхиального дерева. При резком затруднении дыхания диагностическую трахео-скопию заканчивали лечебной процедурой.

Основным радикальным методом лечения рубцового стеноза трахеи является циркулярная резекция трахеи.

Нами выполнены 20 циркулярных резекций шейно-верх-

негрудного отдела трахеи, 4 циркулярных трахеогортанных резекций с отличными послеоперационными результатами в 16 случаях, с частичной несостоятельностью анастомоза в раннем послеоперационном периоде у 2 пациентов, процесс разрешился консервативно, с почти полной несостоятельностью анастомоза у 1 пациента, которому пришлось установить Т-образный стент, у 3 пациентов наблюдалась рубцовая стриктура в области анастомоза небольшой протяженностью, которым установлены стенты эндоскопически жесткой бронхоскопией. Причиной рубцовой стриктуры в 15 случаях была длительная интубация, трахеостомия, в 8 случаях – ранее проведенные интубации от 3 до 6 суток. После экстубации пациенты чувствовали себя хорошо, в последующем появились прогрессирующие явления затрудненного дыхания, по поводу чего 4 пациента были госпитализированы в терапевтические отделения с диагнозом бронхиальная астма, обструктивный бронхит, откуда после консультации торакального хирурга переведены на хирургическое лечение.

Нами выполнены: этапная трахеопластика в 156 случаях (включая и 2 пациентов с циркулярной резекцией трахеи с ларинготрахеопластикой), стентирование трахеи – в случаях 35, в том числе эндоскопическое стентирование в 24 случаях, открытое стентирование с иссечением рубцов, грануляций в –11 случаях. Летальных исходов не наблюдалось.

За последние 2-3 года случаи стентирования трахеи и главных бронхов участились, особенно при опухолевых поражениях, как единственный метод освобождения дыхательных путей от обструкции и как подготовительный этап к проведению химиолучевой терапии.

## Выводы

**Для профилактики стенозов трахеи следует придерживаться следующих правил (выводы):**

1. выполнять не трахеотомию, а полноценную трахеостомию с подшиванием краев трахеи к коже;
2. искоренить понятия верхней, нижней и средней трахеостомии (исключения-если не экстренная и при отсутствии опыта),

трахеостомия должна быть только нижней, поскольку при верхней и средней трахеостомии очень высок риск развития рубцовых стенозов, после наложения экстренной трахеостомии с коникотомией; по стабилизации состояния больного трахеостомию перевести на нижнюю;

3. не производить ни одной деканюляции при длительной ИВЛ без эндоскопии–фиброларинготрахеоскопии – прямой или ретроградной через трахеостому;

4. отказаться от трахеостомий по Бьерку, или подобных вмешательств с созданием «окошка», ввиду появляющихся после декануляций сужений по типу «песочных часов», даже при благоприятном стечении обстоятельств;

5. использовать конические термопластичные канюли или «расщепленный зонд» (отрезок термопластичной интубационной трубки), не применять металлические и жесткие пластмассовые канюли;

6. по мере возможности при рубцовых стриктурах и опухолевых поражениях провести бужирование и стентирование трахеи и бронхов, как более щадящий и результативный этап лечения.

# ОЦЕНКА СПОСОБОВ РАЗРЕШЕНИЯ ДЕКОМПЕНСИРОВАННОЙ НЕПРОХОДИМОСТИ

**Абдулжалилов М.К., [1,2] Хамидов М.А., [1] Иманалиев М.Р.,[1,2] Абдулжалилов А.М., [2] Мусаев С.Н., [2] Исаев Х.М-Р., Закариев З.М.**

*[1]ФГБОУ ВО ДГМУ*
*[2]ГБУ РД РКБ СМП Махачкала*

В последние годы наблюдается рост числа пациентов со стенозом органов желудочно-кишечного тракта разной этиологии. При обструкции просвета полого органа хирурги до настоящего времени широко применяют хирургическое вмешательство с формированием различных стом. При этом наблюдаются высокие показатели послеоперационных парастомальных осложнений и летальности от сопутствующей патологии на фоне поздней госпитализации, а также значительное ухудшение качества жизни пациентов, что и определяет большую научно-практическую значимость данной проблемы.

**Цель.** Оценка разных способов разрешения непроходимости органа со стенозом желудочно-кишечного тракта при разных способах его коррекции.

**Материал и методы.** В работе представлен анализ результатов хирургического лечения 83 пациентов со стенозами желудочно кишечного тракта различного генеза. Пациенты распределены на 2 группы, репрезентативные по полу, возрасту и диагнозу. Контрольную группу составили 48 пациентов, которым при опухолевом стенозе применили разные способы коррекции непроходиморсти: гастроэнтероанастомоз с межкишечным Брауновским анастомозом при пилородуоденостенозе формировали 7(14,6%) пациентам, гастродуоденоанастомоз по Жабулею при декомпенсированном пилоростенозе – 5(10,4%), цекостомию при непроходимости правой половины толстой кишки – 17(35,4%), трансверзостомию при непроходимости селезеночного угла обо-

дочной кишки – 2(4,2%), петлевую сигмостомию – 5(10,4%), петлевую илеостомию – 12(15,0%). Основную группу (35 чел.) составили пациенты, которым в область стриктуры полого органа устанавливали различные покрытые или непокрытые металлические саморасширяющиеся стенты и эндотрахеальные трубки № 8 -9. Среди них с пилородуоденостенозом – 9 (25,7%) пациентов, стриктурой гастродуоденоанастомоза – 3(8,6%), прямой кишки – 7(20,0%), сигмовидной – 5(14,3%), стриктурой коло- и илеостомы – 11(31,4%). Всем пациентам выполняли общеклинические и биохимические анализы крови и мочи, эндоскопические и рентгенологические исследования, клинические методы сравнительной оценки результатов лечения и качества жизни в послеоперационном периоде.

**Результаты.** У пациентов контрольной группы, оперированных в экстренном порядке по поводу кишечной непроходимости, наблюдали следующие послеоперационные осложнения: поверхностное нагноение раны вокруг стомы – 7(14,6%), параколостомический абсцесс – 2(4,2%), параколостомическая флегмона – 1(2,1%), дерматит вокруг стомы – 1(2,1%), некроз стомы – 1(2,1%), перфорация 1(2,1%), пролапс – 14(29,2%), стриктура – 6(12,5%). Во второй группе пациентов положительный эффект от установки стента был получен у всех пациентов, клинический успех процедуры отмечен только у 26(86,7%) пациентов при покрытом стенте и у 4 (80,0% – при непокрытом. После стентирования пациенты отмечали не только регресс непроходимости, отхождение газов и стула, но и улучшалось качество жизни и результаты клинико-биохимических анализов. В подгруппе пациентов, где использовали покрытый стент, наблюдали его миграцию в 9 (37,5%) случаях. Прорастание непокрытого стента опухолью ободочной кишки определили у 4(80,0%) пациентов. При стентировании стриктуры коло- или илеостомы эндотрахеальной трубкой во всех случаях наблюдали дисфункцию стента, что требовало постоянного контроля и ухода за ним, приема пациентом слабительных средств.

**Выводы.** 1.Стентирование стеноза полых органов при его непроходимости является перспективным направлением.

2.Разработка способа профилактики миграции стента и рестеноза органа ЖКТ при непроходимости, позволить снизить показатели послеоперационных осложнений и летальности.

## АНТЕГРАДНАЯ КОРРЕКЦИЯ ПАТОЛОГИИ ЖЕЛЧНЫХ ПРОТОКОВ ПРИ НЕВОЗМОЖНОСТИ ЭНДОСКОПИЧЕСКОГО РЕТРОГРАДНОГО ДОСТУПА

**Курбанова А.Р., Меджидов Р.Т.**

*Клиника общей хирургии ФГБОУ ВО ДГМУ МЗ РФ, г. Махачкала.*

**Актуальность.** Существует ряд методов коррекции патологии билиарного тракта, реализуемых как из широкой лапаротомии, так и в видеолапароскопическом варианте. Однако наиболее широко применяемым в клинической практике малоинвазивным методом является ретроградный транспапиллярный доступ под эндоскопической навигацией. Нередко в клинической практике случаются ситуации, когда данным доступом невозможно осуществить коррекцию патологии желчных протоков из-за анатомических особенностей верхних отделов желудочно-кишечного тракта, а также перенесенных ранее реконструктивно-восстановительных операций на пищеводе, желудке и двенадцатиперстной кишке. Данная ситуация требует разработки новых способов разрешения патологии билиарного тракта в малоинвазивном варианте.

**Цель**. Определить возможность коррекции патологии билиарного тракта в антеградном варианте.

**Материалы и методы.** Под нашим наблюдением находилось 66 пациентов с патологией билиарного тракта, у которых имелись сложности в реализации коррекции протоковой патологии эндоскопическим ретроградным доступом.

В 25 (37,8%) наблюдениях протоковая патология имелась у пациентов, которым ранее были проведены различные реконструктивно-восстановительные операции на верхних отделах желудочно-кишечного тракта и на билиарной системе. В 19 (28,8%) случаях транспапиллярное вмешательство под эндоскопической навигацией оказалось неэффективным и у 9 (13,6%) пациентов после него развился острый панкреатит. В 14 (21,2%) наблюдениях имелся ПХЭС, холедохолитиаз, холангит, панкреатит. У 4 (6,1%) пациентов отмечена центральная обструкция билиарного тракта и холелитиаз и еще 4 (6,2%) пациента поступили в клинику с диагнозом: «Состояние после холецистэктомии и наружного дренирования билиарного тракта, резидуальный холедохолитиаз». В 12 (18,1%) наблюдениях наряду с протоковой патологией имелся острый калькулезный холецистит, этим пациентам микрохолецистостомия и ЧЧХС под лучевой навигацией проведены в один этап. Коррекция патологии желчных протоков в один этап проведена в 36 (54,5%) случаях, в два этапа – в 30 (45,5%). Холецистэктомия после разрешения потоковой патологии выполнена 37 (56,1%) пациентам.

**Результаты и обсуждение.** Осложнения при проведении ЧЧХС отмечены в 8 (12,1%) наблюдениях: субкапсулярная гематома печени – у 2 (3,0%), гемобилия – у 6 (9,0%), дислокация катетера в свободную брюшную полость – у 2 (3,0%), синдром быстрой декомпрессии билиарного тракта – у 3 (4,5%).

Жизнеугрожающих осложнений в процессе проведения эндобилиарных вмешательств не отмечено. В постманипуляционном периоде повышение ферментативной активности поджелудочной железы отмечено у 8 (12,1%) пациентов, признаки холангита имелись в 4 (6,0%) случаях. В послеоперационном периоде общие осложнения отмечены в 3 (4,5%) наблюдениях. Летальность составила 1,5%.

**Заключение**. В случаях невозможности выполнения эндоскопического ретроградного способа, и как альтернатива, антеградное эндобилиарное вмешательство является высокоэффективным в разрешении патологии билиарной системы.

# ЛУЧЕВАЯ НАВИГАЦИЯ В ДИАГНОСТИКЕ ПРИЧИН ЖЕЛЧНОЙ И ПАНКРЕАТИЧЕСКОЙ ГИПЕРТЕНЗИИ

**Меджидов Р.Т., Хабибулаева З.Р., Патахова Ф.Р.**

*Клиника общей хирургии ФГБОУ ВО ДГМУ МЗ РФ, г.Махачкала*

**Актуальность.** Количество пациентов с заболеваниями гепатопанкреодуоденальн зоны, которые приводят к желчной и панкреатической гипертензии, с каждым годом становится все больше. Их рассматривают как срочных пациентов, нуждающихся в интенсивном обследовании и лечении.

**Цель.** Определить эффективность методов лечевой навигации в ранней диагностике причин желчной и панкреатической гипертензии, а также определении лечебной тактики

**Материал и методы.** Иследовали данные о методах лучевой навигации у 1046 пациентов с различными заболеваниями органов гепатопанкреатодуоденальной зоны. Эхосонография проведена всем пациентам, МРТ – 812, МСКТ – в 1316 наблюдениях. В 103 случаях МСКТ проведена с контрастированием случайной системы и билиарного тракта по холангиостомическому катетеру.

**Результаты и обсуждение.** Согласно данным эхосонографии, обструкция билиарного тракта на уровне ворот печени была диагностирована в 138 (13,2%) наблюдениях, обструкция в зоне впадения пузырного протока – в 724(26,2%), окклюзия билиарного тракта в его терминальном отделе выявлена в 634 (60,6%) случаях. Расширение панкреатического протока при дистальной обструкции билиарного тракта отмечено в 473 (74,6%) наблюдениях. Анализ данных МРТ показал, что окклюзия билиарного тракта на уровне вер…. Печени имеется у 132 (16,2%) пациентов, центральная обструкция у 274 (33,7%), дистальная обструкция – в 406(50,1%) случаях. При дистальной окклюзии билиарного тракта дилатация панкреатического протока отмечена у 382 (94,0%) пациентов. Полученные при МСКТ данные по инвазии сосудов, распространенности опухолевого процесса и варианта

формирования конфлюенса совпали с данными интраоперационной ревизии в 100% наблюдений. Чувствительность лучевых методов диагностики для определения уровня и характера окклюзии и степени распространенности опухолевого процесса в группе с дистальной обструкцией билиарного тракта составила 97,64, а в определении резектабельности опухоли – 95,47.

Наиболее информативным методом лучевой диагностики в плане определения уровня окклюзии билиарного тракта, степени желчной и панкреатической гипертензии является МР-холангиопанкреатография в 3D- реконструкции. Комплексное применение методов лучевой навигации позволяет проводить виртуальное планирование операций при патологии гепатопанкреотодуаденальной зоны.

**Заключение.** Методы лучевой навигации являются наиболее информативными в выяснении причин желчной и панкриотической гипертензии. Наиболее часто применяемым и высокочувствительным из них является МР-холангиопанкреатография.

# ОЦЕНКА ЭФФЕКТИВНОСТИ РАЗНЫХ СПОСОБОВ ЛАПАРОСКОПИЧЕСКОЙ ХОЛЕЦИСТЭКТОМИИ ПРИ ДЕСТРУКТИВНОМ ХОЛЕЦИСТИТЕ

**Абдулжалилов М.К.,[1,2] Хамидов М.А.,[1] Иманалиев М.Р.,[1,2] Магомедов М.М.,[1,2] Нажмудинов З.З.,[1] Исаев Х.М-Р.,[1] Абдулжалилов А.М.[2]**

*[1]ФГБОУ ВО ДГМУ*
*[2]ГБУ РД РКБ СМП, хирургическое отделение*

**Цель.** Провести сравнительный анализ продолжительности операции, частоты и характера интраоперационных осложнений при выполнении лапароскопической холецистэктомии разными способами.

**Материал и методы.** За последние годы в республике наблюдается рост доли лапароскопических операций при остром холецистите (с 45,6 до 95,1%)за счет числа экстренных операций в ГБУ РД РКБ СМП (1649 – 83,6%), в плановой хирургии этот показатель составляет всего 82,3%. В данной работе представлен ретроспективный анализ результатов лечения 64 пациентов с деструктивным холециститом, госпитализированных в клинику неотложной хирургии ФПК и ППС с курсом эндохирургии по истечении 72 часов от начала заболевания. Пациенты были распределены на 2 группы: в первой группе (36 чел.) лапароскопическая холецистэктомия была выполнена общепринятым способом, во второй группе (28 чел.) лапароскопическую холецистэктомию выполняли субтотально по Прибраму с оставлением «печеночной» стенки желчного пузыря на его ложе. При этом в сравнительном аспекте изучили продолжительность оперативного вмешательства, частоту и характер интраоперационных осложнений, которые были результатом позднег обращения пациентов с приступом острого холецистита (спустя 72 часа от начала приступа) за хирургической помощью и обусловлены прочностью припаивания стенки желчного пузыря к ложу печени, утолщением и

плотной воспалительной инфильтрацией стенки желчного пузыря, воспалительным инфильтратом шейки желчного пузыря и вклинившимся конкрементом.

**Результаты.** В первой группе пациентов частота кровотечений из ложа желчного пузыря составила 14,7%, перфорация стенки желчного пузыря с излитием содержимого желчного пузыря в брюшную полость – 15,7%, а продолжительность оперативного вмешательства составила 114,7±6,1 мин. Во второй группе пациентов эти показатели соответственно составили 7,1%, 6,2% и 75,0±5,3 мин что позволяет, учитывая сокращение продолжительности операции, снижение частоты интраоперационных осложнений, улучшение результатов лечения, рекомендовать, как высокоэффективный способ лапароскопической холецистэктомии по методике Прибрама.

**Выводы**.

1.Вероятность развития интраоперационных осложнений при лапароскопической холецистэктомии у пациентов с деструктивным холециститом позволяет высоко оценить шкалу прогнозирования субоперационных технических сложностей, разработанную в нашей клинике.

2.В целях снижения частоты интраоперационных осложнений при запущенном деструктивном холецистите более эффективно применение лапароскопическй холецистэктомии по методике Прибрама, которая показана в 18,3% случаев.

# ФАКТОРЫ ФОРМИРОВАНИЯ ПАХОВО-МОШОНОЧНОЙ ГРЫЖИ.

**Исаев Х.М-Р., Абдулжалилов М.К., Исаев М.Х., Закариев, З.М., Абдулжалилов А.М., Ахмаев Д.М**

*[1]ФГБОУ ВО ДГМУ*
*[2]ГБУ РД РКБ СМП хирургическое отделение*

**Цель.** Изучить анатомо-топографические особенности формирования пахово-мошоночной грыжи.

**Материал и методы.** Паховая грыжа является одной из распространенных патологий в хирургии. Грыжи брюшной стенки наблюдаются у 3–5% населения, из них паховые грыжи составляют 70–80%.

По количеству предложенных методов лечения, число которых достигло более трехста, герниология является лидером. Многообразие существующих способов пластики объясняется неудовлетворительностью результатов и требует стандартизации лечения паховой грыжи.

Изучение анатомо-топографических особенностей формирования типа грыжи и использование современной классификации паховых грыж позволяют в значительной степени улучшить результаты пластики при паховой грыже.

Хирургическое лечение паховой грыжи проведено 214 пациентам. Мужчин было 195 (91,1%), женщин – 19 (8,9%). Средний возраст составил 46,7± 12,4 лет. Косые паховые грыжи имелись у 160 (74,6%) пациентов, прямые – у 54 (25,4%). Среди мужчин с косыми паховыми грыжами I-тип по Nyhus наблюдался у 6 (3,6%), II тип – у 137 (85,6%), III B тип – у 17 (10,8%) пациентов. Когда имеются косые грыжи с расширенным внутренним паховым кольцом. Грыжевой мешок часто находится в мошонке.

Среди 17 пациентов с пахово-мошоночными грыжами мы наблюдали расширение диаметра грыжевых ворот в пределах 2,5 см только в двух случаях. Содержимым пахово-мошоночной грыжи в

большинстве случаев являлись петли тонкой кишки. Нужно отметить, что нам не приходилось встречаться с миграцией прямой паховой грыжи в мошонку.

Мы проводили измерения диаметра грыжевых ворот. При косых паховых грыжах диаметр шейки грыжевого мешка от 0,5 до 1,4 см наблюдался у 65 (67,7%), от 1,5 до 2,0 см – у 24 (25,0%), 2,0 - 2,5 см – у 7 (7,3%) пациентов. Разрушение поперечной фасции при косых паховых грыжах не выходило за пределы 2,5 см у исследуемой группы пациентов.

**Результаты**. Необходимо отметить, что диаметр грыжевых ворот находится вне зависимости от размеров самой грыжи. При пахово-мошоночных косых грыжах диаметр грыжевых ворот может быть в пределах 1 см или меньше и, наоборот, при небольших паховых грыжах – до 2 см или больше.

Можно заключить, если грыжевые ворота небольших размеров при высоких цифрах внутрибрюшного давления, то грыжевой мешок продолжает заполняться его содержимым и увеличиваться в размерах. В такой ситуации обратное перемещение содержимого грыжевого мешка в брюшную полость затруднено. Создаются условия для формирования пахово-мошоночных грыж. При этих грыжах хирургам не удается вправить их содержимое в брюшную полость до операции или во время операции. При небольших косых паховых и прямых паховых грыжах пациент легко вправляет его содержимое в брюшную полость, или оно само вправляется при лежачем положении.

**Вывод.** В большинстве случаев не размер грыжевого мешка определяет диаметр грыжевых ворот, а, наоборот, от диаметра грыжевых ворот зависят размеры грыжевого мешка.

# НАШ ОПЫТ ЛАПАРОЭНДОСКОПИЧЕСКОЙ ПЛАСТИКИ ПРИ ПАХОВОЙ ГРЫЖЕ

**Хамидов М.А., Магомедов М.П., Магомедов А.М.**

*ФКУЗ МСЧ МВД РФ по РД, отделение хирургии*
*Кафедра хирургии ФПК и ППС с курсом*
*эндоскопической хирургии ДГМУ*

**Актуальность.** 20 миллионов пациентов ежегодно оперируются по поводу паховой грыжи. Лапароэндоскопическая пластика в мире выполняется с 1991 года, в развитых странах она выполняется в 40 – 60% случаев.

**Материал и методы**. Всего в нашей клинике выполнены 204 трансабдоминальные преперитонеальные герниопластики (TAPP) 192 пациентам с 2017 года.

Средний возраст пациентов – 51 год. Мужчины составили 95,3%, женщины – 4,6%. Двусторонние грыжи составили 5,8%. Симультанные операции составили 6,8%, которые сочетались в себе хирургическое лечение ЖКБ, варикоцеле, кист почек и пупочных грыж.

В нашей клинике используется классификация Европейского общества герниологов (EHS-2011).

Показаниями к TAPP – герниопластике считаются:

1) рецидивные грыжи после открытой пластики;
2) двухсторонние грыжи;
3) грыжи у женщин;
4) симультанная операция;
5) хроническая паховая боль у спортсменов (единичные случаи);
6) воспалительные заболевания кожи в области пахового доступа;
7) молодой возраст (при дряблой передней брюшной стенке).

Противопоказаниями к TAPP являются:

1) ущемленные грыжи с явлениями перитонита;
2) гигантские пахово-мошоночные грыжи;

3) перенесенные ранее операции на органах нижнего этажа брюшной полости с массивным спаечным процессом;

4) беременность;

5) сопутствующие заболевания, при которых противопоказана общая анестезия;

6) сопутствующие онкологические заболевания органов малого таза.

В своей практике мы пользуемся концепцией 5 треугольников и перевернутой буквы Y по Марсело Фортадо (2021).

Адекватная диссекция может быть достигнута только при хорошем знании анатомических ориентиров и границ.

Анатомические ориентиры диссекции:

• вверху – на 3-4 см выше верхнего края грыжевых ворот доходя долинии lig.umbilicalis medialis, не пересекая ее;

• медиально – на 1-2 см за лонное сочленение;

• латерально – до верхней передней ости подвздошной кости;

• внизу – на 2-3 см ниже связки купера и далее в латеральном направлении на 4-5 см ниже подвздошно-лонного тракта;

Ориентиры для фиксации сетки:

1. над лонной костью;
2. медиально к эпигастральным сосудам;
3. латерально к эпигастральным сосудам;
4. на 2 см выше подвздошно-лобкового тракта.

**Результаты.**Средняя длительность операций 60мин. В среднем интраоперационная кровопотеря составила 15 мл, средний койко-день – 4.

Хирургические осложнения нами оценивались по классификации хирургических осложнений Clavien-Dindo: 3 случая серомы (1,4%) и одна релапароскопия по поводу гематомы. А также у нас был случай хронической боли, который разрешился консервативно (после проведения физиопроцедур) в течение 3 месяцев. Этот случай наблюдался у нас на этапе освоения, после фиксации сетки к musculus iliopsoas.

Рецидивов после TAPP - пластики не наблюдалось.

## Выводы

1) Основой обучения задней анатомии паховой области, по нашему мнению, является концепция перевернутой Y и пяти треугольников.

2) Границы диссекции – не жесткие ориентиры, а достаточные оверлапы вокруг грыжевого дефекта и слабых зон.

3) Операция должна включать в себя критический взгляд на миопектинеальное отверстие.

4) Выполнение TAPP - герниопластики считаем операцией выбора как у мужчин, так и у женщин.

# ВИДЕОЭНДОСКОПИЧЕСКИЕ ВМЕШАТЕЛЬСТВА В ЛЕЧЕНИИ ЭХИНОКОККОЗА ЛЕГКИХ

**Аскерханов Г.Р., Халилов А.Х., Ильясов К.М., Магомедов С.З., Бабаев М.Р., Магомедов А.А., Масуев М.А., Рамазанова Б.М.**

*ГБУ РД РКБ им. А.В. Вишневского, отделение торакальной хирургии*

**Актуальность**.Несмотря на достигнутые успехи в диагностике и лечении эхинококкоза, определение тактики лечения этой патологии и в XXI веке остается порой трудной задачей при множественном и сочетанном эхинококкозе. Особенно остро эта задача встает перед хирургом именно в неэндемичных по эхинококкозу зонах, где с этой патологией сталкиваются редко, часто проводятся неоправданно большие объемы оперативных вмешательств, резекции органов и т. д.

В настоящее время единственным эффективным методом лечения эхинококкоза легких является хирургический. Предложено более 10 способов хирургических вмешательств. Однако нет единой методики удаления паразита и обработки остаточной полости, точных показаний к различным видам операций. Наиболее

значительным достижением последних лет в лечении эхинококкоза легких следует считать широкое использование закрытых радикальных методов эхинококкэктомий, часто с применением прецизионной техники и видеоторакоскопии.

**Материал и методы**. За последние 30 лет под нашим наблюдением находилось 856 пациентов с эхинококкозом легких, из них мужчин – 475, женщин – 393. Наибольшее число случаев отмечается у лиц молодого и среднего возраста. У 481 пациента был неосложненный эхинококкоз, у 375– осложненный. Множественный эхинококкоз легких выявлен у 120 пациентов, из них у 78 кисты располагались в одном легком, у 42– в обоих легких. Сочетанный эхинококкоз легкого с поражением печени или других органов отмечен у 86 больных.

Характер и методика оперативного вмешательства при эхинококкозе легких зависят от особенностей поражения, размеров и числа кист и сопутствующих осложнений.

При эхинококкозе легкого мы предпочтение отдавали раньше торакотомии, определив заранее рентгенологически точную локализацию кисты. С появлением компьютерной томографии (КТ, МСКТ), магнитно-резонансной томографии, УЗИ-аппаратов экспертного класса, мы теперьбольше прибегаем к малым доступам, прецизионной технике и видеоассистированным (ВАТС) операциям, в связи с отсутствием необходимости тщательной пальпации легкого, печени через диафрагму и т.д.

Нами выполнены следующие операции: операция по А.А.Вишневскому – 141, капитонаж по Дельбе – 227, операция Боброва-Спасокукоцкого- 45, различные виды резекции легкого – 72, комбинированные операции – 118, операции с использованием ВАТС- 82, операции по собственной методике (КПВШ) – 33, экстирпация эхинококковой кисты– 14, идеальная эхинококкэктомия – 19, одномоментная операция на легком и печени- 59, одномоментная двусторонняя эхинококкэктомия торакотомными доступами – 21, ВАТС–5, продольной стернотомией–11, дренирование ложа кисты – 9.

Удаление эхинококкового пузыря с фиброзной оболочкой так же, как резекция легкого, абсолютно предохраняет от возможности

загрязнения операционного поля и плевральной полости содержимым кисты. Оно выполняется только при небольших, поверхностно расположенных кистах, так как при больших кистах, особенно в случаях глубокого их залегания, выполнение этой операции чревато большой травмой ткани легкого, осложнениями, связанными с повреждением сосудов и бронхов.

Менее травматичной является энуклеация кисты без повреждения кутикулярной оболочки, такая операция также выполняется при небольших кортикально расположенных кистах. При больших кистах удаление кутикулярной оболочки в целом виде удается редко, часто она повреждается, что приводит к загрязнению раны и плевральной полости элементами паразита. Поэтому эти идеальные методы удаления эхинококковых кист широкого применения не нашли. При больших кистах, что чаще наблюдается, целесообразно предварительно опорожнить кисту проколом иглы, соединенным с электроотсосом, и далее, широко вскрыв фиброзную капсулу, удалить спавшуюся кутикулярную капсулу (154 случая).

Более ответственным является вопрос, касающийся полости фиброзной капсулы. При неосложненном эхинококкозе, в зависимости от показаний, мы применяем все известные методы операций, но предпочтение отдаем капитонажу полости фиброзной капсулы разными способами, он оправдан по своим отдаленным результатам, которые бывают наилучшими. В последние 15 лет мы используем собственную методику капитонажа вертикальными перекрёстными швами. При некоторых формах эхинококкоза показаны различные виды резекции легкого. Основным показанием к таким операциям являются необратимые склеротические изменения в легочной ткани вокруг пузыря, которые развились в результате длительного ателектаза или воспалительного процесса при наличии огромных эхинококковых кист (32 случая). Показанием для краевой резекции легких вместе с паразитом является наличие эхинококковой кисты небольших размеров с краевым расположением (39 случаев). У 20 пациентов с двусторонним эхинококкозом легких операцию выполнили в 2 этапа с перерывом в 1-3 месяца, у 11 пациентов – одноэтапно трансстернальным доступом, у 21 пациента – одномоментными боковыми

торакотомиями, в том числе у 5 больных с осложненным эхинококкозом, и у 5 пациентов - одномоментной билатеральной эхинококкэктомией с ВАТС. При сочетанном поражении правого легкого и печени хирургическая тактика определялась местом локализации эхинококковой кисты в печени. При поддиафрагмальном расположении, отмеченном у 54 пациентов, операция выполнена в один этап, в остальных 5 случаях – в 2 этапа.

Среди наших пациентов с осложненным эхинококкозом у 171 пациента был прорыв кисты в бронх, у 62– в плевральную полость, и у 142– нагноение. При прорыве эхинококковой кисты в бронх хирургическая тактика была такой же, как при неосложненном эхинококкозе, и с такими же благоприятными послеоперационными результатами. Прорыв в плевральную полость требует срочного оперативного вмешательства. Операция в этих случаях заканчивается удалением кутикулярной оболочки, ушиванием бронхиальных свищей, ликвидацией остаточной полости (фиброзной капсулы) одним из способов, санацией и дренированием плевральной полости.

В случаях, когда ложе эхинококковой кисты по течению имеет характер хронического гнойника с выраженными гнойно-воспалительными изменениями, фиброзом и бронхоэктазами в окружающей ткани, показана резекция легкого, объем которой зависит от распространенности процесса. При отсутствии вышеуказанных изменений в окружающей легочной ткани хорошие результаты дают методы закрытой либо полузакрытой эхинококкэктомии.

В послеоперационном периоде наблюдались следующие осложнения: пневмония в – 19 случаях, ателектаз доли или легкого– в 7, подкожная эмфизема – в 11, внутриплевральные кровотечения–в 3, эмпиема плевры – в 12, бронхиальные свищи– в 16, нагноение раны – в 11. С остаточными полостями выписано 16 больных. Рецидив эхинококкоза отмечен у 10 пациентов, из них у 8 первая операция была по поводу осложненного эхинококкоза, у 2– неосложненного. У 5 пациентов первая операция выполнена по способу А.А.Вишневского, у остальных была комбинированная.

Торакоскопические операции (87 случаев) по времени протекают в 1,5 раза быстрее открытых методов с подобным объемом оперативного вмешательства, осложнений не наблюдалось. Удельный вес торакоскопических операций растет год за годом.

**Вывод.** Таким образом, малотравматичное оперативное лечение при эхинококкозе легких с применением оригинальных подходов, одномоментных вмешательств при множественных поражениях, малых доступов и видеоассистенции является наиболее целесообразным и высокоэффективным методом лечения.

Хирургические методы лечения эхинококкоза усовершенствуются, особенно с развитием эндоскопических технологий и робототехники.

# ХИРУРГИЧЕСКАЯ ТАКТИКА РЕСПИРАТОРНО-ПИЩЕВОДНЫХ СВИЩЕЙ В РКБ

**Аскерханов Г.Р., Халилов А.Х., Ильясов К.М., Магомедов С.З., Магомедов А.А., Бабаев М.Р., Масуев М.А., Рамазанова Б.М.**

*ГБУ РД РКБ им. А. В. Вишневского, отделение торакальной хирургии*

**Актуальность**.Лечение больных с респираторно-пищеводными свищами остается одной из сложных проблем в торакальной хирургии, несмотря на постепенное улучшение диагностических возможностей и оперативной техники. Сложность эта обусловлена тяжестью клинических проявлений самого свища, возникающими в последующем грозными осложнениями, тяжестью и характером предшествующих заболеваний, травм и обреченностью больных без хирургического вмешательства. Вместе с тем операции по поводу респираторно-пищеводных свищей часто сопряжены с тяжелыми осложнениями и высокой летальностью, которая может достигать до 10-15 %.

**Материал и методы.** В отделении торакальной хирургии РКБ г.Махачкалы за последние 20 лет нами наблюдались 34 пациента с респираторно-пищеводными свищами. Из них 25 пациентов с трахеопищеводными свищами, в том числе у 1 пациента рецидивный трахеопищеводный свищ после операции в детском возрасте по поводу врожденного трахеопищеводного свища, у 7 пациентов свищ развился на фоне распространенного рака трахеи с прорастанием пищевода и распадом; 2 пациента с бронхопищеводными свищами, в том числе у 1 на фоне легочных проявлений болезни Бехчета в виде хронического абсцесса нижней доли левого легкого.

Этиология приобретенных респираторно-пищеводных свищей разнообразна, основным фактором при наших наблюдениях была механическая травма (25(73,5%) случаев), запущенные опухоли пищевода и трахеи (7 (20,6%) случаев), в редких случаях химический ожог пищевода (1 (2,9%) случай), абсцедирующая пневмония (1(2,9%) случай).

Патогенез респираторно-пищеводных свищей определяется в основном этиологией, но ведущими факторами являются воспаление и некроз.

Клинические проявления респираторно-пищеводных свищей разнообразны, определяются проявлениями самого свища, заболеваниями, травмами, на фоне чего развился свищ, последующими осложнениями. Основным и постоянным симптомом наличия свища является поперхивание при приеме жидкости, пищи, сопровождающееся кашлем с мокротой, в которой имеются примеси съеденной пищи, жидкости, крови. Другие проявления респираторно-пищеводных свищей проявляются в той или иной степени и непостоянны.

Большую диагностическую ценность представляют эндоскопические и рентгенологические методы исследования по выявлению свища. При этом, учитывая клинические проявления и анамнестические данные, диагноз выставляется без особых затруднений.

Эндоскопически свищ был диагностирован у 32 пациентов, при этом выявление устья свища облегчалось введением в пищевод растворов красителей, у 2 пациентов–при МРТ.

Компьютерная и магнитно-резонансная томографии помогает в оценке состояния свища, прилежащих органов и тканей, что облегчает выбор тактики и доступа оперативного вмешательства.

Определение тактики лечения респираторно-пищеводных свищей является сложной проблемой. Спонтанного заживления свища не наблюдается. Консервативное лечение дает временный эффект, облегчает состояние больного, уменьшает риск тяжелых осложнений.

Поэтому в лечении респираторно-пищеводных свищей основным методом является хирургическое вмешательство.

Хирургические операции, проводимые по поводу респираторно-пищеводных свищей, делили на паллиативные и радикальные. Паллиативные операции проведены 8 пациентам как подготовительный этап к радикальному хирургическому лечению, а 7–как единственно возможная помощь по поводу распадающихся с прорастанием в пищевод (или наоборот) опухолей трахеи (или пищевода).

Радикальные хирургические вмешательства выполнены 19 пациентам.

Радикальная операция состоит в разобщении патологического соустья между дыхательными путями и пищеводом. Дефект трахеи, бронхов закрывали однорядным швом через все слои, для ликвидации дефекта пищевода – 2- или 3-рядным швом. Основным моментом хирургической тактики после ушивания дефектов в трахее или бронхе и пищеводе является разобщение линий швов на этих органах. Для этого линию швов на пищеводе укрывают лоскутом париетальной плевры, перикарда на ножке, кивательной или межреберной мышцей, с их подшиванием непосредственно по линии швов или вокруг них, либо производят ротацию пищевода.

Оперативными доступами были использованы: цервикотомия слева у 14 пациентов, боковая торакотомия слева у 1 пациента, при этом в последнем случае объем оперативного вмешательства был расширен нижней лобэктомией легкого, у 2 пациентов объем операции расширен трахеопластикой с установкой Т-образной трубки по поводу рубцово-грануляционной стриктуры шейно-верхнегрудного отдела трахеи, 2 пациентам проведены разобщения свищей с циркулярной резекцией трахеи, ввиду появляющихся после разобщения рубцовых стриктур в зоне разобщенного свища

**Результаты**.В ранний послеоперационный период у 1 пациента наблюдался шейный пищеводно-кожный свищ, который закрылся консервативными мероприятиями.

Отдаленное послеоперационное состояние хорошее у 15 пациентов, удовлетворительное – у 3, которым по поводу умеренно выраженного стеноза пищевода на уровне ликвидации свища проводились сеансы баллонной дилятации.

Полученные результаты лечения больных свидетельствуют о том, что хирургическая тактика при респираторно-пищеводных свищах является методом выбора.

В последнее время внедрены циркулярные резекции трахеи в зоне свища с ушиванием дефекта пищевода двухрядным швом, что считаем более приемлемым методом, ввиду наблюдавшихся рубцовых стриктур трахеи после разобщений трахеопищеводных свищей.

# УРОЛОГИЯ

# ПРОТОКОЛ УЛЬТРАЗВУКОВОГО ИССЛЕДОВАНИЯ ПРИ НЕФРОПТОЗЕ И ОПТИМАЛЬНЫЕ ПОКАЗАНИЯ К УРОГРАФИИ

**Ахмедов И.Г., [1,2] Абдулхалимова М.М. [2]**

*[1]Кафедра госпитальной хирургии №1 ФГБОУ ВО Дагестанский государственный медицинский университет Минздрава России»*
*[2]ООО «Медицинский центр «Здоровье»*

Нефроптоз – одна из наиболее распространенных патологий почек. Несмотря на простоту эхографической диагностики, недостатки в протоколе описания приводят к большому количеству ложноположительных, а нередко и ложноотрицательных заключений, что в свою очередь дискредитирует метод в глазах клиницистов-урологов. Известно, что урография является наиболее достоверным методом диагностики нефроптоза, но не может выступать в качестве скринингового метода. Ультразвуковое исследование, обладая преимуществами простоты организации, отсутствия осложнений и лучевой нагрузки, неинвазивности и др., может значительно сузить круг пациентов, которым показано рентгенологическое подтверждение нефроптоза.

**Цель.** Обобщение клинического материала по ультразвуковой диагностике нефроптоза, разработка рекомендаций по протоколу исследования, а также уточнение показаний для рентгенологического подтверждения нефроптоза.

**Материал и методы**. Проанализирован материал ультразвуковой скрининговой диагностики нефроптоза у 470 пациентов (февраль – август 2018 г.). Из них у 77 пациентов выполнена экскреторная урография.

**Результаты**. Как известно, ультразвуковыми ориентирами расположения почек является диафрагма для правой почки и ворота селезенки (диафрагма) для левой почки. Правая почка на ½ – 1 позвонок расположена ниже левой почки. Допустимая по-

движность почки (при перемене положения тела из клино- в ортостаз) составляет 1 – 1,5 поясничных позвонка (или 3 – 3,5 см).

Диагностика нефроптоза должна осуществляться при исследовании пациента в положении стоя, а также в положении лежа на спине и на левом (правом) боку при глубоком вдохе и выдохе.

Более объективным критерием нефроптоза является не расстояние от верхнего полюса до диафрагмы, а разница между этими расстояниями в орто- и клиностазе. Если разница расстояний составляет 3-4 см, нет смещения почки по оси и нет расширения ЧЛС, то это соответствует 1 степени нефроптоза. При разнице в 5-6 см (2 степень нефроптоза), как правило, почка ротирована по оси. При этом нередко есть расширение ЧЛС. При наличии ротации почки и расширения ЧЛС рекомендуется рентгенологическое подтверждение степени нефроптоза, что также уточнит генез расширения ЧЛС. При разнице расстояний более чем 6 см (3 степень нефроптоза), как правило, почка ротирована и ЧЛС расширена. При 3 степени нефроптоза показана экскреторная урография.

**Заключение.** При ультразвуковой диагностике нефроптоза считаем необходимым обратить внимание и описать при наличии изменений в протоколе сведения об особенностях отхождения почечной артерии от аорты, изменении величины лоханочно-мочеточникового угла. В третьей степени нефроптоза лоханочно-мочеточниковый сегмент и проксимальный отдел мочеточника может иметь S-образный изгиб. Величина лоханочно-мочеточникового сегмента при нарушении пассажа мочи достаточно специфично отражает степень нефроптоза.

# НАШ ОПЫТ В ЛАПАРОСКОПИЧЕСКОМ ЛЕЧЕНИИ СТРИКТУР ЛОХАНОЧНО-МОЧЕТОЧНИКОВОГО СЕГМЕНТА (ЛМС) И МОЧЕТОЧНИКА

**Магомедов М.П., Хамидов М.А., Газимагомедов Г.П.**

*ФКУЗ МСЧ МВД РФ по РД*
*Кафедра хирургии ФПК и ППС с курсом эндоскопической хирургии ДГМУ*

**Введение.** Гидронефроз в результате стриктуры мочеточника является одним из частых урологических заболеваний. Из всех методов оперативного лечения этого заболевания особое место занимает лапароскопическая пластика мочеточника, так как при ней сочетаются малая инвазивность и полное удаление рубцово измененных тканей.

**Материал и методы**. В период с 2017 по 2023 год в хирургическом отделении МСЧ МВД по РД лапароскопическая пиелопластика выполнена 25 больным. Среди них было 17 мужчин и 8 женщин. Одной пациентке выполнена операция неоуретероцистостомия по поводу стриктуры н/3 мочеточника. Так же лапароскопически оперирован пациент с ретрокавальным расположением мочеточника. Наложен уретероуретероанастомоз со стентированием мочеточника.

**Результаты.** Средняя продолжительность операции составила 164 мин. Средняя кровопотеря составила около 80мл, продолжительность пребывания в стационаре составила 5-7дней. Добавочный сосуд диагностирован у 6 пациентов, стеноз ЛМС без вазоренального конфликта – у 19 пациентов. Все операции завершились установкой внутреннего стента № 5-6 шр., которые удалены на 25-36 сутки после операции. У 4 пациентов отмечался рефлюксный пиелонефрит, который купировался назначением антибактериальных и уроантисептических препаратов. У 2 пациентов в позднем периоде возник рецидив стриктуры ЛМС, что составляет 7,4%. При открытых операциях процент рецидива у разных авторов – 6-12%. Одному пациенту проведена лапароскопическая

нефрэктомия. У всех больных отмечен практически полный регресс расширения чашечно-лоханочной системы. Нормализация анализов мочи у всех пациентов наступила в течение 1,5 месяца. Проведенный анализ гистологических срезов показал, что у пациентов со сниженной функцией почки резецированный участок лоханочно-мочеточникового сегмента представлен выраженными склеротическими изменениями со скудными элементами мышечных волокон и периваскулярного склероза. В тех случаях, когда функция почки была сохраненной, гистологическая картина была представлена только фиброзно-мышечными изменениями и лимфолейкоцитарной инфильтрацией.

**Заключение.** Результаты лапароскопической пластики мочеточника по эффективности сопоставимы с обычными открытыми операциями, отсутствие для них характерных серьезных осложнений, минимальная травматичность, существенное сокращение времени пребывания в стационаре и, как вследствие, значительно более быстрое выздоровление. Полученная морфологическая картина показывает на необратимость структурных изменений, что обосновывает удаление измененного участка в более ранние сроки. Таким образом, лапароскопический метод лечения стриктуры пиелоуретрального сегмента нужно рассматривать как приоритетный, который имеет неоспоримое преимущество перед открытым методом.

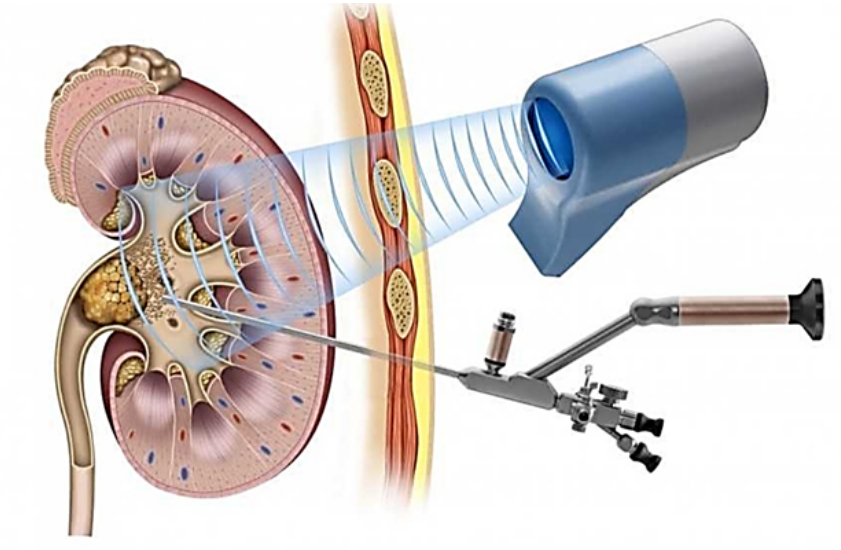

# КАРДИОЛОГИЯ

# ЭЛЕКТРИЧЕСКАЯ КАРДИОВЕРСИЯ В ЛЕЧЕНИИ ФИБРИЛЛЯЦИИ ПРЕДСЕРДИЙ: ПРАКТИЧЕСКИЕ АСПЕКТЫ

**Махачев О.А.[1,2], Султанов М.Г.[1], Исмаилов А.С.[1], Расулов М.М.[1], Галбацова М.А.[1]**

*ГБУ РД «НКО «Дагестанский центр кардиологии и сердечно-сосудистой хирургии им. А.О. Махачева»*
*Кафедра кардиологии и сердечно-сосудистой хирургии с лабораторией хирургической техники ФПК и ППС ФБОУ ВО ДГМУ.*

**Цель.** Оценка эффективности электрической кардиоверсии (ЭК) у пациентов с фибрилляцией предсердий и установление факторов, влияющих на ее результат.

**Материал и методы.** Проведен ретроспективный анализ 73 случаев ЭК у пациентов с фибрилляцией предсердий (ФП), поступивших в отделение ХЛСНРС и ЭКС ГБУ РД «НКО «Дагестанский центр кардиологии и сердечно-сосудистой хирургии» за период с 2012 по 2022 год.

Возраст пациентов составлял от 30 до 75 лет (в среднем– 54,8 года). Из них мужчин было 56%, женщин – 44%. Сопутствующей патологией у 39 (53,4 %) пациентов являлась гипертоническая болезнь сердца, у 5 (7%) больных – хроническая ревматическая болезнь сердца (после протезирования МК), в 3 (4%) случаях – ишемическая болезнь сердца, у 3 (4,1%) пациентов – кардиомиопатия, в 6 (8,2%) наблюдениях гипотиреоз и у 16 (22%) больных ФП носила идиопатический характер. Длительность аритмии у лиц, подвергшихся ЭК продолжалась до месяца у 22 (30,1%) человек, более 1 месяца у 51 (69,8%) пациента. Всем больным изначально была произведена попытка медикаментозной кардиоверсии антиаритмическими препаратами и при ее безуспешности принималось решение о проведении ЭК. В первые дни и часы госпитализации пациентам проводили полное физикальное обследование, ЭКГ, лабораторные и инструментальные исследования (ЭхоКГ и ЧПЭхоКГ). Ультразвуковое исследование проводилось на аппарате GE Healthcare Vivid 7.

Характеристика пациентов перед ЭК представлена в таблице 1.

**Таблица 1**

| Количество больных | Пол | | Длительность аритмии до ЭК (n=73) | | | ЧСС до ЭК (n=73) | | | Размер ЛП по данным ЭхоКГ [(в см), (n=73)] | | |
|---|---|---|---|---|---|---|---|---|---|---|---|
| | м | ж | < 48 часов | > 48-30 суток | > 30сутток | <100 | 100-130 | > 130 | До 4 | От 4 до 4,5 | >4,5 |
| 73 (100%) | 41 (56%) | 32 (44%) | 1 (2%) | 22 (30%) | 50 (68%) | 18 (24,7%) | 47 (64,4%) | 8 (10,9%) | 29 (39,7%) | 31 (42,5%) | 13 (17,8%) |

Электрическая кардиоверсия проводилась с использованием дефибриллятора Mindray BeneHeart D3.

Согласно рекомендациям (Рекомендации ЕОК, 2006) все больные получали антикоагулянтную и антиаритмическую терапию (кордарон/ритмонорм). В 64 (88%) случаях восстановить синусовый ритм удалось после однократного нанесения разряда мощностью 360 Дж, 6 (8%) пациентам после нанесения 2 разрядов мощностью 360 Дж и 3 (4%) больным потребовалось 3 разряда мощностью 360 Дж. Всем пациентам после ЭК проводилось непрерывное ЭКГ – мониторирование в условиях отделения реанимации и, если в течение суток сохранялся синусовый ритм, ЭК считали эффективной.

**Результаты.** За 10 лет было выполнено 73 ЭК. У 49 больных после ЭК сохраняется синусовый ритм. На сегодняшний день у 8 пациентов рецидив аритмии выявлен в течение первого года, и в 6 случаях рецидив возник через 12 месяцев после процедуры, у 10 пациентов информацию о ФП получить не удалось

Девятнадцати больным проводилась повторная ЭК, все эти пациенты имели сопутствующие патологии: гормональную дисфункцию щитовидной железы (n=2); дисфункцию митрального клапана и предшествующую операцию [протезирование клапана

(n=3)]; перенесенную респираторную вирусную инфекцию, в том числе COVID-19 (n=7); гипетрофическую кардиомиопатию (n=1) и декомпенсацию хронической сердечной недостаточности (n=6).

Осложнений при проведении ЭК, а также после нее выявлено не было. У 98% больных ритм сохранялся на протяжении всего времени нахождения в стационаре. В соответствии с нашими данными предикторами рецидива ФП в отдаленные сроки после ЭК являлись: сопутствующая патология, размер левого предсердия более 4,5 см, длительность ФП более 6 месяцев до проведения ЭК.

**Выводы.** Поскольку восстановление синусового ритма является гемодинамически предпочтительным, а предсказать эффект ЭК по данным рутинных клинических обследований не представляется возможным, эту доступную, экономически малозатратную и клинически эффективную процедуру целесообразно использовать в кардиологической практике.

# ПЕРВЫЕ РЕЗУЛЬТАТЫ СТАЦИОНАРНОГО ЭТАПА РЕАБИЛИТАЦИИ ПОСЛЕ КАРДИОХИРУРГИЧЕСКИХ ОПЕРАЦИЙ

**Махачев О.А.,[1,2] Омарова Х.М.,[1,2] Омочев О.Г.,[1,3] Дибирова М.Н.,[1.2] Аскадинов М.Н.,[1] Абусов Г.М.[1]**

*[1] ГБУ РД «НКО «Дагестанский центр кардиологии и сердечно-сосудистой хирургии, им. А.О. Махачева», г.Махачкала*
*[2] Кафедра кардиологии и сердечно-сосудистой хирургии ФПК и ППС с лабораторией хирургической техники ФГБОУ ВО ДГМУ, г.Махачкала*
*[3] Кафедра медицинской реабилитации с усовершенствованием врачей ФГБОУ ВО ДГМУ, г.Махачкала*

**Цель.** Представить эффективность стационарного этапа кардиореабилитации у больных после коронарного шунтирования.

**Материал и методы.** В 2022 г. второй этап кардиореабилитации прошли 69 пациентов [52 мужчин (75,3%) и 17 женщин (24,6%)] в возрасте от 48 до 76 лет после кардиохирургических вмешательств: 53 (76,8%) пациента после аортокоронарного шунтирования (АКШ) доступом через срединную стернотомию; 1 (1,4%) больной после коронарного шунтирования из мини-доступа (MIDCAB); 6 (8,7%) пациентов после АКШ с коррекцией клапанной патологии [протезирование аортального клапана (АК) (n=4), протезирование митрального клапана (МК) (n=1), пластика МК (n=1)]; 5 (7,2%) больных после изолированного протезирования МК; 4 (5,8%) пациента после изолированного протезирования АК.

Первый этап реабилитации начинался в отделении реанимации и интенсивной терапии на 2 сутки после кардиохирургического вмешательства с назначения ЛФК, дыхательной гимнастики, массажа и физиотерапевтических процедур, присаживания в кровати, вставания и ходьбы около нее и затем продолжался в отделении кардиохирургии.

Больной считался готовым к увеличению активности, когда

ЧСС повышалась при выполнении лечебной нагрузки на 5-20 в минуту, а АД – на 10-40 мм рт.ст. и при этом отсутствовали новые изменения на ЭКГ, клинические симптомы ишемии миокарда или сердечной недостаточности.

При неосложненном течении раннего послеоперационного периода пациенты переводились в кардиохирургическое отделение. В отделении кардиохирургии больные получали индивидуальные занятия ЛФК, массаж, физиотерапевтические процедуры. Перед выпиской мультидисциплинарная реабилитационная команда (МДРК) выявляла у пациентов показания (или противопоказания) для перевода на второй этап реабилитации. Оценивался реабилитационный потенциал, проводился тест шестиминутной ходьбы (ТШХ). В ходе ТШХ оценивались частота сердечных сокращений (ЧСС), артериальное давление, субъективное восприятие уровня нагрузки по шкале Борга и при необходимости – уровень сатурации кислорода.

В отделении кардиореабилитации продолжалось восстановлении физической активности, проводилась профилактика и коррекция невротических расстройств. Лечебной гимнастикой больные занимались группами в зале ЛФК. Интенсивность и продолжительность физических нагрузок увеличивалась постепенно.

Всем пациентам проводились стандартные мероприятия физической реабилитации (комплексы дыхательных упражнений и лечебной гимнастики, дозированная ходьба по коридору отделения, подъемы по ступеням лестницы). Все больные получали адекватную медикаментозную терапию, проводились информационно-обучающие занятия.

Проводились также групповые занятия гимнастикой в зале реабилитационного отделения или индивидуально 2-3 раза в день продолжительностью 15–35 мин (включая элементарные упражнения для всех суставов, конечностей и туловища, упражнения на координацию, внимание и расслабление, дыхательные упражнения). Интенсивность нагрузки измерялась в метаболических эквивалентах (МЕТ), объем нагрузки расширялся до 2-3 МЕТ. Интенсивность нагрузки контролировалась по ЧСС, которая не должна превышать 20% от исходной. Нагрузка дозировалась по

шкале Борга, частоте сердечных сокращений и контролю ишемических изменений и аритмий по ЭКГ.

В завершение программы стационарной фазы физической реабилитации всем пациентам повторно проводился тест шестиминутной ходьбы и оценка по шкале индивидуального восприятия нагрузки.

**Результаты.** На втором этапе кардиореабилитации не отмечено коронарных инцидентов (приступов стенокардии, инфаркта миокарда, тромбоза шунта, пароксизмов желудочковой тахикардии, фибрилляции предсердий). Средняя продолжительность реабилитации составляла 14 койко-дней (±2 койко-дня).

При оценке ТШХ перед началом и после окончания программы реабилитации выявлено значимое увеличение толерантности к физическим нагрузкам: переход из III ФК (151-300 м) во II ФК (301-425) 54 пациентов (78,3%), переход в I ФК (426-550) 15 больных (21,7%).

По модифицированной шкале Борга также отмечены положительные результаты: восприятие пациентом интенсивности, выполняемой ФН снизилось с 13 баллов (умеренно тяжелое напряжение) до 11 баллов (легкое напряжение) у 52 пациентов (75,3%), у 18 (26,1%) больных – до 9 баллов (очень легкое напряжение).

У всех пациентов отмечена большая приверженность к терапии, физическим тренировкам (перед выпиской все больные получают на руки комплекс упражнений для самостоятельных занятий дома) и дальнейшему изменению образа жизни.

Во время нахождения в стационаре проводилось мониторирование показателей артериального давления, частоты сердечных сокращений, сатурации, а также осуществлялся лабораторно-инструментальный контроль анализов, что позволяет комплексно оценить риски развития повторных проявлений ИБС, других осложнений заболевания, таких как ХСН, тромбоэмболия, развитие тревожных расстройств, депрессии и т.д.

Такая комплексная оценка позволила не только уточнить прогноз, но и выработать план дальнейшего обследования и лечения с предоставлением пациентам полноценных рекомендаций при выписке.

**Выводы.** Стационарная кардиореабилитация пациентов после кардиохирургических вмешательств эффективно повышает толерантность к физическим нагрузкам и выносливость, улучшается психический статус пациента, повышается адаптация к бытовым нагрузкам; проводимые информационно-обучающие занятия помогают улучшить комплаентность больных к терапии.

Анализ результатов ТШХ и шкалы Борга демонстрирует явный положительный эффект от проведенной программы реабилитации больных после кардиохирургического вмешательства и соответствует стратегии ранней физической реабилитации после АКШ – «кардиологическая реабилитация показана всем пациентам после АКШ и должна быть начата в ближайшие 24 часа после перенесенного вмешательства».

# СТРАТИФИКАЦИЯ РИСКА ВОЗНИКНОВЕНИЯ ФИБРИЛЛЯЦИИ ПРЕДСЕРДИЙ ПОСЛЕ КОРОНАРНОГО ШУНТИРОВАНИЯ: ЗНАЧЕНИЕ ДЕФОРМАЦИИ ЛЕВОГО ПРЕДСЕРДИЯ

**Ганаев К.Г., Саидова М.А., Власова Э.Е., Авалян А.А., Ширяев А.А., Акчурин Р.С.**

*Институт клинической кардиологии им. А. Л. Мясникова ФГБУ НМИЦК им. акад. Е.И. Чазова МЗ РФ, Москва, Россия.*

Источник финансирования: нет.

**Цель.** Изучить деформационные показатели левого предсердия (ЛП) у больных ИБС с диффузным и локальным поражением коронарных артерий (КА) и оценить их возможную взаимосвязь с впервые выявленной послеоперационной фибрилляцией предсердий (ФП) после изолированного коронарного шунтирования (КШ).

**Материал и методы.** В исследование 70 больных, оперированных on pump и с гипотермией в 2020-2021г.; средний возраст 67,3±7,1лет; 77% мужчин; 84% - с 3-сосудистым поражением, остальные - с 2-сосудистым; размер ЛП средний=3,8±0,2см, индексированный =29,5±5,2мл/м2. Критерий включения – достижение полной реваскуляризации миокарда. Исключены больные с ФП в анамнезе, с клапанной дисфункцией умеренной и тяжелой степени, гормональной патологией щитовидной железы, исходной сердечной недостаточностью (СН), с развившимися периоперационно инфарктом миокарда, острой СН, массивной кровопотерей и умершие. По характеру поражения КА: 35 больных имели диффузное поражение (группа Д), 35 локальное (группа Л). Клинико-демографические характеристики групп сопоставимы. Дооперационно выполнялась спекл-трекинг ЭхоКГ.

**Результаты.** Медиана периода наблюдения – 9 (7;11) суток. Частота ФП в общей группе составила 29% (20/50). Сравнительный анализ между группа показал достоверное увеличение ча-

стоты встречаемости ФП при диффузном поражении КА по сравнению с локальным: 40% (14/35) vs 17% (6/35) соотственно; ОШ = 3,22, 95% ДИ 1,0-9,7, p<0,05. Параметры КШ в группах Д и Л: индексы реваскуляризации равнозначны (3,9±0,7 и 3,8±0,7 соотв.), среднее время искусственного кровообращения (ИК) и ишемии (мин) выше в группе Д (108,3±26,4 vs 88,2±17,8 и 78,2±22,5 vs 61,7±14,0 соотв; p<0,05). Влияние длительности ишемии и ИК на развитие послеоперационной ФП не подтвердилось после их сопоставления у больных с ФП и без неё как в общей группе, так и раздельно в группах Д и Л. Анализ данных спекл-трекинг ЭхоКГ установил достоверно худшие значения деформационных характеристик левого предсердия в группе Д по сравнению с группой Л: PALS - 23,7±4,3 vs 28,6±5,0; ALS early – 11,1±3,0 vs 11,9±2,6; ALS late - (-)1,0±0,4 vs (-) 1,1±0,4; ALSR systole - 0,9±0,3 vs 0,9±0,2; ALSR late - (-) 0,9±0,4 vs (-)1,1±0,4; соотв., (p<0,05). Идентичный анализ, но уже у больных без ФП и с послеоперационной ФП установил статистически значимо худшие исходные (дооперационные) показатели деформации у больных с послеоперационной ФП, (p<0,05). Построенная ROC-кривая определила пороговое значение PALS в точке cut-off, равное 23% (ДИ: 0,710-0,902, p<0,05).

**Выводы.** Диффузный характер поражения КА определенно увеличивает частоту ФП после КШ. Определение деформационных характеристик левого предсердия перед КШ может дополнить имеющие методы стратификации рисков послеоперационной ФП. Установлена высокая диагностическая ценность в определении вероятности послеоперационной ФП показателя PALS (при значении ниже 23% чувствительность – 90%, – специфичность 79%).

# КЛИНИЧЕСКАЯ ЭФФЕКТИВНОСТЬ КОМБИНИРОВАННОЙ ГИПОТЕНЗИВНОЙ ТЕРАПИИ

**Шугаева К.Я.**

*Кафедра фармакологии ДГМУ*

**Цель.** Оценка эффективности комбинации азилсартана медоксомила и хлорталидона в терапии больных гипертонической болезнью.

**Материал и методы.** Под наблюдением находилось 60 пациентов с артериальной гипертонией 2 степени и высоким риском сердечно-сосудистых осложнений. Возрастная категория 55-60 лет. Пациенты были разделены на 2 группы – основная группа и группа сравнения. Основная группа получала азилсартан медоксомил 40 мг в комбинации с хлорталидоном 25 мг. Группа сравнения получала гипотензивную терапию – сочетание олмесартана медоксомила и гидрохлортиазида в тех же дозах. Клиническое наблюдение и анализ проводился в течение 4 месяцев.

**Результаты.** У пациентов в основной группе отмечалась положительная динамика показателей суточного мониторирования артериального давления, статистически значимо превосходящие сочетание олмесартана медоксомила и гидрохлортиазида в группе сравнения. В отличие от группы сравнения, отмечено более плавное снижение и нормализация артериального давления без его резкого падения и подъемов. Подводя итоги наблюдения, можно утверждать, что сочетание азилсартана медоксомила с хлорталидоном является достаточно эффективным гипотензивным средством.

**Выводы.** Преимущество комбинации данных препаратов состоит в меньшей вариабельности артериального давления, минимизации побочных эффектов и контроле артериального давления в течение 24 часов. Совокупность положительных фармакологических эффектов позволяет рекомендовать к использованию данную комбинацию гипотензивных средств практикующим врачам для повышения эффективности лечения пациентов с гипертонической болезнью.

# РАЗНОЕ

# ВОЗРАСТНАЯ И ВАРИАТИВНАЯ АНАТОМИЯ ПОЧЕК ЧЕЛОВЕКА

**Гусейнов Т.С., Гусейнова С.Т.**

*ФГБОУ ВО «Дагестанский государственный медицинский университет», кафедра нормальной анатомии человека*

**Актуальность**. Поражение почек и мочевыводящих путей имеет широкое распространение в клинике внутренних болезней.

В понимании патогенеза болезней почек при оперативных вмешательствах, нефрологических исследованиях существенную помощь оказывает глубокое знание возрастных и вариантных особенностей анатомии почек.

Знание анатомии почек и её структур, малые и большие чашечки, лоханка, форникальный аппарат, сосуды, нервы, лимфатическое русло полезно в нейрологической клинике.

**Цель**. Описать морфологические особенности почки с учетом возрастных и вариативных особенностей.

*Ключевые слова:* почки, человек, возраст, варианты, нефрон.

**Материалы и методы**. Использованы анатомические, гистологические, цитологические, морфометрические методы изучения.

**Результаты исследования.** В результате исследования трупов людей различных возрастов установлены следующие обобщенные сведения.

Почки в эмбриогенезе у новорождённых и детей 1 – 3 лет дольчатые, на их поверхности видны борозды от прилегающих долек, слабо развито корковое вещество, чётко видны пирамиды. Корковое вещество с возрастом утолщается и поверхность почек сглаживается к 5 годам. Толщина коркового вещества почек у новорождённых 2мм (у взрослых 8 мм).

Вес почек у новорождённых составляет 10% от веса почек взрослых людей. Средняя масса одной почки у новорождённых 11 – 12 грамм (у взрослых 150-200 г).

У новорождённых верхний конец (полюс) почек находится на

уровне нижнего края тела XI грудного позвонка, а нижний конец (полюс) на уровне гребней подвздошных костей. У детей 3-5 месяцев верхний полюс почек располагается на уровне середины тела XII грудного позвонка, а у годовалых детей он находится ближе к нижнему краю тела XII грудного позвонка. К 2 годам скелетотопия почек такая же, как у взрослых. У стариков почки опущены в связи с опущением диафрагмы, ослаблением брюшного пресса и общей тенденцией внутренних органов к опусканию (птозу) с возрастом. К 8 – 10 годам положение почек становится таким же, как и у взрослых.

Размеры почек к концу первого года: удваиваются, затем рост замедляется.

**Выводы.**

1. У новорождённых и детей фиксирующий аппарат слабо выражен и почки легко смещаются, жировая капсула не выражена, а начиная с 5 лет, последняя хорошо оформляется вплоть до периода полового созревания. Диаметр почечных телец у новорождённых в среднем 118 мкм (у взрослых 250 мкм).
2. Внутренний листок капсулы почечных телец у новорожденных не инвагинирован между петлями капилляров, эндотелий не фенестрирован, капилляры спавшиеся. Цитоподии эпителиальных клеток слабо выражены у новорожденных. У них клубочковая фильтрации составляет 30 % (22мл/мин м2) от взрослых, что является результатом низкого артериального давления. У детей извитые канальцы почек развиты слабо.

# Содержание

ПРЕДИСЛОВИЕ
**Р.Т. Меджидов** .....3
ВСТУПИТЕЛЬНОЕ СЛОВО
**М.К. Абдулжалилов** .....4
ОТ СЕРТИФИКАЦИИ К АККРЕДИТАЦИИ: СОВРЕМЕННАЯ СИСТЕМА ДОПУСКА К ПРОФЕССИОНАЛЬНОЙ ДЕЯТЕЛЬНОСТИ МЕДИЦИНСКИХ СПЕЦИАЛИСТОВ
**Койчуев Р.А., Койчуев Х.А**.....17
ЕГО БОГАТЫЙ ВНУТРЕННИЙ МИР ОБЪЕДИНЯЛ ВЫСОКИЙ ПРОФЕССИОНАЛИЗМ ХИРУРГА И ЯРКИЕ ЧЕРТЫ ИНТЕЛЛИГЕНТНОСТИ. *Памяти учителя и коллеги Салаудина Джалаловича Атаева*.
**Сафаров С.Ю., Алиев М.А**. .....25
ПЕРВЫЙ ОПЫТ ЭНДОВАСКУЛЯРНОГО ЛЕЧЕНИЯ ИНФРАРЕНАЛЬНОЙ АНЕВРИЗМЫ АОРТЫ
**Абасов Ф.Х., Закарян Н.В., Хаджилаев М.Х., Османов О.А., Ураев А.М., Исалаев Р.И., Рамалданов К.Р., Махачев О.А.** .....32
УРГЕНТНЫЙ ПЕРИКАРДИОЦЕНТЕЗ ПОД ЭХОКАРДИОГРАФИЧЕСКИМ КОНТРОЛЕМ: ОПЫТ ДАГЕСТАНСКОГО ЦЕНТРА КАРДИОЛОГИИ И СЕРДЕЧНО-СОСУДИСТОЙ ХИРУРГИИ
**Абдулаев К.И., Алиев Г.Н., Абусов Г.М., Махачев О.А.** .....34
ИЗМЕРЕНИЕ ФРАКЦИОННОГО РЕЗЕРВА КРОВОТОКА КОРОНАРНЫХ АРТЕРИЙ: ПЕРВЫЙ ОПЫТ ДЦК И ССХ
**Махачев О.А., Абасов Ф.Х., Хаджилаев М.Х., Османов О.А., Исалаев Р.И., Ураев А.М., Зайналбекова Д.З., Магомаева А.Ш.**...37
ВНУТРИСОСУДИСТОЕ УЛЬТРАЗВУКОВОЕ ИССЛЕДОВАНИЕ КОРОНАРНЫХ АРТЕРИЙ: ОПЫТ ДЦК И ССХ
**Махачев О.А., Абасов Ф.Х., Хаджилаев М.Х., Османов О.А., Исалаев Р.И., Ураев А.М., Зайналбекова Д.З., Магомедова З.Г**. ...39
ПЕРВЫЙ ОПЫТ ТРАНСКАТЕТЕРНОГО ПРОТЕЗИРОВАНИЯ АОРТАЛЬНОГО КЛАПАНА
**Махачев О.А., Абасов Ф.Х., Федорченко А.Н., Хаджилаев М.Х., Османов О.А., Ураев А.М., Исалаев Р.И., Рамалданов К.Р., Алиев К.И., Максудова Ж.Р.**.....41

НЕПОСРЕДСТВЕННЫЕ РЕЗУЛЬТАТЫ ХИРУРГИЧЕСКОГО ЛЕЧЕНИЯ ПРИОБРЕТЕННЫХ ПОРОКОВ СЕРДЦА ПРИ ПОРАЖЕНИИ ДВУХ КЛАПАНОВ
**Махачев О.А., Абакаров А.М., Аскадинов М.Н., Абусов Г.М., Ибрагимов Р.Г., Абдулаев К. И., Рамалданов К.Р., Бадрудинова М.Х., Абдусаламова З.Г., Магомедова З.Г**..... 43
РЕЗУЛЬТАТЫ ХИРУРГИЧЕСКОГО ЛЕЧЕНИЯ БОЛЬНЫХ С НЕСПЕЦИФИЧЕСКИМ АОРТОАРТЕРИИТОМ БРАХИЦЕФАЛЬНЫХ ВЕТВЕЙ.
**Канаев А.И. Мамаев К.Т.** ..... 44
СКЛЕРОТЕРАПИЯ КАК ОДИН ИЗ МЕТОДОВ ЛЕЧЕНИЯ ВАРИКОЗНОЙ БОЛЕЗНИ ВЕН НИЖНИХ КОНЕЧНОСТЕЙ
**Канаев А.И. Мамаев К.Т**. ..... 46
АНЕВРИЗМЫ БРЮШНОЙ АОРТЫ: КЛИНИКО – МОРФОЛОГИЧЕСКИЕ АСПЕКТЫ.
**Канаев А.И. Мамаев К.Т.** ..... 48
ОСОБЕННОСТИ КЛИНИКИ ПОРАЖЕНИЯ БРАХИЦЕФАЛЬНЫХ ВЕТВЕЙ ПРИ НЕСПЕЦИФИЧЕСКОМ АОРТО-АРТЕРИИТЕ
**Канаев А.И. Мамаев К.Т.** ..... 50
ЛЕЧЕНИЕ ЖЕЛУДОЧНО-КИШЕЧНЫХ КРОВОТЕЧЕНИЙ ЭМБОЛИЗАЦИЕЙ СОСУДОВ
**Абдулжалилов М.К., Иманалиев М.Р., Хамидов М.А., Абдулжалилов А.М., Магомедов М.А., Козлов В.И.** ..... 52
АРГОВИТ И ЕГО АНТИБАКТЕРИАЛЬНОЕ ДЕЙСТВИЕ ПРИ УШИВАНИИ ПЕРФОРАТИВНОЙ ГАСТРОДУОДЕНАЛЬНОЙ ЯЗВЫ
**Омаров М.Д., Магомедов А.А**. ..... 56
COVID-АССОЦИИРОВАННАЯ РУБЦОВАЯ СТРИКТУРА ГЛАВНОГО БРОНХА ЛЕВОГО ЛЕГКОГО
**Аскерханов Г.Р., Халилов А.Х., Гасанов А.М., Магомедов А.А., Ильясов К.М., Рамазанова Б.М., Абдулжалилов М.Р., Гаджиев Г.К**..... 58
ЛЕЧЕБНАЯ ТАКТИКА ПРИ ВПЕРВЫЕ ДИАГНОСТИРОВАННЫХ ЭХИНОКОККОВЫХ КИСТАХ ПЕЧЕНИ CL И CE1-ТИПА МАЛЫХ РАЗМЕРОВ
**Ахмедов И.Г., Абдуллаев А.М**. ..... 61
АНАЛИЗ ЭФФЕКТИВНОСТИ ПРИЦЕЛЬНОЙ ТРЕПАНБИОПСИИ ПОД КОНТРОЛЕМ УЗИ В ДООПЕРАЦИОННОЙ ВЕРИФИКАЦИИ ОПУХОЛЕЙ МОЛОЧНЫХ ЖЕЛЕЗ
**Ахмедов И.Г., Гидаева Э.Г.** ..... 64

ЧАСТОТА ВЫЯВЛЕНИЯ ЗЛОКАЧЕСТВЕННЫХ УЗЛОВЫХ ОБРАЗОВАНИЙ У ДЕТЕЙ И ПОДРОСТКОВ В РЕСПУБЛИКЕ ДАГЕСТАН ПО ДАННЫМ ТОНКОИГОЛЬНОЙ АСПИРАЦИОННОЙ БИОПСИИ.
**Магомедов А.Г., Абдулхаликов А.С.,Тучалова А.Т., Маликова Б.Т**.66
МОРФОЛОГИЧЕСКИЙ ТИП ХРОНИЧЕСКОГО ПАНКРЕАТИТА С ВИРСУНГОЛИТИАЗОМ И СТРИКТУРОЙ ПРОТОКА: ДИАГНОСТИКА И ЛЕЧЕНИЕ.
**Меджидов Р.Т., Магомедова С.М., Мирзоев И.А., Хабибулаева З.Р**. .....68
НАРУШЕНИЯ В ОРГАНИЗМЕ ПОСЛЕ ДЕКОМПРЕССИИ БИЛИАРНОГО ТРАКТА
**Меджидов Р.Т., Султанова Р.С**. .....70
ОПЫТ ПРИМЕНЕНИЯ НАВИГАЦИОННОЙ ПРОГРАММЫ ПРИ ЛАПАРОСКОПИЧЕСКОЙ АПЛАТИЗАЦИИ КИСТ ПЕЧЕНИ И СЕЛЕЗЕНКИ
**Султанова Р.С., Меджидов Р.Т**. .....72
НАШ ОПЫТ ХИРУРГИЧЕСКОГО ЛЕЧЕНИЯ МОРБИДНОГО ОЖИРЕНИЯ
**Темирболатов М.Д., Муртузалиева А.С**. .....75
НЕКОТОРЫЕ АСПЕКТЫ ДИАГНОСТИКИ И ЛЕЧЕНИЯ ПРОБОДНЫХ ГАСТРОДУОДЕНАЛЬНЫХ ЯЗВ.
**Магомедов М.М., Омаров М.Д., Магомедов М.А., Магомедов А.А., Гаджиев К.И**.....76
НОВЫЙ ПОДХОД В ЛЕЧЕНИИ АХАЛАЗИИ КАРДИИ: СОБСТВЕННЫЙ ОПЫТ
**Омарова Х.З., Курбанова З.В., Алибегов Г.М., Исрапилов М.М., Курбанисмаилова М.Г., Багаудинова С.Г., Омаров О.И, Далгатов Г.М.** .....79
ОНКОЛОГИЧЕСКИЕ АСПЕКТЫ РАКА КУЛЬТИ ЖЕЛУДКА
**Алиев С.А., Магомедов С.М., Закаржаева З.М., Омаров К.Х**. .....82
ОПЫТ ЭНДОСКОПИЧЕСКОЙ ТРАНСПАПИЛЛЯРНОЙ ЛИТОЭКСТРАКЦИИ И ЛИТОТРИПСИИ.
**Меджидов Р.Т., Темирболатов М.Д., Магомедов И.У., Хандулаев Ш.М., Исаков Х.С.**.....92
ОШИБКИ И ОСЛОЖНЕНИЯ ПРИ ЭХИНОКОККОЗЕ ПЕЧЕНИ
**Мамаев К.Т., Канаев А.И**. .....94
СКЛЕРОТЕРАПИЯ – РЕЗУЛЬТАТ ЛЕЧЕНИЯ КИСТОЗНЫХ ОБРАЗОВАНИЙ ЩИТОВИДНОЙ ЖЕЛЕЗЫ В РЕГИОНЕ ЗОБНОЙ ЭНДЕМИИ.
**Абдулхаликов А.С., Тучалова А.Т.**.....96

СЛУЧАЙ СПОНТАННОГО РАЗРЫВА ПИЩЕВОДА, НАШИ ОШИБКИ И УСПЕХИ
**Аскерханов Г.Р., Халилов А.Х., Бабаев М.Р., Магомедов А.А-Г., Адалов М.М., Магомедов М.Г., Рамазанова Б.М., Абдужалилов М.Р.** ..... 99
СРАВНИТЕЛЬНОЕ ИССЛЕДОВАНИЕ МЕТОДА ДЕСАРДА И ЛИХТЕНШТЕЙНА ДЛЯ ЛЕЧЕНИЯ НЕОСЛОЖНЕННОЙ ПАХОВОЙ ГРЫЖИ У МОЛОДЫХ РЕПРОДУКТИВНЫХ МУЖЧИН
**Дамадаев Д.М., Хамидов М.А., Магомедов М.М., Магомедов А.А.** ..... 104
АЛГОРИТМ ОБСЛЕДОВАНИЯ И ЛЕЧЕНИЯ БЕРЕМЕННЫХ С ОСТРЫМ ПАНКРЕАТИТОМ
**Магомедов А.Г., Омаров К.Х., Гаджиев К.И., Магомедова З.М. Гаджиев Г.К.** ..... 107
СТЕНТИРОВАНИЕ РУБЦОВЫХ СТРИКТУР ТРАХЕИ-АЛЬТЕРНАТИВА РЕЗЕКЦИИ ТРАХЕИ?
**Аскерханов Г.Р., Халилов А.Х., Магомедов С.З., Ильясов К.М., Бабаев М.Р., Магомедов А.А., Абдулжалилов М.Р., Рамазанова Б.М.** ..... 109
ОЦЕНКА СПОСОБОВ РАЗРЕШЕНИЯ ДЕКОМПЕНСИРОВАННОЙ НЕПРОХОДИМОСТИ
**Абдулжалилов М.К.' Хамидов М.А., Иманалиев М.Р., Абдулжалилов А.М., Мусаев С., Исаев Х.М-Р., Закариев З.М**. ... 113
АНТЕГРАДНАЯ КОРРЕКЦИЯ ПАТОЛОГИИ ЖЕЛЧНЫХ ПРОТОКОВ ПРИ НЕВОЗМОЖНОСТИ ЭНДОСКОПИЧЕСКОГО РЕТРОГРАДНОГО ДОСТУПА.
**Курбанова А.Р., Меджидов Р.Т.** ..... 115
ЛУЧЕВАЯ НАВИГАЦИЯ В ДИАГНОСТИКЕ ПРИЧИН ЖЕЛЧНОЙ И ПАНКРЕАТИЧЕСКОЙ ГИПЕРТЕНЗИИ
**Меджидов Р.Т., Хабибулаева З.Р., Патахова Ф.Р.** ..... 117
ОЦЕНКА ЭФФЕКТИВНОСТИ РАЗНЫХ СПОСОБОВ ЛАПАРОСКОПИЧЕСКОЙ ХОЛЕЦИСТЭКТОМИИ ПРИ ДЕСТРУКТИВНОМ ХОЛЕЦИСТИТЕ
**Абдулжалилов М.К., Хамидов М.А., Иманалиев М.Р., Магомедов М.М., Нажмудинов З.З., Исаев Х.М-Р., Абдулжалилов А.М.** ..... 119
ФАКТОРЫ ФОРМИРОВАНИЯ ПАХОВО-МОШОНОЧНОЙ ГРЫЖИ.
**Исаев Х.М-Р., Абдулжалилов М.К., Исаев М.Х., Закариев, З.М. Абдулжалилов А.М., Ахмаев Д.М**..... 121

НАШ ОПЫТ ЛАПАРОЭНДОСКОПИЧЕСКОЙ ПЛАСТИКИ ПРИ ПАХОВОЙ ГРЫЖЕ
**Хамидов М.А., Магомедов М.П., Магомедов А.М.**.....123
ВИДЕОЭНДОСКОПИЧЕСКИЕ ВМЕШАТЕЛЬСТВА В ЛЕЧЕНИИ ЭХИНОКОККОЗА ЛЕГКИХ
**Аскерханов Г.Р., Халилов А.Х., Ильясов К.М., Магомедов С.З., Бабаев М.Р., Магомедов А.А., Масуев М.А., Рамазанова Б.М.**....125
ХИРУРГИЧЕСКАЯ ТАКТИКА РЕСПИРАТОРНО-ПИЩЕВОДНЫХ СВИЩЕЙ В РКБ
**Аскерханов Г.Р., Халилов А.Х., Ильясов К.М., Магомедов С.З., Магомедов А.А., Бабаев М.Р., Масуев М.А., Рамазанова Б.М.**...130
ПРОТОКОЛ УЛЬТРАЗВУКОВОГО ИССЛЕДОВАНИЯ ПРИ НЕФРОПТОЗЕ И ОПТИМАЛЬНЫЕ ПОКАЗАНИЯ К УРОГРАФИИ
**Ахмедов И.Г., Абдулхалимова М.М.** .....134
НАШ ОПЫТ В ЛАПАРОСКОПИЧЕСКОМ ЛЕЧЕНИИ СТРИКТУР ЛОХАНОЧНО-МОЧЕТОЧНИКОВОГО СЕГМЕНТА (ЛМС) И МОЧЕТОЧНИКА
**Магомедов М.П., Хамидов М.А., Газимагомедов Г.П.** .....136
ЭЛЕКТРИЧЕСКАЯ КАРДИОВЕРСИЯ В ЛЕЧЕНИИ ФИБРИЛЛЯЦИИ ПРЕДСЕРДИЙ: ПРАКТИЧЕСКИЕ АСПЕКТЫ
**Махачев О.А., Султанов М.Г., Исмаилов А.С., Расулов М.М., Галбацова М.А.** .....140
ПЕРВЫЕ РЕЗУЛЬТАТЫ СТАЦИОНАРНОГО ЭТАПА РЕАБИЛИТАЦИИ ПОСЛЕ КАРДИОХИРУРГИЧЕСКИХ ОПЕРАЦИЙ
**Махачев О.А., Омарова Х.М., Омочев О.Г., Дибирова М.Н., Аскадинов М.Н., Абусов Г.М**.....143
СТРАТИФИКАЦИЯ РИСКА ВОЗНИКНОВЕНИЯ ФИБРИЛЛЯЦИИ ПРЕДСЕРДИЙ ПОСЛЕ КОРОНАРНОГО ШУНТИРОВАНИЯ: ЗНАЧЕНИЕ ДЕФОРМАЦИИ ЛЕВОГО ПРЕДСЕРДИЯ.....147
**Ганаев К.Г., Саидова М.А., Власова Э.Е., Авалян А.А., Ширяев А.А., Акчурин Р.С.** .....147
КЛИНИЧЕСКАЯ ЭФФЕКТИВНОСТЬ КОМБИНИРОВАННОЙ ГИПОТЕНЗИВНОЙ ТЕРАПИИ
**Шугаева К.Я**. .....149
ВОЗРАСТНАЯ И ВАРИАТИВНАЯ АНАТОМИЯ ПОЧЕК ЧЕЛОВЕКА
**Гусейнов Т.С., Гусейнова С.Т.** .....152

**ДЛЯ ЗАМЕТОК**

# НОВОЕ В ХИРУРГИИ
# И КАРДИОЛОГИИ ДАГЕСТАНА

Материалы X Республиканской
научно-практической конференции

Махачкала, 25 апреля 2023 г.

*Под редакцией* профессора **А.Г.Магомедова,**
профессора **О.А. Махачева**

Сдано в набор 31.03.2023. г. Подписано в печать 10.04.2023г.
Формат 60*84 1/16. Бумага офсетная. Печ. л. 9,75.
Тираж 130. Заказ № 54 .

Издательско-полиграфический центр ДГМУ
г. Махачкала, ул. Абдуллы Алиева,1.