На правах рукописи

Магомедов

Абдурахман Амиргамзаевич

КОМПЛЕКСНОЕ ЛЕЧЕНИЕ ВЕНОЗНЫХ ТРОФИЧЕСКИХ ЯЗВ ЭНДОЛИМФАТИЧЕСКИМ ВВЕДЕНИЕМ ЛЕКАРСТВ С ИСПОЛЬЗОВАНИЕМ ЭРБИЕВОГО ЛАЗЕРА

3.1.9 – Хирургия (медицинские науки)

А В Т О Р Е Ф Е Р А Т
диссертации на соискание ученой степени
кандидата медицинских наук

Махачкала - 2023

Работа выполнена в Федеральном государственном бюджетном образовательном учреждении высшего образования «Дагестанский

государственный медицинский университет» Министерства здравоохранения Российской Федерации

Научный руководитель:
доктор медицинских наук **АХМЕДОВ Ильяс Гаджимурадович**

Официальные оппоненты:
доктор медицинских наук, профессор **ДИБИРОВ Магомедбек Дибирович**
Федеральное государственное бюджетное образовательное учреждение высшего образования «Московский государственный медико-стоматологический университет имени А.И. Евдокимова» Министерства здравоохранения Российской Федерации, заведующий кафедрой хирургических болезней и клинической ангиологии стоматологического факультета

доктор медицинских наук, профессор **БОГДАНЕЦ Людмила Ивановна**
Федеральное государственное автономное образовательное учреждение высшего образования «Российский национальный исследовательский медицинский университет имени Н.И. Пирогова» Министерства здравоохранения Российской Федерации, главный научный сотрудник НИИ клинической хирургии отдел фундаментальных и прикладных исследований в сердечно-сосудистой хирургии

Ведущая организация: Федеральное государственное бюджетное учреждение «Национальный медико-хирургический Центр им. Н.И. Пирогова» Министерства здравоохранения Российской Федерации

Защита диссертации состоится 19 декабря 2023 г. в 12^{00} часов на заседании диссертационного совета 21.2.008.01 при Федеральном государственном бюджетном образовательном учреждении высшего образования «Дагестанский государственный медицинский университет» Министерства здравоохранения Российской Федерации по адресу 367000, Республика Дагестан, г. Махачкала, пл. им. В.И. Ленина, 1.

С диссертацией можно ознакомиться в научной библиотеке и на сайте www.dgma.ru ФГБОУ ВО ДГМУ Минздрава России (367000, г. Махачкала, ул. А. Алиева, 1).

Автореферат разослан _____ 2023 г.

Ученый секретарь диссертационного совета
доктор медицинских наук, профессор **М.М. Магомедов**

ОБЩАЯ ХАРАКТЕРИСТИКА РАБОТЫ

Актуальность исследования

Хроническая венозная недостаточность (ХВН) является многолетней актуальной проблемой здравоохранения. Заболевание сопряжено со значительным ухудшением качества жизни, конкурируя по этим проблемам с сердечной и легочной недостаточностью [Шиманко А.И. и соавт., 2017; Стойко Ю. М. и соавт., 2021; Guest J.F et al.,2021; Fuller G.W et al., 2022; Bowden P., 2018]. Варикозная болезнь нижних конечностей является основной причиной развития ХВН. По разным данным у 25–33% женщин и 10–20% мужчин развивается варикозное расширение вен [Золотухин И. А. и соавт., 2021; Богданец Л. И., 2019].

Трофические язвы (ТЯ) – одно из проявлений и осложнений ХВН - все чаще встречаются у лиц трудоспособного возраста [Дибиров М.Д., 2007; Сапелкин С.В., 2017; Launois R., et al., 2021].

Недостаточная эффективность имеющихся методов лечения пациентов с трофическими язвами и необходимость длительного лечения и реабилитации является не только медицинской, но и социальной проблемой общества [Савельев В.С., и соавт.,2012; Сычев Д.А., 2018].

К настоящему времени достаточно глубоко изучены этиология и патогенез заболеваний вен и лимфатической системы нижних конечностей, осложненных трофическими язвами [Farahani M., 2021; Tayebi T. et al., 2018]. Важным звеном патогенеза венозной недостаточности нижних конечностей является нарушение лимфооттока.

Существующие методы лечения ТЯ не всегда приводят к желательным результатам, ТЯ часто длительно не заживают и рецидивируют. Поэтому важен поиск новых методов лечения, которые более эффективно влияли бы на патогенетические механизмы развития ТЯ [Золотухин И.А., 2021; Селиверстов Е.И. и соавт., 2019; Швецов Ю.Н., 2016; Kramer E.L., 2014].

Особое значение при ТЯ имеет разработка эффективных методов консервативного и малоинвазивного лечения, что обусловлено преимущественно пожилым возрастом пациентов и их полиморбидностью. Часто возможности оперативного лечения ограничены глубокими склеротическими изменением сосудов и мягких тканей нижних конечностей с явлениями экземы и дерматозов [Bowden P.et al., 2018]. Некоторые авторы считают консервативное лечение не только этапом предоперационной подготовки, но и основным методом лечения у определенной категории больных [Bignamini A.A. et al., 2021; Matuška J., 2020].

Без коррекции патологической венозной гемодинамики практически во всех случая трофические язвы рецидивируют [Reyzelman A.M. et al., 2015; Knittel M. et al., 2015]. Даже проведение современного комплексного консервативного и хирургического лечения у 10-30% больных не гарантирует безрецидивное течение заболевания [Bozkurt A.K. et al., 2018; Yılmaz M.F., 2016]. Однако после традиционных оперативных вмешательств при варикозной болезни, осложненной ТЯ, часто возникают гематомы, воспалительные

инфильтраты по ходу удаленных вен [Knittel M. et al., 2013], а частота инфекционно-некротических раневых осложнений достигает 12,5% – 53% [Davison-Kotler et al., 2018]. Эти процессы значительно увеличивают сроки лечения пациентов.

Анализ литературы по проблеме свидетельствует о возможности улучшения результатов лечения трофических венозных язв через местное воздействие на течение раневого процесса, влияние на иммунные процессы, а также путем коррекции регионарной лимфатической системы и оптимизации лимфатического дренажа, что в целом и является предметом изучения настоящей работы.

Степень разработанности темы исследования

Данные литературы доказывают обоснованность использования эрбиевого лазера в лечении венозных трофических язв [Зайцев А.Е. и др.,2021; Москвин С.В. и др., 2016; Сушков С.А. и др., 2013; Сушков С.А. и др., 2014; Alcolea JM, Hernández E, Martínez-Carpio PA, et al., 2017]. В доступных источниках отсутствует единая точка зрения действия эрбиевого лазерного излучения в различных режимах в сочетании с эндолимфатической терапией [Магомедов М.М. и др., 2020; Магомедов М.М., 2013; Сушков С.А. и др., 2013]. До настоящего времени не проведены клинические исследования, доказывающие эффективность лечения венозных трофических язв с применением эрбиевого лазерного излучения в сочетании с эндолимфатической лекарственной терапией. Существует недостаточно данных для полноценной оценки действия эрбиевого лазерного излучения и эндолимфатической лекарственной терапии на морфологические изменения, происходящие в тканях в области трофической язвы, что и послужило основанием для выполнения данной работы.

Цель исследования

Улучшить результаты лечения пациентов с венозными трофическими язвами с использованием в лечебном комплексе эрбиевого лазера и эндолимфатической медикаментозной терапии.

Задачи исследования

1. Изучить особенности регионарной лимфатической и венозной системы нижних конечностей у пациентов с хронической лимфовенозной недостаточностью, осложненными трофическими язвами.
2. Разработать и апробировать в клинической практике патогенетически обоснованную методику лечения и профилактику рецидива венозных трофических язв на фоне ликвидации патологического венозного рефлюкса.
3. Дать сравнительную оценку динамики заживления трофической язвы посредством микробиологической характеристики, фагоцитарной активности нейтрофилов, клеточно-тканевой реакции в комплексном лечении с применением эрбиевого лазера и эндолимфатической терапии.
4. Оценить эффективность разработанного метода в скорости заживления трофических венозных язв нижних конечностей с изучением показателей

качества жизни пациентов (CIVIQ-20), а также шкалы оценки тяжести ХЗВ VCSS.

Научная новизна

Впервые представлены результаты исследования динамики течения местного воспалительного процесса воздействием эрбиевого лазерного облучения в сочетании с эндолимфатической терапией у пациентов с трофическими язвами венозной этиологии. При этом доказана эффективность такого метода, которая выражалась в ускорении заживления язвы на 28,9%.

Впервые представлены результаты исследования гемо- и лимфоциркуляции в зоне трофической язвы при хронической венозной недостаточности нижних конечностей, а также их динамика на фоне проведения эндолимфатической лекарственной терапии. При этом доказано улучшение венозного оттока и лимфодренажной функции региона нижней конечности, купирование воспалительных изменений, что обеспечивает ускорение процессов регенерации в трофической язве.

Для диагностики состоятельности перфорантных вен при обширных венозных трофических язвах впервые применено раневое покрытие «G-derm».

Изучена возможность применения эрбиевого лазера с эндолимфатической терапией в лечении венозных трофических язв в клинической практике. Проведена оценка качества жизни пациентов с венозными трофическими язвами по CIVIQ-20, а также оценка тяжести хронических заболеваний вен по шкале VCSS с применением эндолимфатической терапии и эрбиевого лазерного облучения. На основании результатов клинического исследования разработан способ лечения венозных трофических язв с применением эрбиевого лазера и эндолимфатической терапии.

Теоретическая и практическая значимость работы

В основе диссертационной работы лежит современная тактика лечения венозных трофических язв с учетом Российских и зарубежных клинических рекомендаций, и она реализована в диссертационном исследовании. В диссертации приведены примеры современных статификационных систем диагностики и лечения пациентов с учетом прогноза и возможностью профилактики.

Внедрение разработанных методов ультразвуковой диагностики и лимфографии позволяет получить полноценную информацию относительно характера поражения и степени недостаточности венозной и лимфатической системы нижних конечностей.

Разработанный способ регионарной лимфостимуляции с эндолимфатическим введением лекарств, позволяет улучшить регионарный лимфоотток, нормализовать венозный отток, что способствует уменьшению отека конечности, перифокальной инфильтрации в зоне трофической язвы и, в свою очередь, значительно сокращает сроки появления в ране очаговой и краевой эпителизации.

Разработанный метод лечения трофических язв, как самостоятельный метод, доступен для использования в амбулаторно-поликлинических условиях

и возможен к применению, как альтернатива хирургическому методу при наличии противопоказаний и отказе пациента от оперативного вмешательства

Методология и методы исследования.

Диссертационная работа выполнена в формате проспективного и сравнительного исследования с применением стандартных и специальных методов диагностики с последующей оценкой их результатов. Проведенное исследование построено с соблюдением всех принципов доказательной медицины, и с разрешения локального этического комитета государственного бюджетного образовательного учреждения высшего профессионального образования «Дагестанский государственный медицинский университет» Министерства здравоохранения Российской Федерации (выписка из протокола № 13 от 11.04.2019).

Основные положения выносимые на защиту

1. Верификация и обозначение локализации несостоятельных перфорантных вен при обширных трофических язвах оптимально проводить ультразвуковым дуплексным сканированием.

2. На рентгеноконтрастной лимфографии наблюдаются два типа патологических изменений лимфатических сосудов у пациентов с венозными трофическими язвами: гиперпластические, наблюдаемые чаще (неравномерное расширение сосудов с усилением извитости, формирование лимфатических свищей), и гипопластические (тромбоз и облитерация лимфатических сосудов).

3. Комплексная терапия в лечении ВТЯ с эрбиевым лазерным облучением и эндолимфатической терапией является эффективным, современным и безопасным методом, что подтверждено клиническими, микробиологическими, цитологическими и планиметрическими методами исследования.

4. Лечение венозных трофических язв с использованием эрбиевого лазера и эндолимфатической терапией, а также ликвидация патологических горизонтальных и вертикальных рефлюксов является патогенетически обоснованным, положительно влияет на течение воспалительных и репаративных процессов, ускоряет заживление язвы и создает более устойчивый эффект лечения, а также приводит к стойкому улучшению качества жизни пациентов.

5. Применение эрбиевого лазера в комплексном лечении трофических язв приводит к удалению нежизнеспособных тканей, позволяет произвести аутодермопластику в ранние сроки, что ускоряет заживление язвы.

Внедрение результатов исследования в практику

Результаты проведенных исследований введены в практику работы хирургических отделений Республиканской межрайонной многопрофильной больницы пос. Шамилькала Республики Дагестан и в ООО «Медицинский центр Здоровье».

Основные положения работы применяют в учебном процессе на кафедре госпитальной хирургии №1 и кафедре хирургии ФПК и ППС ФГБОУ ВО “Дагестанский государственный медицинский университет” Министерства здравоохранения Российской Федерации.

Степень достоверности результатов диссертационного исследования

Все научные положения и выводы диссертации основаны на результатах выполненной работы, обоснованы тщательным анализом и корректным статистическим анализом первичных данных. Количество наблюдений и использованные современные методы исследования достаточны для получения научно-обоснованных выводов. Фактический материал исследования полностью соответствует первичной документации и первоисточникам.

Апробация результатов диссертационного исследования

Основные положения и материалы диссертационной работы изложены и обсуждены на научно-практических конференциях: IX научно-практическая конференция ассоциации флебологов России с международным участием (г. Москва, 18-19 мая 2012). V Республиканская научно-практическая конференция "Новое в хирургии Дагестана" (г. Махачкала, 6 ноября 2009). XI Съезд хирургов Российской Федерации (г. Волгоград, 25-27 мая 2011). VI Республиканская научно-практическая конференция «Новое в хирургии Дагестана», посвященной 80-летию Дагестанской государственной медицинской академии (г. Махачкала, 2012). Актуальные вопросы флебологии с международным участием (г. Рязань, 31 мая по 2 июня 2018). Всероссийская научно-практическая конференция посвященная 60-летию профессора Г.Р. Аскерханова «Инновационные технологии в хирургии» (г. Махачкала, 17–18 июля 2018). II съезд хирургов ПФО (г. Н. Новгород, 27–28 сентября 2018). 7-я международная научно-практическая конференция по клинической лимфологии «ЛИМФА-2019» (г. Москва, 17 мая 2019). Выездной пленум Российского общества хирургов и IX съезд хирургов Дагестана (г. Махачкала, 6-7 июня 2019). XIII съезд хирургов России (г. Москва, 8-10 сентября 2020). Апробация законченной диссертации состоялась 29 ноября 2021 года на совместной клинической конференции кафедр хирургических болезней ФПК и ППС, госпитальной хирургии №1 ФГБОУ ВО «Дагестанский государственный медицинский университет Минздрава России» с участием врачей-хирургов клинических баз этих кафедр.

Соответствие диссертации паспорту научной специальности.

Научные положения диссертации соответствуют формуле специальности 3.1.9 – Хирургия. Результаты проведенной работы соответствует области исследования специальности, конкретно пунктам 2, 4 и 6 паспорта хирурга

Публикации по теме диссертации

По результатам исследования опубликованы 20 научных работ, в том числе 5 статей в журналах, рекомендованных ВАК МОН России для публикации диссертационных исследований, включая 2 научные статьи в журнале из перечня SCOPUS, а также подготовлены сообщения на 10 симпозиумах и научно-практических конференциях.

Личный вклад автора в проведенное исследование

Автором лично определены цель и задачи исследования, избран метод осуществления научных и клинических исследований, собран первичный научный материал и проведена его обработка с интерпретацией результатов. Автором самостоятельно проведено ультразвуковое дуплексное ангиосканирование венозной системы нижних конечностей и лимфография. Автор принимал участие во всех оперативных вмешательствах, в проведении предоперационного и послеоперационного лечения пациентов с применением эндолимфатической терапии. Самостоятельно оперировано до 90% больных. Диссертантом самостоятельно обобщен материал, проведена статистическая обработка полученных данных, сформулированы выводы и практические рекомендации, а также подготовлены научные материалы к публикации.

Связь работы с научными программами, планами, темами

Диссертационная работа выполнена согласно плану научно-исследовательских работ ФГБОУ ВО «Дагестанский государственный медицинский университет» Министерства здравоохранения Российской Федерации.

Тема диссертации одобрена на Проблемной комиссии по специальности «Хирургия» и утверждена на заседании Ученого совета ФГБОУ ВО «Дагестанский государственный медицинский университет» Министерства здравоохранения Российской Федерации (протокол заседания № 2 от 20.12.2018 г.).

Структура и объем диссертации

Диссертация изложена на 146 страницах машинописного текста, включает введение, главу обзора литературы по проблеме, главы с результатами собственных исследований, заключения, списка использованной литературы, включающего 195 источников, в том числе 103 источников на иностранных языках. Работа иллюстрирована 20 таблицами и 43 рисунками.

ОСНОВНОЕ СОДЕРЖАНИЕ РАБОТЫ

Материал и методы исследования

Работа основана на результатах разработки и изучения эффективности клинического применения инновационных методик лечения венозных трофических язв вследствие хронической венозной и лимфовенозной недостаточности нижних конечностей за период с 2015 по 2021 годы.

Выборка состояла из 88 пациентов из числа обратившихся за медицинской помощью в Республиканский центр клинической лимфологии со специализированным стационаром (Межрайонная многопрофильная больница пос. Шамилькала Республики Дагестан) по поводу трофических язв нижних конечностей венозной этиологии. У наблюдаемых за этот период пациентов нередко трофические язвы оказывались обширными с большими участками гнойно-некротического расплавления кожи и слабыми локальными грануляциями. Часто эти пациенты, разочарованные в эффекте терапии, проведенной в лечебных учреждениях, долгое время лечились самостоятельно и без существенного эффекта, с распространением патологического процесса на новые участки голени.

Критерием *включения* пациентов в исследование было наличие хронической венозной недостаточности нижних конечностей класса С6 (по классификации CEAP в версии Национальной Коллегии Флебологов России) при уровне диагностических действий LI-LIII, отобраны 88 пациентов.

Критериями *исключения* из выборки были: оперативные вмешательства на венах нижних конечностей в анамнезе; наличие экземы вне зависимости от ее этиологии (в том числе трофические венозные); низкая комплаентность пациентов или отказ от участия в исследовании; наличие любой из следующих сопутствующих патологий - декомпенсированный сахарный диабет, сердечная недостаточность III-IV ФК по NYHA, бронхиальная астма; беременность и кормление грудью; отсутствие магистрального кровотока на подколенных артериях при ультразвуковом исследовании; лодыжечно-плечевой индекс (ЛПИ) менее 0,7.

Были запланированы следующие критерии *выхода* из исследования: отказ пациента от дальнейшего участия в исследовании; появление непредусмотренных протоколом исследования осложнений и другие обстоятельства, возникшие в ходе исследования и исключающие возможность дальнейшего получения первичных научных данных.

Возраст больных колебался в интервале от 35 до 80 лет (медиана [25%; 75%] составил 66 [59; 74] лет, в среднем 65,4±11,2 лет). Женщин в выборке оказалось больше - 46 (52,3%), мужчин - 42 (47,7%). Основная масса пациентов, представленная в выборке, имела активный трудоспособный возраст, однако преобладал средний и пожилой возраст (Таблица1). Эта возрастная группа отличается частым сочетанием ХВН и сопутствующей патологии, нередко усугубляя течение друг друга: гипертоническая болезнь I-III стадий - у 21 (23,9%) больных, сердечная недостаточность (I-II ФК по NYHA) – у 16 (18,2%), ожирение – у 34 (38,6%), сахарный диабет 2 типа со стабилизированным уровнем гликемии – у 5 (5,7%).

Таблица 1

Распределение пациентов по возрасту и полу

Пол	Возрастная градация					Итого
	35-40	41-50	51-60	61-70	71-80	
Муж	2	4	5	14	17	42
Жен	0	5	9	8	24	46
Всего	2	9	14	22	41	88

Наиболее значимыми клиническими проявлениями были наличие длительно незаживающей трофической язвы на голени с гнойным отделяемым, требующие постоянного ухода и перевязок, мучительный зуд кожи в нижней трети голени, а также боль в области язвы и окружающих тканях.

Структура пациентов в выборке по выраженности отдельных клинических признаков, характеризующих тяжесть ХЗВ по шкале тяжести VCSS, оказалась различной. Суммарный балл по шкале VCSS, характеризующий тяжесть хронического заболевания вен, в среднем по выборке составил 19,3±3,0.

Примерно половина (46 (52.3%) пациентов) выборки соответствовала 19-21 баллу тяжести ХЗВ. Наиболее тяжелую группу с 22-26 баллами по VCSS составили 14 (16%) пациентов.

При включении пациента в выборку он распределялся в одну из этих групп: основную (47 пациентов) и контрольную (41 пациентов). Для рандомизации использовали метод «подбрасывание монеты».

С момента верификации диагноза и включения в выборку лечебные и диагностические мероприятия проводились с учетом соответствующего протокола научного исследования.

В рамках протокола исследования использовали следующие диагностические методики: оценка темпов эпителизации трофических язв; микробиологические исследования; гистологическое исследование биоптатов трофических язв; цитологическое исследование отпечатков с язвы; исследование бактерицидной активности фагоцитирующих клеток (нейтрофилов) постановкой спонтанного и стимулированного теста с нитросинием тетразолия (НСТ-тест); оценка качества жизни пациентов с использованием специального опросника качества жизни CIVIQ20.

Все 88 пациентов получали диагностические и лечебные мероприятия в соответствии с принятыми в профессиональном сообществе клиническими рекомендациями и действующими стандартами диагностики и лечения. В частности, компрессионная терапия в сочетании с активными легкими нагрузками (ходьба) является одним из основных патогенетически обоснованных составляющих консервативного лечения ХЗВ, осложненных трофическими язвами. Использовали компрессионное лечение всем 88 пациентам после завершении фазы экссудации раневого процесса: после выполнения перевязки бинтовали конечность эластическим бинтом средней степени растяжимости соответственно 2 компрессионному классу с усилением локальной компрессии над стволами БПВ и МПВ и в проекции несостоятельных перфорантных вен в зоне ТЯ (соответственно 3 классу компрессии). Наряду с местными санационными процедурами в области трофической язвы пациенты получали общеукрепляющие, противовоспалительные, антигистаминные, антиагреганты и антикоагулянты, флеботоники и другие медикаментозные препараты в соответствии с действующими стандартами лечения хронических заболеваний вен и сопутствующих болезней.

Пациентам основной группы в дополнение к указанному лечебному комплексу включали воздействие эрбиевого лазера в различных режимах в зависимости от стадии раневого процесса в сочетании с эндолимфатической лекарственной терапией.

Лазерное облучение поверхности язвы проводили длиной волны – 2940 нм,

длительностью импульса – 0,3 мс, диаметр лазерного луча – 7 мм с мощностью облучения – 2,19-8,0 Дж/см^2. В процессе лечения энергия импульса с каждой последующей процедурой увеличивалась на 3 дж/см^2. Площадь общего облучения участка при мощности – 2,20 Дж/см^2 составляла до 15 см^2, длительность процедуры 13-15 минут. В зависимости от клинической ситуации пациенты получают от 6 до 10 сеансов лазерного облучения. Обезболивание для проведения процедуры не требовалось.

Для проведения эндолимфатической терапии катетеризировали лимфатический сосуд на стопе пораженной конечности. Методика использована у 39 пациентов, в том числе в отдельных случаях и для обеспечения визуализации избежания повреждения лимфатических сосудов при флебэктомии. Схема эндолимфатической медикаментозной терапии:

- Актовегин 5 мл (200 мг) 1 раз в сутки;
- Селеназа 2 мл (100 мкг) 1 раз в сутки;
- Амоксициллин 500 мг 1 раз в сутки;
- Сулодексид 2 мл (600 ЛЕ) 1 раз в сутки.

Статистическая обработка первичных данных исследования проведена с использованием пакета прикладных программ Statistica 6.0 (StatSoft Inc. 1996), или, в отдельных случаях, используя онлайн-калькулятор для расчета статистических показателей[1]. В качестве параметров описания количественных данных использовались среднее арифметическое и стандартное отклонение (форма представления M±σ), либо в случае не соответствия с параметрами распределения Гаусса - медиана и квартили (форма представления Me[25%; 75%]). Использованные методики сравнительной статистики с учетом характера распределения количественного признака указаны по ходу изложения материала. Критическим уровнем статистической значимости различия считался уровень p=0,05 для всех методик сравнительной статистики.

Результаты исследования

Некоторые патогенетические особенности венозных трофических язв при хронической лимфовенозной недостаточности. Несостоятельность перфорантных вен голени является важнейшим фактором развития трофических венозных язв. Так, несостоятельность клапанного аппарата перфорантных вен выявлена у всех включенных в исследование пациентов. Количество таких вен колебалась в пределах от 1 до 5 в группе контроля и от 1 до 7 у остальных пациентов, медиана в обеих группах составила 4. Максимальный диаметр этих вен составил 3 - 8 мм, в среднем до 4,6±1,3 мм.

Выявление и точная маркировка несостоятельных перфорантных вен под трофической язвой, является важным обстоятельством, позволяющим выработать оптимальную тактику лечения, определиться с показанием к оперативному вмешательству и методу операции. Стандартная техника ультразвукового исследования вен, находящихся под язвенным дефектом кожи, представляет определенные технические трудности. В связи с этим нами разработана и использована в клинике оригинальная методика УЗИ вен в

[1] https://medstatistic.ru/calculators.html

области трофических язв средних и больших размеров с укрытием поверхности язвы раневым покрытием “G-Derm” после нанесения на поверхность язвы тонкого слоя "Аргогель". С помощью данной методики удалось выявить несостоятельных перфорантных вен под язвами в 12 случаях, не обнаруженные предшествующими стандартными исследованиями.

Сопоставление данных патологических изменений, выявленных при лимфографии, с клиническим течением ХВН в стадии трофических изменений кожи, позволило нам выделить две формы изменений лимфатических сосудов нижних конечностей. Первая – активная форма у 60% пациентов (гиперпластические изменения), при которой активность оттока лимфы сохраняется за счет сохранившихся лимфатических сосудов, и вторая форма у 40% (гипопластические изменения) – изменения в коллекторных лимфатических сосудах, при которой лимфатические сосуды теряют способность к активной сократительной способности, за счет их облитерации и лимфотромбоза.

Гиперпластические изменения лимфатических сосудов встречались чаще и были обусловлены хроническим воспалительным процессом в области язвы, а также развитием лимфангита и лимфаденита, сопровождавшихся застоем лимфы, формированием дополнительных путей ее оттока, лимфатических рефлюксов в одном или нескольких сегментах лимфатической системы нижних конечностей, в первую очередь в области трофической язвы.

Эти процессы во всех случаях приводили к стойкому блоку лимфооттока с редуцированием сосудистого русла. За счет механизмов компенсаторного неолимфоангиогенеза, расширения сосудов и включения в пути транспорта лимфы подколенных лимфатических узлов в условиях венозной недостаточности нижних конечностей способствовали формированию сегментарного рефлюкса в мелкие сосуды кожи в области трофической язвы.

Изменения лимфатических структур по гипопластическому типу развивались реже, что было связано с длительным существованием хронической венозной недостаточности нижних конечностей, приводящей к развитию склеротических изменений мягких тканей с последующей необратимой облитерацией лимфатических сосудов. Устранение лимфатического компонента отека у этих пациентов представляет сложную проблему, так как в большинстве случаев они обращаются за помощью не в остром периоде после возникновения тромбоза лимфатических коллекторных сосудов, а в отдаленном, когда лимфатическая гипертензия, вызванная блоком, трансформируется в обструктивный тип.

Методика местного лечения трофических венозных язв и ее эффективность. Клиническая эффективность разработанной методики местного лечения трофических язв в комплексе с другими составляющими лечебного комплекса демонстрируются ближайшими результатами лечения больных.

Так, до лечения микроскопическая картина цитограмм соответствовала некротическому и дегенеративно-воспалительному типу. Воспалительно-

регенераторный и регенераторный тип цитологической картины не наблюдали ни у кого. Через 10-12 суток лечения с использованием эрбиевого лазера и эндолимфатической терапии в цитограммах на поверхности язвы наблюдали изменения, соответствующие воспалительно-регенераторному типу раневого процесса, реже - воспалительному типу. Отпечатки раны у больных группы контроля в те же сроки характеризовались преимущественно воспалительным типом цитограмм, но существенно реже воспалительно-регенеративным процессом.

Выявленные отличия в цитограммах у пациентов контрольной группы, у которых некрэктомия и местное лечение язвы проводили традиционным методом, указывают дегенеративно-воспалительным процессом, а у пациентов основной группы на ускорение развития регенеративных процессов (стимуляцию) регенерации при использовании эрбиевого лазера и эндолимфатической терапии (χ^2=8,5; p=0,015).

Оценку динамики функционального состояния неспецифических факторов защиты определяли через постанову НСТ-теста с венозной кровью, взятой из локтевой вены, и капиллярной кровью, взятой в участке трофической язвы.

Полученные результаты оценки функциональной активности нейтрофильных гранулоцитов в НСТ-тесте свидетельствуют о значительном снижении функции фагоцитов у пациентов с венозными трофическими язвами. Это, очевидно, способствует длительному течению вялотекущего гнойно-воспалительного процесса, что препятствует улучшению трофики тканей и эпителизацию язвы. Проводимые комплексные лечебные мероприятия как местного, так и общего характера приводят к повышению фагоцитарной активности нейтрофилов. При этом у пациентов, в комплексном лечении которых использовали местное облучение язвы эрбиевым лазером и эндолимфатической терапии, динамика улучшения фагоцитарной активности нейтрофилов уже к концу недели лечения оказалась статистически значимо лучше, чем при традиционном лечении.

Динамику микробиологической характеристики отделяемого поверхности язвы мы изучили у всех 88 пациентов. Исходно микрофлора отделяемого из раны была представлена в 45,5% случаев монокультурой, а в 54,5% - ассоциациями из двух и более видов микроорганизмов. Посев давал обильный рост микрофлоры практически у всех пациентов. Из отделяемого язвы чаще всего высеивали синегнойную палочку, золотистый стафилококк, кишечная палочка и энтерококк.

При проведении бактериологического мониторинга на 5-7 сутки посев роста не дал у 49 (55,7%) пациентов. У 23 (26,1%) пациентов бактериальная контаминация соответствовала уровню 1-10 тысяч. микробов в 1 мл. В остальных случаях бактериальная контаминация соответствовала уровню до 10-50 тысяч (у 9 больных) и 50-100 тысяч (у 7 пациентов) в 1 мл отделяемого из язвы. Практически у всех пациентов на фоне лечения резко снизилась бактериальная контаминация поверхности язвы, однако при использовании традиционных антибактериальных средств число случаев отсутствия роста

микрофлоры к концу недели лечения в посеве было статистически значимо меньше: 10 (35,7%) пациентов против 39 (65,0%) (χ^2=6,6; p=0,02).

Pseudomonas aeruginosa был высеян только у 13 больных, которым для лечения язвы не использовалось облучение эрбиевым лазером, причем у всех у них исходно высеивалась синегнойная палочка. Напротив, из 25 пациентов, для лечения которых применяли облучение лазером, ни в одном случае в посеве не был выявлен Pseudomonas aeruginosa (χ^2=34,6; p<0,001).

Таким образом, облучение поверхности язвы эрбиевым лазером в комплексной терапии венозных трофических язв продемонстрировала выраженный антибактериальный эффект уже на 7 сутки лечения, в том числе по отношению к Pseudomonas aeruginosa и другим полирезистентным штаммам микрофлоры.

Оперативное лечение в комплексном лечении трофических венозных язв нижних конечностей. Хирургическое лечение включало в себя как операции на венах нижней конечности для ликвидации патологического вертикального и горизонтального сброса, так и операции в области трофической язвы - хирургическая некрэктомия и аутодермопластика. Хирургическая некрэктомия (дебридмент) и аутодермопластика в сочетании с комплексным местным лечением язвы и других трофических изменений кожи выполняли на этапе предоперационной подготовки к операциям на венах. Часто у пациентов имелись обширные язвы с плотными фиксированными некротическими тканями. В подобных случаях, как правило, была необходима одномоментная или (реже) поэтапная хирургическая некрэктомия.

В целом, комплекс лечебных мероприятий позволило ускорить заживление язвы и добиться ее заживления без аутодермопластики у 65 пациентов. Длительность периода до полного заживления язвы у этих пациентов составил от 8 до 47 суток. Причем, в группе пациентов, где в комплексе лечения использовали внедренные лечебные методики (n=45), сроки заживления были меньше, чем в группе контроля (n=20): Me (25%; 75%) = 13 (11; 21) сут. против 17 (14,5; 29) сут. соответственно (Z_{M-U}=2,28; p=0,022).

Так, средняя степень редукции язвы в сутки за первые 7 дней проводимой терапии составила 7,2±3,6% у больных, которым в лечебный комплексе включали эндолимфатическую терапию и облучение эрбиевым лазером, тогда как у остальных пациентов, леченных традиционным способом (контрольная группа из 28 пациентов) среднесуточная степень редукции составила 4,7±2,9% (t=3,2; p=0,0019). За первые 7 дней лечения среднесуточный темп эпителизации венозной трофической язвы у пациентов, которым в лечебный комплексе включали эндолимфатическую терапию и облучение эрбиевым лазером, составила Me(25%;75%) = 3,3(1,5; 5,1) см^2/сут, тогда как у пациентов группы контроля - Me(25%;75%) = 2,0 (1,2; 3,3) см^2/сут (Z_{M-U}= 2, 14; p=0,032).

У остальных 23 пациентов была выполнена аутодермопластика одним расщепленным лоскутом кожи на всю поверхность язвенного дефекта. Как правило, условия для аутодермопластики расщепленным лоскутом кожи появлялись к концу 12-15 дней. Очищение язвенной поверхности от

некротических тканей и начало эпителизации с краев язвы в основной группе происходило раньше, уже на 5-7 сутки после начала использования эрбиевого лазерного облучения.

По сравнению с традиционным лечением структура ближайших осложнений после аутодермопластики не имела специфических особенностей. Из 23 пациентов, которым была выполнена аутодермопластика, у 15 пациентов, лечение язвы проводили с использованием разработанных нами методик, а остальные 8 пациентов были из группы контроля с традиционным лечением трофических язв.

В конечном счете, у 17 пациентов, в том числу у 3 из группы контроля, пересаженный кожный лоскут прижился полностью. Продолжительность заживления ТЯ и длительность госпитализации у этих пациентов составил 21-27 суток. У 4 пациентов, в том числе у 3 из группы контроля, произошло нагноение и отторжение пересаженного лоскута кожи. Еще у 2 пациентов из группы контроля в связи с кратероподобным дном язвы, состоялось частичное отслоение кожного трансплантата над этим участком. Оставшийся из-за этого участок язвы диаметром около 2 см закрылся формированием рубцовой ткани.
Общее число осложнений в группе пациентов, где использовали разработанные методики, а также число пациентов, у кого они развились, статистически значимо не различались. Все осложнения и их последствия были благополучно купированы.

Хирургическая коррекция патологического вертикального и горизонтального венозного рефлюксов преследует цель улучшения трофики тканей пораженной конечности в отдаленном периоде и профилактики развития рецидива трофической язвы. Операции на венах выполнялись в стадии грануляции и эпителизации язвы параллельно с ее лечением. Такой вариант лечения (кроссэктомия в сочетании с инвагинационным стриппингом БПВ (МПВ) и МФЭ притоков) выполняли одномоментно еще до эпителизации язвы, если: а) язвенные дефекты после местной терапии не имеют признаков экссудативной фазы течения, являются поверхностными и имеют наибольший линейный размер не более 6 см; б) хирургический доступ к перфорантным венам осуществляли на участке язвенного дефекта под контролем УЗИ надфасциальной перевязкой перфорантных вен.

Основной задачей хирургического лечения являлось устранение патологического рефлюкса крови в венозном русле конечности и, в частности, в области ТЯ. Точная маркировка несостоятельных перфорантных вен в зоне ТЯ давала возможность выполнить коррекцию венозного кровотока с минимальной травматизацией кожи и мягких тканей. Для ликвидации горизонтального и вертикального венозного рефлюксов предпочтение отдавали классической флебэктомии (кроссэктомия, стриппинг) с надфасциальной перевязкой несостоятельных перфорантных вен. Оперативное вмешательство проводилось под местной инфильтрационной анестезией 0,5% раствором новокаина. Место выполнения прокола и другие этапы вмешательства уточнялись с помощью ультразвукового дуплексного сканирования вен.

При наличии обширных ВТЯ (площадью более 25 см^2) со значительными трофическими изменениями кожи хирургическое вмешательство выполняли в несколько этапов. Вначале выполняли классическую флебэктомию (кроссэктомия, стриппинг) для устранения вертикального рефлюкса крови. Вторым этапом после улучшения трофики кожи и мягких тканей в области ТЯ или после полной эпителизации последней выполняли МФЭ притоков БПВ и оперативное вмешательство на ПВ в нижней трети голени и на стопе (в непосредственной близости от ТЯ или на месте последней) с целью ликвидации патологического горизонтального рефлюкса.

Отдаленные результаты комплексного лечения пациентов в группах сравнения прежде всего оценивали по динамике показателей шкалы тяжести венозной патологии VCSS. Поскольку длительность наблюдения в отдаленном периоде у каждого пациента была различной, то сравнительную оценку динамики показателей VCSS провели по состоянию на 12 месяцев после выписки из стационара.

Динамика степени тяжести венозной патологии VCSS ожидаемо продемонстрировано снижение тяжести патологии, и в первую очередь за счет отсутствия к концу года после лечения у большинства больных открытой трофической венозной язвы и сопряженных с ней отеков и целлюлита. При этом в контрольной и основной группах срединные значения величины динамики показателя принципиально не отличались: медиана величины динамики показателя в основной группе составил Me (25%; 75%) = 9 (7; 11) баллов, в контрольной - 9 (7; 10) ($p>0,05$).

Развитие рецидива болезни мы мониторировали у всех 88 больных, включенных в основную и контрольную группы. Длительность периода мониторинга в среднем составила от 2 до 59 месяцев после заживления язвы: у пациентов контрольной группы - 29,0±16,4 мес., а в основной группе - 29,5±16,2 месяцев. ($p>0,05$).

В целом у 88 пациентов, у которых были изучены отдаленные результаты, рецидив трофической язвы был констатирован у 22 (25,0%). При этом вероятность без рецидивного течения отдаленного периода после лечения существенно снижается через 3 года после лечения. Так, вероятность отсутствия рецидива венозной трофической язвы в течение 17 месяцев после лечения составила до 92,7±3,5%. Через 27-30 месяцев после лечения вероятность отсутствия рецидива уже существенно ниже и составляет 82,5±5,8%. К 5 годам после лечения вероятность развития рецидива трофической язвы по данным наших наблюдений составляет 100%.

У пациентов основной группы по сравнению с пациентами группы контроля вероятность благоприятного исхода в одни и те же отдаленные сроки после заживления язвы выше примерно на 15% в первые 1,5-2 года. Другими словами, риск развития рецидива трофической язвы в группе больных, где в лечебном комплексе были использованы эндолимфатическая терапия и местное использование облучения эрбиевого лазера «смещается» на более поздний

срок: в первые 1-2 года после лечения - на 1,5-2 года, а в более поздний период - примерно на 8-10 месяцев (Рисунок1).

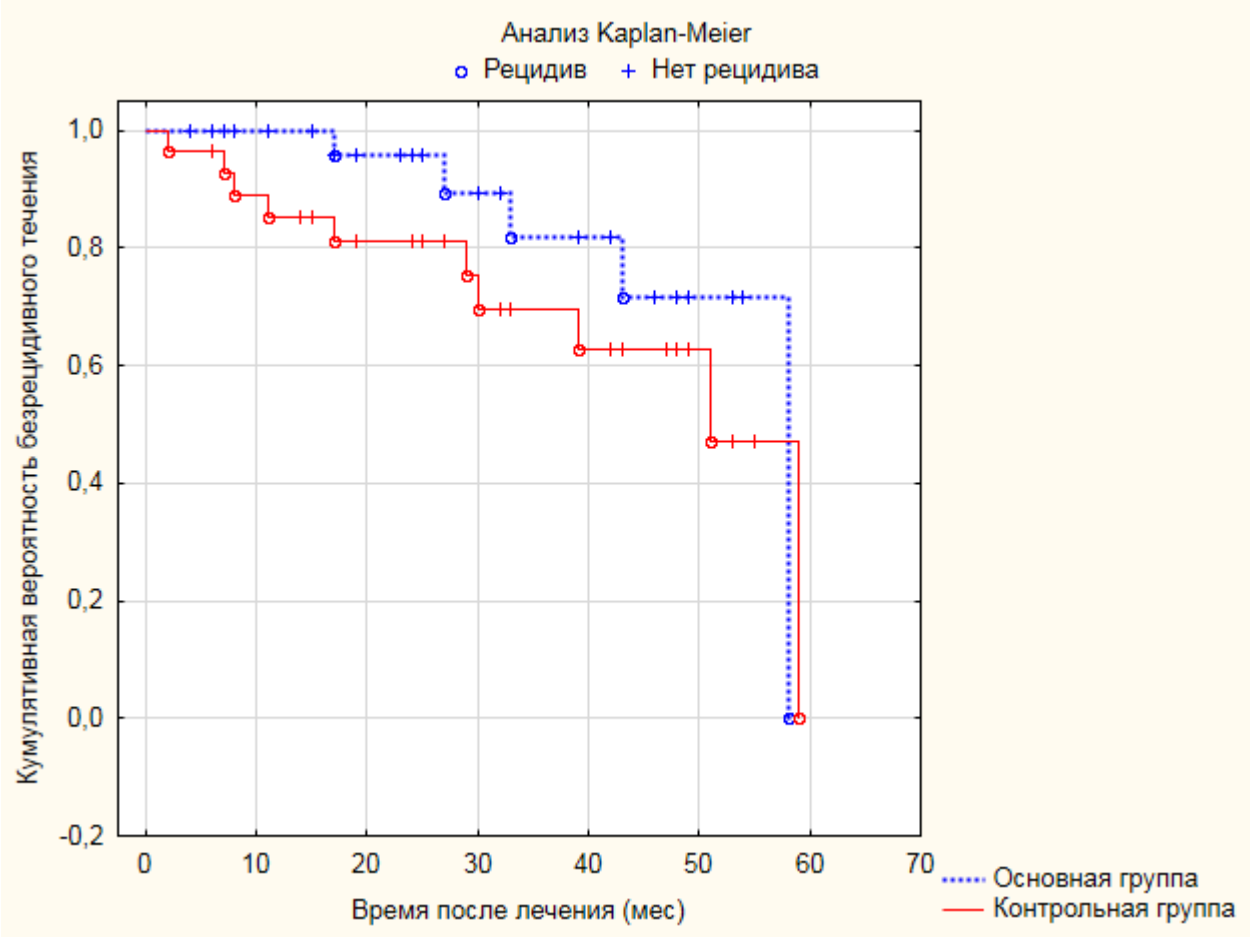

Рисунок 1. Анализ Каплан-Мейер в группах сравнения.

Так, вероятность рецидива трофической язвы через 17 месяцев после лечения в основной группе составила 4,2%, тогда как в контрольной - 19,5% (χ^2=3,5; p=0,061). В более поздние сроки, в частности, к концу 50-51 месяц после лечения, вероятность рецидива трофической язвы резко отличается: в основной группе составляет 29,8%, тогда как в контрольной - 46,3%.

Одним из значимых и признанных критериев эффективности лечения является положительная динамика качества жизни пациента. Динамику показателей качества жизни оценивали по опроснику CIVIQ20. Оценивали показатели качества жизни исходно при поступлении и однократно повторно через 9-12 месяцев после выписки из стационара. Исходная характеристика обобщенного индекса не имела статистически значимого межгруппового различия, что говорит о сравнительной однородности основной и контрольной групп.

Через год после лечения обобщенный индекс CIVIQ20 в контрольной и основной группах уже имел статистически значимое различие, что доказывает закономерное различие клинических эффектов примененных лечебных тактик в плане улучшения самооценки пациентами качества их жизни. Исследование этой закономерности показало, что в основной группе обобщенный индекс

качества жизни улучшился (уменьшился по сравнению с тем, что было до лечения) на Me (25%; 75%) = 21,9 (10,0; 23,8). В контрольной группе обобщенный индекс улучшился в меньшей степени, на 6,3 (3,1; 21,9), различие оказалось статистически значимой (Критерий Манна-Уитни = 2,52, p = 0,012).

Таким образом, применение лечебного комплекса, основанного на использовании эндолимфатической лекарственной терапии с облучением язвы эрбиевым лазером в режиме стимуляции, а также ликвидации патологических, горизонтальных и вертикальных венозных рефлюксов путем классической флебэктомии (кроссэктомия, стриппинг) и над фасциальной перевязкой несостоятельных перфорантных вен у пациентов с хронической венозной и лимфовенозной недостаточностью, является патогенетически обоснованной, положительно влияет на течение воспалительных и репаративных процессов в трофически измененных тканях голени, ускоряет эпителизацию язвы и делает более устойчивым эффект лечения, а также обеспечивает сравнительно лучшие показатели качества жизни пациентов.

ВЫВОДЫ

1. Ультразвуковое дуплексное сканирование непосредственно в зоне обширной трофической язвы через раневое покрытие «G-derm» выявило у 100% несостоятельных перфорантных вен (в среднем до 1,9±0,9мм) с патологическим рефлюксом. В лимфатической системе у 60% пациентов с венозными язвами после рентгенконтрастной лимфографии выявлены морфологические и функциональные нарушения в виде гиперплазии (неравномерное расширение сосудов с усилением извитости, формирование лимфатических свищей) и гипоплазии у 40% (тромбоз, стеноз или облитерация лимфатических сосудов).

2. Разработанная методика, основанная на использовании эндолимфатической лекарственной терапии с облучением язвы эрбиевым лазером, на фоне ликвидации патологического венозного рефлюкса положительно влияет на течение воспалительных и репаративных процессов, ускоряет эпителизацию язвы на 3,3% и обеспечивает лучшие показатели качества жизни пациентов.

3. Морфологические изменения в тканях венозной трофической язвы характеризуются нарушением структуры капиллярного русла с фиброзированием стенок капилляров, отеком и воспалительной инфильтрацией подкожной клетчатки с массивной контаминацией микробов, а использование эндолимфатической терапии в сочетании с эрбиевым лазером нормализует фагоцитарную активность иммунных клеток, ускоряет переход раневого процесса в фазу регенерации и эпителизации к 5-8 суткам, снижает частоту выявления микроорганизмов в 2,5 раза по сравнению с контрольной группой.

4. Использование эндолимфатической терапии и эрбиевого лазера в комплексном лечении пациентов с венозными трофическими язвами способствует улучшению гемомикроциркуляции и лимфатического дренажа, ускоренной эпителизации язвенного дефекта, сокращению сроков заживления язв с 17 суток до 12,5; снижает вероятность рецидива язвы в сроки до 17

месяцев (с 17,6% до 3,3%), а в сроки 50-51 месяцев – с 47,0% до 29,4%; улучшает обобщенный индекс качества жизни пациентов по CIVIQ-20 на 21,9 баллов против 6,3 в контрольной группе.

ПРАКТИЧЕСКИЕ РЕКОМЕНДАЦИИ

1. Обследование и лечение больных с хронической венозной недостаточностью клинического класса С6 по CEAP при обширных трофических язвах необходимо проводить в полном объеме с последующим лечением в условиях специализированного стационара.

2. Комплексное обследование больных с трофическими язвами нижних конечностей должно включать ультразвуковое дуплексное сканирование области язвы для выявления и маркировки несостоятельных перфорантных вен, расположенных под поверхностью язвы.

3. Пациентам с обширными трофическими венозными язвами в лечебный комплекс должны быть включены меры по коррекции нарушения лимфодренажной функции с использованием эндолимфатической терапии и эрбиевого лазера в режиме стимуляции, что приводит к быстрому регрессу клинической симптоматики.

4. Наиболее рациональным для проведения некрэктомии при венозных трофических язвах является использование эрбиевого лазера длиной волны 2940 нм, длительностью импульса – 0,3 мс, диаметр лазерного луча – 7 мм с мощность излучения – 2,20 Дж/см², длительность процедуры 11-13 минут, 6-10 сеансов в зависимости от клинической ситуации.

5. Пациентам с обширными венозными трофическими язвами более 20 см^2 рекомендуется аутодермопластика после очищения язвы эрбиевым лазером и устранения патологического венозного рефлюкса.

СПИСОК РАБОТ, ОПУБЛИКОВАННЫХ ПО ТЕМЕ ДИССЕРТАЦИИ

1. Магомедов А.А Иммунологические показатели у больных с трофическими язвами нижних конечностей при различных методах лечения / М.М. Магомедов, А.А. Магомедов // Научно-практический журнал Хирург. – 2011. №7. – С. 24-28.

2. Магомедов А.А. Эндолимфатическая терапия в лечении пациентов с венозными трофическими язвами / М.М. Магомедов, А.А. Магомедов // Флебология. – 2013. – Т. 7, № 1. - С. 42-46.

3. Magomedov A.A. Endolymphatic therapy for chronic lymphovenous insufficiency complicated by trophic ulcers / M.M. Magomedov, A.A. Magomedov // Latinoamericana de hypertension. – 2018. – Vol. 13, NO 6. – P. 573-578.

4. Магомедов А.А. Комплексное лечение длительно незаживающих трофических язв венозной этиологии / М.М. Магомедов, И.Г. Ахмедов, А.А. Магомедов, М.А. Магомедов // Ангиология и сосудистая хирургия. – 2020. – Т. 26, №1. – С. 62-67.

5. Магомедов А.А. Комплексное лечение венозных трофических язв эндолимфатическим введением лекарств, с использованием эрбиевого

лазера. / А.А. Магомедов, М.М. Магомедов, И.Г. Ахмедов. // Вестник Дагестанской государственной медицинской академии. - 2022. - №2 (43). - С.16-24.

6. **Магомедов, А.А.** Лазерная биофотометрия- метод оценки состояния периферического лимфооттока у больных с лимфовенозной недостаточностью нижних конечностей / А.А. Магомедов, М.М. Магомедов, П.М. Магомедова // V Республиканская научно-практическая конференция «Новое в хирургии Дагестана», Махачкала – 2009. – Сборник научных трудов. - С.30-31.

7. **Магомедов, А.А.** Комплексное лечение трофических язв нижних конечностей с эндолимфатическим введением лекарств / М.М. Магомедов, А.А. Магомедов, Х.М. Гаджиев // Вестник лимфологии. – 2009. №1. – С. 9-13.

8. **Магомедов, А.А**. Использование лазерной допплеровской флоуметрии в оценке эффективности лечения трофических язв при хронической венозной недостаточности / М.М. Магомедов, П.М. Нурмагомедова, А.А. Магомедов // V Республиканская научно-практическая конференция «Новое в хирургии Дагестана», Махачкала – 2009. - Сборник научных трудов. - С. 24-26.

9. **Магомедов, А.А.** Микроциркуляция и лимфатический дренаж нижних конечностей у больных с трофическими язвами / М.М. Магомедов, А.А. Магомедов // Вестник лимфологии. – 2011. №3. - С. 25-27.

10. **Магомедов, А.А.** Лечение трофических язв нижних конечностей при хронической лимфовенозной недостаточности / М.М. Магомедов, А.А. Магомедов // Вестник лимфологии. – 2011. №3. – С. 28-30.

11. **Магомедов, А.А.** Эндовенозная лазерная коагуляция в лечении трофических язв нижних конечностей / М.М. Магомедов, А.А. Магомедов // XI Съезд хирургов Российской федерации, Волгоград – 2011. – Сборник научных трудов. - С. 452.

12. **Магомедов, А.А.** Способ устранения венозного рефлюкса в системе большой подкожной вены в условиях открытых трофических язв / А.А. Магомедов, М.М. Магомедов, Г.М. Гамзатов // V1 Республиканская научно-практическая конференция «Новое в хирургии Дагестана», посвященная 80-летию Дагестанской государственной медицинской академии, Махачкала – 2012. – Сборник научных трудов. - С. 24-25.

13. **Магомедов, А.А.** Фотодинамическая терапия в комплексном лечении трофических язв нижних конечностей / М.М. Магомедов, А.А. Магомедов // Материалы 1Х научно-практической конференции Ассоциации флебологов России, Москва. – 2012. – Приложение к журналу Флебология. – Т. 6, № 2. – С. 94.

14. **Магомедов, А.А.** Лазерная коагуляция в лечении трофических язв нижних конечностей / М.М. Магомедов, А.А. Магомедов, Г.М. Гамзатов // Материалы 1Х научно-практической конференции Ассоциации флебологов России, Москва. – 2012. – Приложение к журналу Флебология. – Т. 6, № 2. – С. 99.

15. **Магомедов, А.А.** Особенности лимфооттока у больных с трофическими язвами нижних конечностей / А.А. Магомедов, М.М. Магомедов

// Материалы 1Х научно-практической конференции Ассоциации флебологов России, Москва. – 2012. – Приложение к журналу Флебология. – Т. 6, № 2. – С. 102.

16. **Магомедов, А.А.** Консервативное лечение трофических язв венозного генеза нижних конечностей / А.А. Магомедов, К.И. Гаджиев, К.А. Магомедова // Всероссийская конференция хирургов «Инновационные технологии в хирургии», Махачкала. – 2018. – Приложение к журналу Вестник ДГМА. – Т. 27, №2. – С.60.

17. **Магомедов, А.А.** Результаты комплексного лечения больных с трофическими язвами нижних конечностей методом лазерной фотодинамической терапии / А.А. Магомедов, М.М. Магомедов // Вестник неотложной и восстановительной хирургии. - 2018. - Т.-3, №2. - С.158-162.

18. **Магомедов, А.А.** Комплексное лечение трофических язв венозной этиологии / М.М. Магомедов, А.А. Магомедов, З.М. Закариев // Актуальные вопросы хирургии: Материалы выездного Пленума Российского общества хирургов и Х1Х Съезда хирургов Дагестана, Махачкала. – 2019. – Приложение к журналу Вестник ДГМА. – Т. 31, №2. – С. 162.

19. **Магомедов, А.А.** Комплексное лечение пациентов хронической лимфовенозной недостаточности осложненный трофическими язвами / М.М. Магомедов, А.А. Магомедов // 7-я международная научно-практическая конференция по клинической лимфологии «ЛИМФА-2019». – М., - 2019 - Сборник тезисов. - С.8.

20. **Магомедов, А.А.** Варикозные трофические язвы и их иммунологические особенности / А.А. Магомедов, М.М. Магомедов, И.Г. Ахмедов, М.А. Магомедов // Тезисы Х111 Съезда хирургов России, Москва - 2020. – Альманах Института хирургии им. А.В. Вишневского. - №1. – С. 222.

СПИСОК СОКРАЩЕНИЙ

CEAP	Клинико-анатомическая этио-патогенетическая классификация хронических заболеваний вен
VCSS	Venous Clinical Severity Score - шкала тяжести хронических заболеваний вен
БПВ	Большая подкожная вена
МПВ	Малая подкожная вена
МФЭ	Минифлебэктомия
НСТ-тест	Тест восстановления нитросинего тетразолия
ПВ	Перфорантная вена
ПТФС	Посттромбофлебитический синдром
ВТЯ	Венозные трофические язвы
ХВН	Хроническая венозная недостаточность
ХЗВ	Хронические заболевания вен
ХЛВН	Хроническая лимфовенозная недостаточность

Под авторской редакцией

Подписано в печать 12.10.2023г.
*Формат 60*84 1/16. Бумага офсетная. Печ. л. 1,25*
Тираж 100. Заказ № 89

Издательско-полиграфический центр ДГМУ
г. Махачкала, ул. Абдуллы Алиева, 1.