

**Исаев Х.М.-Р., Абдулжалилов М.К.,
Иманалиев М.Р., Исаев М.Х.
ПАХОВАЯ ГРЫЖА.
ПРОБЛЕМЫ И НОВЫЕ ПЕРСПЕКТИВЫ.**



Аутопластика

Аллопластика



Пластика сравнимая с плотиной

**ФЕДЕРАЛЬНОЕ ГОСУДАРСТВЕННОЕ БЮДЖЕТНОЕ
ОБРАЗОВАТЕЛЬНОЕ УЧРЕЖДЕНИЕ ВЫСШЕГО
ОБРАЗОВАНИЯ**

**«ДАГЕСТАНСКИЙ ГОСУДАРСТВЕННЫЙ МЕДИЦИНСКИЙ
УНИВЕРСИТЕТ»
МИНИСТЕРСТВА ЗДРАВООХРАНЕНИЯ
РОССИЙСКОЙ ФЕДЕРАЦИИ**

**ИСАЕВ ХАБИБ МАГОМЕДРАСУЛОВИЧ,
АБДУЛЖАЛИЛОВ МАГОМЕД КУРБАНОВИЧ,
ИМАНАЛИЕВ МАГОМЕД РАСУЛОВИЧ,
ИСАЕВ МАГОМЕД ХАБИБОВИЧ**

**ПАХОВАЯ ГРЫЖА.
ПРОБЛЕМЫ И НОВЫЕ ПЕРСПЕКТИВЫ**

МОНОГРАФИЯ

(ИЗДАНИЕ ВТОРОЕ ОТРЕДАКТИРОВАННОЕ И ДОПОЛНЕННОЕ)

МАХАЧКАЛА 2024

УДК 616.746.3-007.43

ББК 56.9

П 217

*Монография утверждена Центральной проблемной комиссией
ДГМУ Минздрава России
протокол № 1 от 14 декабря 2023*

Рецензенты:

Заведующий кафедрой общей хирургии курсом последипломного образования ФГБОУ ВО «Астраханский государственный медицинский университет» МЗ РФ доктор медицинских наук, профессор **М.А. Топчиев**

Заведующий кафедрой факультетской хирургии
«Дагестанский государственный медицинский университет» МЗ РФ
доктор медицинских наук **Р.М. Газиев**

**Исаев Х.М.-Р., Абдулжалилов М.К.,
Иманалиев М.Р., Исаев М.Х.**

Паховая грыжа. Проблемы и новые перспективы. Монография
Дагестанский государственный медицинский университет. – Махачкала:
Издательство АЛЕФ, 2024. – 288 с.
ISBN 978-5-00212-181-6

В монографии проведен анализ проблем, с которыми приходится сталкиваться хирургу, выполняя пластику при паховой грыже, и даны способы их решения. Установлены причинно – следственные механизмы возникновения паховых грыж и рецидивов.

Пересмотрены анатомо-топографические особенности строения пахового треугольника. Обозначены функциональные значения поперечной фасции, мышц и апоневроза, которых необходимо учитывать при их раздельной пластике.

В работе рассмотрены и решены многие актуальные вопросы по герниологии. Монография предназначена для студентов, ординаторов, хирургов и герниологов.

УДК 616.746.3-007.43
ББК 56.9

ISBN 978-5-00212-181-6

© Исаев Х.М.-Р., Абдулжалилов М.К.,
Иманалиев М.Р., Исаев М.Х.

© Издательство АЛЕФ, 2024

СОДЕРЖАНИЕ

ПРЕДИСЛОВИЕ.....	6
ВВЕДЕНИЕ	17
ГЛАВА I. ОБЗОР ЛИТЕРАТУРЫ	21
1.1. Мировая статистика грыж живота.....	21
1.2.Этиология и патогенез паховых грыж	23
1.3. Оценка современных и классических методов герниопластики	27
1.4. Способы выполнения основных методов пластики при паховой грыже	48
1.5 Классификация паховых грыж.....	69
ГЛАВА II. МАТЕРИАЛ И МЕТОДЫ ИССЛЕДОВАНИЯ	72
2.1. Характеристика клинического материала	72
2.2. Методы исследования	82
ГЛАВА III. ПАХОВЫЙ ТРЕУГОЛЬНИК, ЕГО ОДЕЛЫ И ПАРАМЕТРЫ ПАХОВОГО ПРОМЕЖУТКА	93
ГЛАВА IV ПРОБЛЕМЫ ОСНОВНЫХ МЕТОДОВ ПЛАСТИКИ ПРИ ПАХОВОЙ ГРЫЖЕ.....	122

ГЛАВА V. НОВЫЕ ПЕРСПЕКТИВЫ	
ПЛАСТИКИ ПРИ ПАХОВОЙ ГРЫЖЕ.....	146
5.1 Определение кожного разреза и пластика поперечной фасции	146
5.2. Мышечная пластика по предлагаемому способу	159
5.3. Восстановление апоневроза наружной косой мышцы живота.....	181
5.4. Способы пластики косой и прямой паховой грыжи	194
ГЛАВА VI. ДИНАМИКА ПОСЛЕОПЕРАЦИОННЫХ	
ПОКАЗАТЕЛЕЙ.....	213
6.1. Оценка боли при разных способах пластики	213
6.2 Характеристика послеоперационных осложнений	217
6.3. Качество жизни пациентов в зависимости от вида пластики.....	220
ЗАКЛЮЧЕНИЕ.....	228
ЛИТЕРАТУРА.....	250

ПРЕДИСЛОВИЕ

Операции по поводу паховых грыж являются по своему существу пластическими, направленными к восстановлению нормальных анатомо-топографических отношений, от знания которых зависят в значительной степени результаты пластики при паховой грыже. Диапазон этих операций широк – от простых способов закрытия дефекта местными тканями до сложных реконструкций с применением методов аллопластики.

По количеству предложенных методов лечения герниология является лидером среди хирургических заболеваний. Для хирургического лечения паховых грыж в настоящее время известно свыше 300 оперативных способов и модификаций. Многообразие существующих способов пластики объясняется низким качеством их результатов, неудовлетворительностью хирургов и пациентов, и требует стандартизации лечения паховых грыж. Ни при одном методе хирург не может исключить возможность развития рецидива.

Несмотря на большой опыт хирургов в оперативном лечении паховых грыж, число рецидивов и послеопера-

ционных осложнений не имеют тенденций к снижению. Причина неудач кроется в почти механическом перенесении описаний способов операций грыж из десятилетий в десятилетие, из издания в издание в руководствах по клинической и оперативной хирургии, несмотря на то, что в периодической печати, на хирургических съездах, в диссертациях и монографиях многие из этих классических способов были изменены или отвергнуты. Это в большей степени относится и к анатомо-топографическим характеристикам пахового треугольника.

Пластика при паховой грыже выполняется практически в любом общехирургическом учреждении, при этом применяемые методики часто соответствуют не столько современным достижениям герниологии, сколько «установкам» конкретной клиники, что вполне понятно при отсутствии универсальной методики.

Поэтому, в настоящее время выбор способа герниопластики не должен основываться только на соображениях хирургической целесообразности или конкретной хирургической школы. Хирург обязан владеть различными видами эффективных операций и уметь грамотно выбрать опти-

мальный, в каждом конкретном случае, способ пластики при паховой грыже.

Следует согласиться с положением, что правильный выбор способа операций наряду с тщательным выполнением деталей хирургической техники с учетом и сохранением функциональных значений сшиваемых тканей является главным в эффективности хирургического вмешательства, в предупреждении рецидива и других осложнений.

Результат операции также зависит не только от применяемого метода пластики пахового треугольника, но и от анатомического послойного рассечения тканей, расслоения оболочек, мобилизации, обработки и погружения грыжевого мешка в брюшную полость, атравматического выделения семенного канатика и его элементов без повреждения кровеносных сосудов.

Важность проблемы определяется также тенденцией к росту заболеваемости грыжами, отмечаемой в последнее время. Это обусловлено увеличением числа людей пожилого и старческого возраста с присущими им хроническими заболеваниями органов дыхания и кровообращения, мочевыводящей системы, хроническими запор-

рами, приводящими к периодическому повышению внутрибрюшного давления.

Наличие грыж нарушает общее состояние больных и нередко приводит к тяжелым осложнениям, самым грозным из которых является ущемление.

Нельзя недооценивать экономическое значение лечения больных с грыжами, поскольку ежегодно оно требует огромных дополнительных затрат на повторную госпитализацию и амбулаторное долечивание пациентов.

Сегодня приходится повторно оперировать более 10% пациентов только с рецидивными грыжами. Вот почему в настоящее время проблема разработки новых способов операций, профилактики осложнений после грыжесечения и снижение финансовых расходов остается по-прежнему актуальной.

Предлагаемый нами способ предусматривает выполнение пластики при обеих формах паховой грыжи с трехслойной отдельной пластикой поперечной фасции, мышц и апоневроза наружной косой мышцы живота с внесением несложных, но эффективных коррекций в пластику каждого из них.

**Рецензия доктора медицинских наук, профессора
Топчиева Михаила Андреевича на монографию
«Паховая грыжа. Проблемы и новые перспективы».**

На сегодняшний день по герниологии издано больше научных работ, чем по другим хирургическим проблемам. Ежегодно в мире выполняются более 20 миллионов операций по поводу паховой грыжи. По количеству предложенных методов лечения, число которых достигло более трехсот, герниология является лидером.

Рецензируемая монография является результатом обобщения всей этой обширной научной и практической информации о паховой грыже, основанная на современных данных, опубликованных в зарубежных и российских официальных научных изданиях. На основании детального изучения всех этих аспектов, в работе приводятся и обосновываются новые научные и практически подтвержденные подходы к решению актуальных проблем герниологии.

Структура книги представлена в виде шести взаимосвязанных глав. Обзор литературы посвящен мировой статистике, эволюции способов пластики, этиологии и

патогенезу паховых грыж. Показано наличие существенных противоречий по многим вопросам герниологии.

В связи с этим изучение данных вопросов представляется актуальным и своевременным.

В третьей главе акцентировано внимание на отделы пахового треугольника, которые определены согласно анатомо-топографическому строению и их предназначению, особенностям пластики и в соответствие формам грыж. Важное значение уделено паховому промежутку с пересмотром и внесением определенных обоснованных изменений в его параметры. Предложенная схема строения пахового треугольника значительно упрощает теоретические и практические аспекты герниологии.

В четвертой главе с научно - философских позиций рассматриваются проблемные стороны основных современных и классических методов пластики при паховой грыже, с которыми связаны многочисленные на сегодняшний день послеоперационные осложнения, что ставит под сомнение их применение.

Пятая глава является ключевой в работе. Здесь обозначены новые перспективы пластики при паховой грыже, которые предусматривают выполнение анатомиче-

ски обоснованной, простой и эффективной пластики при паховой грыже. Для этого авторы выполняют реконструкцию глубокого пахового кольца и задней стенки пахового канала местными тканями с трехслойной отдельной пластикой поперечной фасции, мышц и апоневроза наружной косой мышцы живота с внесением несложных, но эффективных коррекций в пластику каждого из них. Применение данной пластики позволило авторам существенно снизить количество осложнений и значительно улучшить качество жизни пациентов.

Монография легко читается, иллюстрирована большим количеством информативных рисунков, таблиц, схем и имеются фотографии из личного архива. Книга будет полезна для студентов, ординаторов, хирургов. Полагаю, что монография Х. М.-Р. Исаева и соавт. «Паховая грыжа. Проблемы и новые перспективы» внесет заметный вклад в развитие отечественной герниологии.

Заведующий кафедрой общей хирургии с курсом последипломного образования ФГБОУ ВО "Астраханский государственный медицинский университет" МЗ РФ
доктор медицинских наук, профессор М.А. Топчиев

**Рецензия доктора медицинских наук Газиева Рашида
Магомедовича на монографию «Паховая грыжа.
Проблемы и новые перспективы»,
подготовленной авторским коллективом
Исаевым Х.М.-Р., Абдулжалиловым М.К.,
Иманалиевым М.Р., Исаевым М.Х.**

Актуальность представленной авторами темы в рецензируемой монографии не вызывает сомнений.

Наличие множество различных подходов, показаний к лечению и значительное количество методов лечения паховой грыжи требуют разработки руководящих принципов для стандартизации лечения, минимизации осложнений и улучшения качества жизни пациентов.

Для решения этих проблем авторами разработан и внедрен в практику анатомически обоснованную, простую для выполнения и с хорошим исходом способ пластики при паховой грыже.

Способ предусматривает реконструкцию глубокого кольца и задней стенки пахового канала местными тканями, который основывается на отдельной пластике поперечной фасции, мышц и апоневроза с внесением несложных, но эффективных коррекций в пластику каждой из них. Эти коррекции охватывают все этапы операции. Они основываются на современной концепции герниоло-

гии – повышении надежности пластики при одновременном снижении ее травматичности.

Исходя из научно-практической потребности, а также для дифференцированного проведения пластики косой и прямой паховой грыжи, авторами определены 4 отдела пахового треугольника, согласно анатомо-топографическому строению, их предназначению, особенностям пластики и соответствию формам грыж.

Каждый отдел имеет свою самостоятельность с четко обозначенными границами, и вместе они составляют одно единое целое - паховый треугольник.

Для восстановления поперечной фасции в пределах повреждения авторы накладывают П-образный шов с использованием нитки на культе грыжевого мешка. Такой шов прочно фиксируется за несколько волокон поперечной фасции, обеспечивая прочность пластики.

Но, ни один из вариантов пластики задней стенки, в том числе и с применением П-образного шва, по мнению авторов, не может противостоять повторному проходу грыжи через глубокое кольцо. Они все устраняют только вследствие паховой грыжи. Причина заключается в неспособности внутренней косой и поперечной мышц при нагрузке на брюшную стенку полностью блокировать глубокое кольцо и заднюю стенку пахового канала.

В монографии предложен не натяжной способ пластики этих мышц, который предусматривает сохранение мышечной ткани от повреждения лигатурой и позволяет ей обеспечить полную блокировку глубокого пахового кольца от повторного выхода кривой паховой грыжи.

Авторы в своей работе определили анатомические особенности необходимые для формирования форм поверхностного кольца: щелевидной, овальной и треугольной. Если при первых двух формах поверхностного кольца надежность пластики поверхностного кольца более вероятна, то при треугольной форме шов не обеспечивает стыковку и срастания сшиваемых тканей.

Использование предлагаемого авторами послабляющего надреза на медиальном листке апоневроза позволило значительно повысить эффективность пластики поверхностного кольца и при его треугольной форме.

Одна из глав монографии полностью посвящена проблемам, которые встречаются у современных и классических методов пластики при паховой грыже.

Подробно определены причинно - следственные механизмы возникновения паховой грыжи, рецидивов и осложнений, что позволило авторам определиться со многими актуальными вопросами по герниологии.

Монография изложена грамотным литературным и научным языком, читается и воспринимается достаточно хорошо. Прослеживается четкость определений и доступность их для понимания. Иллюстрационный материал представлен большим количеством рисунков, схем и фотографий. Они информативны, наглядно отражают содержание и восприятие материала.

Полагаю, что монография внесет позитивные научные и практические коррекции в герниологию и будет полезна для студентов, ординаторов, хирургов и герниологов.

Заведующий кафедрой факультетской хирургии
ФГБОУ ВО "Дагестанский государственный
медицинский университет" МЗ РФ
доктор медицинских наук Р.М. Газиев

ВВЕДЕНИЕ

Паховая грыжа является одной из распространенных патологий в хирургии. Грыжи брюшной стенки наблюдаются у 3–5% населения, из них паховые грыжи составляют 70–80%. До 10-15% объема работы общехирургического стационара приходится на герниопластику. Ежегодно в мире выполняются более 20 миллионов операций по поводу паховой грыжи [21,25, 27, 42, 62, 95, 122, 134, 178, 182].

По количеству предложенных методов лечения, число которых достигло более трехсот, герниология является лидером. Многообразие существующих способов герниопластики объясняется неудовлетворительностью результатов лечения паховой грыжи и требует стандартизации лечения. Большинство из них представляет лишь исторический интерес, а на практике применяют не более 10–15 способов. При этом ни при одном способе хирург не может исключить возможность развития рецидива в послеоперационном периоде [25, 27, 29, 59, 70, 74, 107, 114, 116, 140, 141, 163, 174].

Надо отметить, что этот раздел хирургии удостоен отдельного статуса - герниология, хотя у более распространенных хирургических заболеваний, таких как аппендицит и холецистит подобный статус отсутствует.

Несмотря на масштабы научного интереса и накопленный большой практический опыт проблемы герниологии, связанные с рецидивами, осложнениями и социальной и экономической значимостью, остаются весьма актуальными и далекими от окончательного разрешения.

Результаты лечения пациентов с паховой грыжей имеют прямую связь с методикой укрепления пахового треугольника. При применении натяжных способов герниопластики частота рецидивов наблюдается более 10% случаев. Эти методы предполагают натяжение тканей при сближении краев, которое в свою очередь противоречит основным хирургическим принципам. Затягивание лигатуры с натяжением тканей приводит к развитию осложнений в послеоперационном периоде: болевой синдром, ишемия тканей, развитие инфекции в ране, прорезывание тканей наложенными лигатурами, микрокровоизлияния и воспаление в зоне их расположения, следствием чего является расхождение тканей и развитие рецидива грыжи [3, 19, 20, 25, 45, 53, 75, 118, 171].

В последнее время в герниологию активно внедряется эндовидеохирургическая пластика. Но и она полностью не отвечает таким основным критериям, как безопасность выполнения, низкая частота осложнений (боль и рецидив), относительно легкое обучение, быстрое вы-

здоровление, воспроизводимые результаты и экономическая эффективность [6, 11, 47, 69, 108, 167, 178].

Тяжелые сопутствующие заболевания, спаечный процесс брюшной полости, отсутствие соответствующего оборудования, инструментов, приобретение расходных материалов, длительность времени обучения, эндопротез-ассоциированные осложнения, молодой возраст и другие причины ограничивают применение эндовидеохирургической пластики [1, 10, 51, 92, 148, 158, 172, 183].

Использование алломатериалов – вынужденный, но безальтернативный вариант в лечении грыж различной локализации [19].

Выдающийся русский хирург С.П. Федоров писал: «У нас считается, что грыжа – есть операция легкая. На самом деле, эта операция вовсе не простая с точки зрения правильного и хорошего исполнения».

Необходимость поиска правильного и хорошего исполнения пластики при паховой грыже остается актуальной и сегодня.

Возросшие претензии к оценке послеоперационной реабилитации пациентов вынуждают пересмотреть требования к методам герниопластики. Это диктует необходимость разработки и внедрения эффективной не натяжной пластики паховой грыжи местными тканями, исклю-

чающей сложные манипуляции, обеспечивающей профилактику ранних и отдаленных послеоперационных осложнений и нацеленной на улучшение качества жизни пациентов.

Мы применяем и предлагаем для внедрения в хирургическую практику анатомически обоснованную, простую для применения и эффективную пластику при паховой грыже (патент №2630616 2017 г).

Используемый нами способ основывается на причинно-следственном механизме формирования косой паховой грыжи. Причина формирования прямой паховой грыжи озвучена в научной литературе – это снижение прочности поперечной фасции в результате нарушения метаболизма коллагена. Причиной формирования косой паховой грыжи является слабость или отсутствие мышечной заслонки для глубокого кольца. В предлагаемой работе научно обоснован и практически подтвержден способ выполнения мышечной блокировки глубокого кольца. Прочность реконструкции поверхностного кольца обеспечиваем применением послабляющего надреза медиального листка апоневроза. Это позволяет формировать двойной заслон против формирования рецидива заболевания.

ГЛАВА I.

ОБЗОР ЛИТЕРАТУРЫ

1.1. Мировая статистика грыж живота

Несмотря на определенные успехи в герниологии, проблема поиска и выбора способа герниопластики, направленного на минимизацию рецидивов, послеоперационных осложнений и улучшение качества жизни у пациентов с паховой грыжей остается на сегодняшний день актуальной проблемой.

В России ежегодно проводится более 300 тысяч операций по поводу паховой грыжи. Согласно статистическим данным, в США ежегодно оперируются около 700 тысяч пациентов с паховыми грыжами, в Германии – 250 тысяч, в Италии – 230 тысяч, во Франции – 210 тысяч, в Великобритании – 180 тысяч [14, 15, 20, 25, 41, 60].

Более 90% из них выполняются у мужчин, при этом частота рецидивов после пластики традиционными и современными методами составляет 8-12%, что требует повторного оперативного лечения. Осложнения со стороны послеоперационной раны составляют 5–7%. После операции по поводу прямых, ущемленных, рецидивных, ги-

гантских, скользящих грыж возврат заболевания составляет 20–25% [19, 20, 29, 37, 53, 75, 118, 171].

С момента первых публикации о методах операций при паховой грыже прошло более ста лет, а их количество постоянно растет. Это связано с отсутствием положительных результатов у всех предлагаемых методов.

Если в 1939 году М.Н. Дунье описал 150 способов пластики грыж живота, в 1966 году А.И. Барышников – 300, в 2002 году В.В. Воробьев – 660, то к 2005 году их число достигло 1000 (Мясников А.Д., Колесников С.А., 2005). Количество методов пластики при паховой грыже привалило за 300.

К концу XX века герниопластика превратилась в наиболее часто выполняемую операцию в общей хирургии. Стремление хирургов снизить как уровень рецидивов, так и интенсивность послеоперационной боли, а также сократить восстановительный период в последние 20 лет сопровождалось драматическими изменениями хирургии паховой грыжи. Основные успехи включали введение понятий о не натяжной хирургии грыжи, использованием синтетических протезов и развитием лапароскопических технологий. Она представлена лапароско-

пической (чрезбрюшинной) преперитонеальной аллопластикой (ТАРР) и тотальной экстраперитонеальной аллопластикой (ТЕР). Если в период внедрения эндовидеохирургического метода в 1996-2000 гг. он составлял от 15–20% всех герниопластик в некоторых странах Западной Европы и Северной Америки, то к 2008 г. уже 25–41%, а вместе с операцией Лихтенштейна – 46–82,5% [34, 57, 75, 88, 120, 122, 123, 152, 179].

Стоит отметить, что основными критериями, по которым можно анализировать различные методы лечения грыжи, являются частота рецидивов, качество жизни (восстановление после операции, хроническая боль), безопасность (риск интраоперационных осложнений), кривая обучения (воспроизводимость, уровни сложности), экономический критерий [5, 6, 11, 46, 55, 62, 99].

1.2. Этиология и патогенез паховых грыж

Механизм образования грыж сложен и многообразен. В научных источниках, посвященных герниологии, особых расхождений мнений по этому вопросу нет. Основным патогенетическим моментом возникновения грыжи, по мнению большинство авторов, является нару-

шение динамического равновесия между внутрибрюшным давлением и способностью стенок живота ему противостоять. У здорового человека, несмотря на наличие «слабых мест», тонус мышц брюшного пресса удерживает органы брюшной полости в их естественных вместимостях даже при значительных колебаниях внутрибрюшного давления и физической нагрузке. В этом случае запирающий механизм внутренней косой и поперечной мышц функционирует в объеме, обеспечивающую полную блокаду глубокого пахового кольца и задней стенки пахового канала. Однако нередко наблюдаются ситуации, когда вследствие различных причин функциональные возможности мышечно-апоневротического аппарата брюшной стенки снижаются, что приводит к дискоординации в системе взаимодействия стенки живота с внутрибрюшным давлением и к возникновению грыж. Согласно статистике паховая грыжа наблюдается у 4 % населения. Факторы образования грыж принято делить на две принципиально различные группы: предрасполагающие и приводящие. В основе местных предрасполагающих факторов лежат особенности анатомо-топографического строения или изменения физико-

механических свойства тканей, где возник-ла грыжа. При нарушении метаболизма коллагена снижается прочность соединительной ткани поперечной фасции. К общим предрасполагающим факторам относят особенности конституции человека, сложившиеся на основе наследственных или приобретенных свойств – рост, вес, возраст, а также половая принадлежность и другие.

Приводящими являются факторы, способствующие повышению внутрибрюшного давления или его резким колебаниям. Например, тяжелый физический труд, частый плач и крик в младенческом возрасте, трудные роды, кашель при хронических заболеваниях легких, продолжительные запоры, затрудненное мочеиспускание при аденоме предстательной железы или сужении мочеиспускательного канала. В настоящее время не вызывает сомнения роль наследственной предрасположенности в образовании грыж. Речь идет о наследственной передаче особенностей анатомического строения брюшной стенки. В определенной степени к возникновению грыж предрасполагает тип телосложения [18, 20, 24, 43, 49, 82, 111, 115, 147, 176].

Формирование косой паховой грыжи связано со слабостью запирающего механизма мышц пахового треугольника. Край внутренней косой и поперечной мышц свободны от апоневротического покрытия. Это позволяет им при сокращении максимально закрывать глубокое паховое кольцо и заднюю стенку. От степени слабости запирающего механизма и величины внутрибрюшного давления зависят сроки появления косой паховой грыжи [25,28,29].

При изучении причин повторного возникновения грыж ученые обратили внимание на изменение метаболизма коллагена, образование и разрушение которого в норме находятся в постоянном равновесии. Выделяют несколько типов коллагена. Снижение соотношения коллагена I типа к III (в норме оно должно быть не менее 3,5) приводит к снижению предела прочности ткани, вызывает мышечно-апоневротическую дисфункцию и является одной из причин формирования прямой паховой грыжи. При сравнении экспрессии генов коллагена I и III типа в крови и апоневрозе у пациентов с клиническими признаками неспецифической дисплазии соединительной ткани установили достоверное усиление экспрессии гена

коллагена III типа и соотношения коллагенов III/I по сравнению с контролем. Достоверное увеличение продукции матричной металлопротеиназы и ее хаотичное и бесструктурное расположение В.В. Володкин и соавт. (2006), отметили у пациентов рецидивной паховой грыжей. Они обозначили данное явление как коллагенолиз. А.С.Пискунов и соавт. (2009) выявили достоверное наличие маркеров дисплазии соединительной ткани у пациентов с двухсторонними паховыми и рецидивными грыжами. Нарушения обмена внеклеточного матрикса у пациентов с неспецифической дисплазией соединительной ткани являются фактором риска образования и рецидива грыж [9, 11, 12, 16, 23, 25, 29, 33, 52, 79, 95, 96].

Одним из факторов риска развития первичных паховых грыж является простатэктомия и низкий индекс массы тела [144].

1.3. Оценка современных и классических методов герниопластики

Вопросам рецидива грыж после различных способов герниопластики, которые по статистике наблюдаются в 8–12 % случаев, уделялось и уделяется большое внима-

ние. В настоящее время специализированные герниологические центры сообщают об уровне рецидивов в интервале 1–5%, тогда как в общехирургических отделениях их частота возрастает от 5% до 20%. Рецидивы грыжи могут возникать в различные сроки после операции. По данным некоторых авторов около 40% рецидивов наблюдаются в первый год, 35–40% впервые появляются через 5 и более лет после операции. По данным других публикаций следует, что до 90% рецидивов появляются в течение первого года после операции, остальные - на протяжении 2–5 лет. Более поздние случаи появления рецидива через 10–20 лет следует оценивать как новое заболевание в результате возрастной дистрофии соединительной ткани [9, 12, 44, 80, 126].

На сегодняшний день используются два способа закрытия грыжевого дефекта при паховой грыже. Грыжесечение открытым способом с использованием собственных тканей, а также применением аллопластического материала – операция Лихтенштейна. И второй способ – лапароскопическая герниопластика.

Простота выполнения открытых операций, не требующих специального оснащения, возможность их прове-

дения без использования эндотрахеального наркоза способствуют широкому распространению методики открытых операций. Методам пластики задней стенки отдают предпочтение в странах Европы и Америки. По данным Шумпелика, в крупных центрах в 60% и в небольших больницах в 40% случаев основной операцией была выбрана герниопластика по Бассини. Однако количество осложнений на разных этапах послеоперационного течения, а также процент рецидивов остаются высокими.

Результаты лечения пациентов с паховыми грыжами имеют прямую связь с методикой укрепления пахового треугольника. По сборным данным, рецидив грыж после герниопластики по Постемскому развивается в 13–30% случаев, по Мартынову – 9–24%, по Жирару – 10–18%, по Бассини – 8–12,5%, по Кукуджанову – 0,8–8%, по Найхус – 1,5–6%, по Шолдайсу – 1–5,5%, по Лихтенштейну – 0,2–3,5%, после лапароскопической герниопластики – 0,4–5,4% [29, 41, 49, 58, 63, 64, 65, 66, 80, 94, 105, 131, 133, 151, 164, 165, 175].

С середины XX века операция по Шоулдайсу громко заявила о себе благодаря низкому уровню рецидивов. Современной герниологии она признана «золотым стандар-

том» в хирургии паховой грыжи, с которым должны сверяться результаты всех новых способов. По мнению некоторых авторов, операция Шоулдайса достаточно успешно может использоваться при различных видах паховой грыжи [12,19,21,62,163].

Задняя стенка пахового канала, по мнению Лихтенштейна являющаяся «ахиллесовой пятой» паховой области, защищена только поперечной фасцией. Она характеризуется очень слабыми прочностными показателями, в то время как апоневроз является плотным сухожилием с большой устойчивостью к растяжению. Использование для пластики паховой грыжи этой заведомо «дефектной» ткани, особенно при наличии натяжения, недопустимо, в то время как полное укрепление дна с помощью эндопротеза без натяжения тканей можно считать более эффективным методом [4, 14, 53, 72, 73, 87, 104, 138, 156].

Еще во второй половине XIX века Th. Billrot осознал необходимость укрепления задней стенки пахового канала с помощью эндопротеза, считая, что «если бы удалось создать материал, обладающий плотностью и упругостью фасции или сухожилия, секрет радикального излечения

грыжи был бы раскрыт» (Amid P.К., Lichtenstein I.L., 1999).

Для пластики местными тканями применяются методы по Жирару-Спасокуоцкому-Кимбаровскому, Бассини, а также по Шолдайсу, McVau, Постемскому, Кукуджанову, Нестеренко-Салову, многие из которых являются модификациями первоначально предложенного способа Бассини. В настоящее время также используют модификацию Н.В.Воскресенского и С.Л. Горелика способа Постемского. Эти методы предполагают натяжение тканей при сближении краев, которое в свою очередь противоречит основным хирургическим принципам и является одной из главных причин рецидивирования грыж. Последствиями завязывания лигатур с натяжением тканей являются осложнения в послеоперационном периоде: болевой синдром, ишемия тканей, развитие инфекции в ране, прорезывание тканей наложенными лигатурами, микрокровоизлияния и воспаление в зоне их расположения. Результатом этих осложнений является расхождение тканей и развитие рецидива грыжи [1,18, 25, 29,126, 154]. Имеется существенное количество приверженцев метода

укрепления задней стенки пахового канала с помощью собственных тканей [10, 26, 44].

На этапе развития герниологии трансплантаты применялись для укрепления пахового канала, особенно при длительно существующих и осложненных формах паховой грыжи. С этой целью М. Kirschner (1933) и М.В. Григорьев использовали широчайшую фасцию бедра, консервированную брюшину, твердую мозговую оболочку. Для укрепления пахового канала так же использовалась аутогерниопластика по А.Г. Кисселю [32].

Почти все специалисты считают, что на современном этапе развития герниологии применение какого-либо одного метода пластики пахового канала явно недостаточно, особенно если речь идет о пациентах пожилого и старческого возраста. Именно в этом возрасте дегенеративные изменения передней брюшной стенки ведут к частым рецидивам [12, 24, 48, 115, 147, 166].

Появление новых методов герниопластики без натяжения с применением современных эндопротезов открывают новые направления и позволяют прогнозировать улучшение результатов лечения паховых грыж. По физическим свойствам алломатериал должен быть адаптиро-

ван к тканевым жидкостям, быть химически инертным, не вызывать воспалительных или других реакций организма, не обладать канцерогенными свойствами, обладать достаточной прочностью, быть эластичным, быть удобным для стерилизации, быть доступным по стоимости [67, 83, 103, 125, 129, 130, 143, 160, 161].

Будущее эндопротезам пророчат многие отечественные и зарубежные авторы. Революционным прорывом в герниологии является внедрение и использование в практике аллопластических материалов благодаря идее Лихтенштейна, предложившего концепцию грыжесечения без натяжения тканей с использованием эндопротеза – полиэстера. В США данная операция в период ее появления расценивается как кардинально новый очередной «золотой стандарт», который выгодно сочетает простоту осуществления и надежность.

Замещение грыжевого дефекта и неполноценных собственных тканей прочным протезом из синтетического материала не только снижает частоту возврата заболевания, но и осуществляет полную социальную реабилитацию пациента. Позволяет ему вести активный образ жизни и не ограничивать физических нагрузок в скором вре-

мя после операции. Именно в применении аллопластики видят многие хирурги решение вопроса эффективного лечения грыженосителей и расширяют показания к протезированию грыжевых ворот при оперативных вмешательствах по поводу грыж брюшной стенки [2, 17, 18, 22, 40, 71, 83, 93, 100, 105, 118, 126, 128, 130, 134, 141, 157, 159, 180].

К концу XX века операция Лихтенштейна получила широкое распространение. За 2000 г. из 1 млн. операций по поводу паховой грыжи, выполненных в странах Европы, 86% вмешательств выполнены с использованием синтетического материала [88, 97, 122, 123].

Имеются несколько модифицированных способов операции по Лихтенштейну. Способ Морана сочетает принцип не натяжной и многослойной пластики. Сетку размещают под рассеченную поперечную фасцию, располагая ее дистально и ниже лонной кости, проксимально и выше глубокого кольца. Непрерывным швом сетку фиксируют к основанию латерального листка поперечной фасции. Затем листок фасции укладывают на протез и его медиальный край фиксируют к основанию медиального листка фасции. Второй слой накладывают от сформиро-

ванного глубокого пахового кольца до лонного бугорка с захватом в шов подвздошно-лонного тяжа. Таким образом, формируют дубликатуру ПФ [12, 44, 133].

Известен также способ Т.К. Гвенетадзе, при котором в отличие от операции Лихтенштейна апоневроз наружной косой мышцы живота ушивают над протезом, чем достигается полная изоляция семенного канатика от сетки [13, 14, 18].

К открытому методу «пробки и заплатки» относят операции по Rutkow, Trabucco. Они описали свою не натяжную технику в 1993 г. При этой операции грыжевой мешок отделяют от семенного канатика или отсекают или вправляют. Нетугой obturator в виде воланчика из ксеноматериала вводят в глубокое паховое кольцо и фиксируют несколькими узловыми швами. Затем плоскую часть сетки рассекают вокруг структур семенного канатика и используют для укрепления задней стенки пахового канала, как при операции Лихтенштейна. Такой подход предполагает минимальное рассечение тканей, быстрое возвращение к повседневной активности и низкий уровень рецидивов, вследствие чего заплаточный метод получил достаточную популярность [126, 157].

По данным исследований с высокой степенью доказательности существенной разницы между современными способами пластики местными тканями и открытым методом аллопластики нет [29,37,157].

Однако аллопластика не решает всех проблем лечения грыженосителей. Любой синтетический материал является чужеродным для организма и инициирует в окружающих протез тканях асептическую воспалительную реакцию. Результатом этой реакции является высокая частота развития осложнений со стороны послеоперационной раны, которые, по данным литературы, колеблются в пределах 10–30%. Интегрирование протезов повышает травматичность операций и увеличивает продолжительность их выполнения, что также ухудшает условия заживления операционных ран. Не все способы аллопластики гарантируют надежное предотвращение возврата заболевания и обеспечивают полноценную реабилитацию пациентов [20, 21, 25, 31, 41, 55, 68, 96, 133, 137, 140, 148, 155, 183].

Ранее появлялись настораживающие сообщения некоторых отечественных и зарубежных хирургов о канцерогенности пластмасс при их длительной имплантации. В

дальнейших исследованиях эти сообщения не нашли подтверждения (98).

Среди причин рецидива после операции Лихтенштейна следует особенно выделить технические, обусловленные неадекватным подбором размера сетки и ее натяжением при фиксации, сохранение неприкрытым лонного бугорка, неправильное формирование окна Кукаса. Еще одной причиной является усадка протеза в процессе биоинтеграции. Площадь сетки, по сравнению с изначальной, может уменьшиться в размерах на 15–20%. По данным У. Клишне с соавт., даже до 30% в течение года. При имплантации синтетических протезов в тканях развивается хроническое воспаление по типу реакции на инородное тело, в результате которого развивается болевой синдром, появляется подвижность протеза и, наконец, рецидив грыжи [18, 46, 69, 86, 89, 109, 125, 177, 183].

Развитие рубцового процесса при протезирующей пластике нарушает нервную трофику мышц паховой области и их функцию, что приводит к возникновению слабых мест в точках соединения протеза с тканями, следствием чего может быть рецидив грыжи. У 47% рецидив связан с отрывом протеза от лонного бугорка, у 40% – в

зоне глубокого пахового кольца, у 13% происходит выпячивание задней стенки пахового канала. Миграция сетки происходит книзу от внутренней косой мышцы живота и кверху от паховой связки [5, 7, 12, 15, 41].

По данным литературы, болевой синдром, связанный с травматизацией нервов, после операции Лихтенштейна наблюдается у 5–12% пациентов. Международная ассоциация по изучению боли определила хроническую послеоперационную боль как возникшую после операции и продолжающуюся более трех месяцев.

Причинами хронической боли после лапароскопической герниопластики является повреждение нервов при фиксации скрепками сетчатого протеза, захватывание нервов и надкостницы лонного бугорка в шов, натяжение тканей, механическое воздействие на брюшину [89, 108, 132, 146, 156, 164, 167, 178].

Отношение к лечению первичных паховых грыж с применением эндопротезов до недавнего времени было весьма сдержанным и неодобрительным. Использование местных тканей гораздо предпочтительнее и правильнее, чем применение аллопластики [1, 12, 25, 29, 37].

В связи с тенденцией в ряде случаев необоснованно расширять показаний к аллопластике следует напомнить очень справедливое замечание Н. И. Кукуджанова (1969): «Умелое использование тканей на месте гораздо предпочтительнее и правильнее, чем применение аллопластики. Нужно отметить, что для тонкой, деликатной герниопластики вшивание имплантата в паховый канал является методом грубым. К нему надо прибегать, когда в этом есть действительная необходимость. Стремление некоторых хирургов без серьезных оснований расширить применение имплантатов является показателем отсутствия стремления использовать современные, целесообразные приемы пластики местными тканями».

При операции Лихтенштейна семенной канатик не изолирован от сетки, что ведет к прогрессивно нарастающему фиброзному изменению канатика, которое способствует закупорке и повреждению сосудов. По данным УЗГД сосудов яичка отмечено снижение кровотока и облитерация просвета семявыносящего протока. Редукция диаметра семявыносящего протока может достигать 50-75%. Средняя скорость артериального кровотока на стороне поражения на 2,78 см/с ниже, чем на здоро-

вой. Также отмечается уменьшение пульсационного индекса и индекса резистентности. Это ведет к снижению половой и детородной функции, к полной утрате способности к оплодотворению. Среди мужчин, перенесших грыжесечение в результате нарушения половой функции, наблюдаются неуверенность, чувство неполноценности, депрессия, замкнутость [5, 25, 30, 56, 99, 150, 168].

Гипоксия приводит к соединительнотканной пролиферации и нарушению терморегуляции в яичке, что отрицательно влияет на количество и подвижность сперматозоидов, приводя к стерильности [25, 39, 61, 110, 117]. Пластика по Лихтенштейну с применением полипропиленовой сетки не может быть рекомендована мужчинам репродуктивного возраста и категорически противопоказана при двусторонней паховой грыже [51, 59].

Интересные данные влияния грыжесечения на половую функцию получены В.А. Ярыгиным, который исследовал до и после операции задней пластики объем эякулята, число сперматозоидов в 1 мл, количество подвижных форм, уровни гормонов. Нарушения, в первую очередь, связаны с травмой семенного канатика при выделении грыжевого мешка, нарушением микроциркуляции,

отеком яичка. По сравнению с нормой, сократился объем эякулята почти в три раза с 104 (в 1 мл) до 38 в группе с осложненным течением. Общее количество сперматозоидов уменьшилось с 355 до 97, подвижность снизилась с 79% до 57%, показатель плодовитости упал с 289 до 59.

Средняя концентрация сперматозоидов в единице объема эякулята после операции по Лихтенштейну уменьшилась на $7,8 \pm 10,9$ млн/мл, а к концу года на $15,3 \pm 20,9$ млн/мл. Количество подвижных форм уменьшилось на 6,6% [5].

Ранние осложнения – частое образование скопления серозного трансудата в подкожной клетчатке, образование гематом, инфильтратов, нагноений и формирование свища. Нередко при нагноении раны происходит секвестрация трансплантата. В отдаленном периоде пациенты жалуются на хронические боли в паху, боли и дискомфорт при физических нагрузках, чувство инородного тела, эректильную дисфункцию и т.п., все это снижает качество жизни пациентов после операции [1, 11, 39, 46, 148, 155, 177].

В данный период времени герниология занимается тупиковой ветвью своего развития – разработкой все но-

вых и новых эксплантатов. Необходимо продолжить работу по разработке методов пластики с использованием собственных тканей пациента [10, 37, 51, 140, 141, 174].

На этот счет А. Moreno – Egea (2004) высказал мнение, что всеобщее увлечение имплантационными технологиями является навязчивой идеей.

Некоторые авторы указывают на возможность реконструкции пахового канала местными тканями у 84,3% пациентов [26, 29, 44, 45].

За последние годы возрос интерес хирургов к методам малоинвазивной хирургии. Это эндовидеохирургия – техника минимального доступа, позволяющая производить не натяжную пластику сетчатыми протезами без разреза брюшной стенки. Лапароскопическая чрезбрюшная предбрюшинная пластика (trans-abdominalpreperitoneal, TAPP) была революционной концепцией, впервые воплощенной в 1992 г. М. Arregui и Y. Dion [17, 41, 88, 118, 135, 152, 179].

Методику тотальной предбрюшинной пластики (totallyextraperitoneal, TEP) G. Ferzli предложил в 1993г. Она заключается в расположении сетчатого протеза в предбрюшинном слое без входа в брюшную полость. Обе

техники воспроизводят идею Stoppa о расположении широкой сетки в предбрюшинном пространстве и покрытии половины брюшной стенки или всех слабых областей (кольцо Фрушо), включая внутреннее паховое кольцо, треугольник Хассельбаха и бедренное кольцо [6, 18, 21, 35, 54, 57, 60, 75, 106, 170, 171].

Еще одним методом эндоскопической пластики является внутрибрюшная фиксация протеза (intraperitoneal onlaymesh, IPOM). В этом случае протез фиксируют без отграничения от внутренних органов. Основным условием такого вида пластики является использование неадгезивных многослойных сетчатых протезов, покрытых слоем противоспаечного компонента. Она была предложена в 1991 г. в качестве менее сложной альтернативы TAPP, более быстрого и легкого в обучении и исполнении метода для уменьшения частоты осложнений. Привлекательными чертами этого подхода являются простота и малое время исполнения, однако более поздние исследования не подтвердили этого, что дает повод рекомендовать проведение такой операции только у ослабленных больных старшего возраста. Довольно противоречивыми до

сих пор остаются отдаленные результаты этой пластики [18, 19, 85, 92, 138].

Эти методы начали быстро завоевывать позиции. Если в период внедрения эндовидеохирургического метода в 1996–2000 гг. он составлял 15–20% всех герниопластик в некоторых странах Западной Европы и Северной Америки, то к 2008 г. – уже 25–41%, а вместе с операцией Лихтенштейна – уже 46–82,5% [34, 57, 75, 88, 120, 122, 123, 152, 179].

Между тем вопрос об «идеальной операции» при паховой грыже остается дискуссионным [6, 11, 29, 47, 69, 108, 167, 178].

Преимущества как открытых, так и эндовидеохирургических подходов до сих пор обсуждаются. Стоит учитывать, что лапароскопическая герниопластика является более сложной процедурой с длительным периодом обучения. При этом требуется достаточный уровень владения мануальными навыками и хорошая осведомленность в анатомии предбрюшинного пространства. Такие операции следует выполнять в специализированных центрах с привлечением хирургов, прошедших специализированную подготовку [6, 15, 62, 76, 90, 102, 139, 140, 158, 181, 184].

Недостатками этих методик является их сложность, дороговизна оборудования и расходных материалов, необходимость наличия определенной подготовки и высокого профессионализма хирурга, а также необходимость применения интубационного наркоза [10, 20, 21, 29, 40, 41, 51, 66, 174].

Простота выполнения открытых операций, не требующих специального оснащения, возможность их проведения без использования эндотрахеального наркоза способствуют широкому распространению методики открытых операций. В 85–98% наблюдений при вправимой паховой грыже возможно выполнение операции под местной анестезией [7, 14, 25, 29, 44, 45, 48, 70].

Как и раньше, изучение результатов выполненных операций остается единственным способом оценить эффективность хирургического лечения. Авторы большинства современных научных работ по вопросам осложнений после паховых грыжесечений рассматривают только рецидивы (M. Zimmerman, 1971). Однако, еще в 1905 году в журнале «Русский врач» находим следующее утверждение: «если бы подробнее изучали отдаленные результаты грыжесечений, то довольно часто находили бы такие пе-

чальные последствия». Доктор Р.И. Венгловский имел в виду, что эти операции могут повлиять на функцию мужской половой железы.

Действительно, кроме рецидивов, после грыжесечений по поводу паховой грыжи нередко возникает и ряд других осложнений послеоперационной раны, которые встречаются в 5–7% случаев [37, 38, 44, 113, 145, 173].

В 2007 г. В.В. Жебровский и соавт. обобщили причины рецидивов паховой грыжи в зависимости:

1) от тактических и технических ошибок – это необоснованный способ операции, травматизация *n. ilioinguinalis* и другие дефекты хирургической техники;

2) от грыжевой болезни – это особенности конституции, гиперплазия соединительной ткани и нарушение метаболизма коллагена и инволюция соединительной ткани у больных пожилого возраста;

3) от осложнений – это нагноение, инфильтрат, серома, гематома и др.

В завершении обзора литературы коротко о значении ультразвукового исследования, об анестезии и применении антибиотиков в герниологии.

Ультразвуковое исследование (УЗИ) в герниологии используют для изучения анатомо-топографических данных пахового треугольника, определения типа и формы паховой грыжи, выявления сопутствующих заболеваний (кисты, липомы). УЗИ позволяет определить положение семенного канатика и состояние кровотока в нем, характер предшествующей операции, а также выявить наличие рецидива, уточнить причину болевого синдрома в этой области и определить лечебную тактику. Исследование состояния кровообращения в ушитых тканях проводится и путем измерения местной температуры с помощью инфракрасного термометра. В некоторых случаях прибегают к компьютерным исследованиям [36, 50, 78, 112, 122, 149].

По сравнению с общей или региональной анестезией местная анестезия связана с более быстрой мобилизацией, более ранней выпиской, низкой больничной и общей стоимостью медицинского обслуживания. Правильно проведенная местная анестезия считается хорошей у пациентов с тяжелой системной болезнью.

Вопрос профилактического применения антибиотиков для предотвращения инфекции, что особенно важно при использовании протезного материала, не имеет единого

подхода. Неоправданное использование антибиотиков может создавать проблемы, в частности, вызвать аллергию, устойчивость к бактериям, увеличение затрат. Применение антибиотиков рекомендуется при высоком риске инфицирования. Ставится под сомнение их применение в условиях низкого риска инфицирования. При лапароскопическом доступе для профилактики применение антибиотиков не рекомендуется [91, 101, 121].

1.4. Способы выполнения основных методов пластики при паховой грыже

Современная история хирургии грыж начинается со второй половины XIX века, когда были разработаны основные методы пластики при паховой грыже, которые имели широкую популярность и использовались более ста лет, а некоторые из них не утратили свою практическую значимость по настоящее время. Для проведения анализа представляет наиболее известные методы пластики при паховых грыжах. Они разделяются на пластику задней и передней стенки.

В 1881 г. Люка-Шампньером было выполнено грыжесечение, при котором проводилось вскрытие апо-

невроза и удаление грыжевого мешка до уровня глубокого кольца.

Пластика паховой грыжи по Бассини.

В 1884 г. Бассини предложил укрепление задней стенки пахового канала с помощью внутренней косой, поперечной мышц живота и поперечной фасции, подшитых к паховой связке под семенным канатиком одним швом (рис.1)

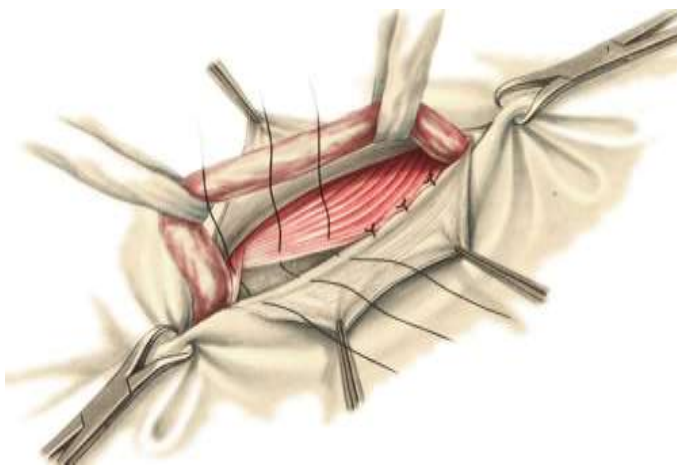


Рисунок 1. Внутренняя косая и поперечная мышца вместе с поперечной фасцией пришиты к паховой связке под семенным канатиком

Затем сшиваются оба края апоневроза наружной косой мышцы живота, формируя поверхностное паховое

кольцо (рис. 2). На рисунке 3 показано схема пластики по Бассини в сагиттальной плоскости.

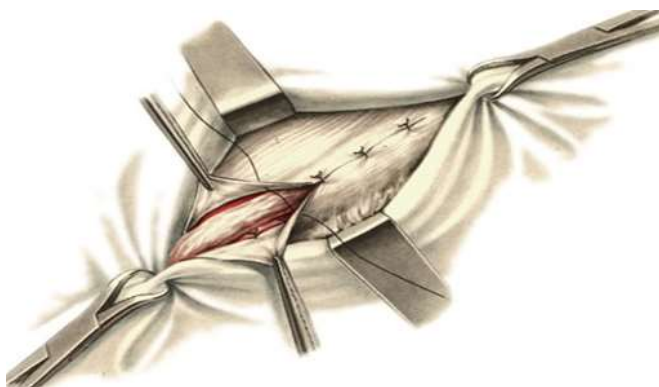


Рисунок 2. Восстановление апоневроза наружной косой мышцы живота формированием поверхностного пахового кольца

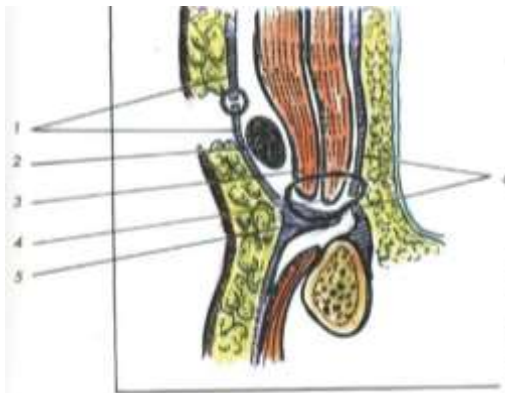


Рисунок 3. Схема пластики по Бассини в сагиттальной плоскости.

- 1- апоневроз наружной косой мышцы;
- 2- семенной канатик;
- 3-внутренняя косая мышца живота;
- 4-поперечная мышца живота;
- 5-паховая связка; 6- поперечная фасция;

Это была радикальной и анатомически обоснованной операцией, при которой выполнялось высокое легирование грыжевого мешка, а семенной канатик сохранял косое направление.

Пластика паховой грыжи по Постемскому.

Апоневроз наружной косой мышцы живота рассекают ближе к паховой связке. Выделяют семенной канатик, затем рассекают место прикрепления внутренней косой и поперечной мышц к паховой связке в латеральную сторону от глубокого отверстия пахового канала с тем, что бы семенной канатик переместить в угол этого разреза (рис. 4). После чего мышцы зашивают (рис. 5)

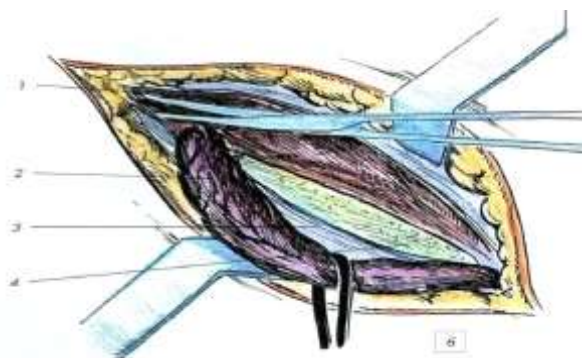


Рисунок 4. Рассечение внутренней косой и поперечной мышц.
1 – внутренняя косая и поперечная мышцы; 2 – семенной канатик;
3 – паховая связка; 4- поперечная фасция

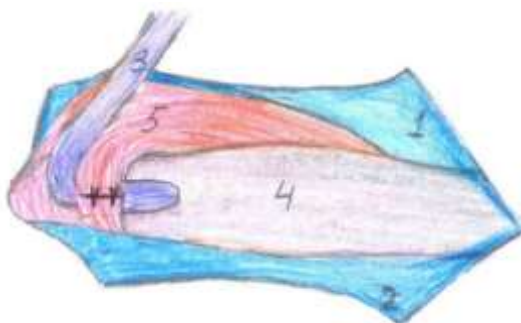


Рисунок 5. Схема завершения 1-го этапа операции. 1,2 – листки апоневроза; 3 – семенной канатик; 4 – поперечная фасция; 5 - мышцы

Сверху захватывают в шов 4 слоя: верхний лоскут апоневроза наружной косой мышцы вместе с краем внутренней косой и поперечной мышц и поперечную фасцию.

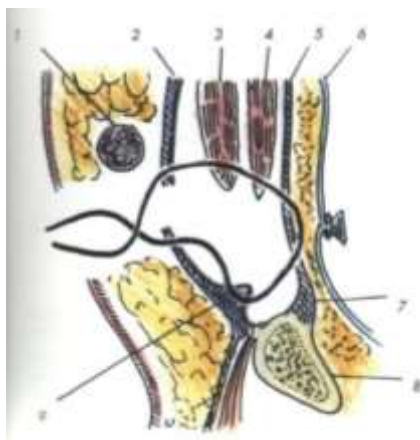


Рисунок 6. Окончательный вариант операции. 1 – семенной канатик; 2 – апоневроз наружной косой мышцы живота; 3 – внутренняя косая мышца; 4 – поперечная мышца; 5 – поперечная фасция; 6 – брюшина; 7 – куперова связка; 8 – лонная кость; 9 – паховая связка

В первые два медиальных шва захватывают край прямой мышцы и пришивают под семенным канатиком к паховой связке вместе с нижним лоскутом апоневроза наружной косой мышцы. При этой пластике паховый канал ликвидируется, а семенной канатик располагается под кожей (рис. 6).

Пластика паховой грыжи по Воскресенскому-Горелику.

Пластика основана на модификации метода Постемского. В последнее время эту пластику используют чаще, чем метод Постемского. При способе Воскресенского и Горелика внутренняя косая и поперечная мышцы латеральнее от глубокого пахового кольца не пересекаются. Место выхода семенного канатика располагают посредине линии швов апоневроза наружной косой мышцы живота. Верхний лоскут апоневроза вместе с внутренней косой и поперечной мышцами подшивается к паховой связке с захватом в шов поперечной фасции (рис. 7). Поверх верхнего лоскута апоневроза наружной косой мышцы живота позади канатика пришивают нижний лоскут, надсекая его у места выхода канатика (рис. 8). Над семенным канатиком, помещенным подкожную клетчатку,

ушивается подкожная фасция и кожа. Вид пластики в сагиттальной плоскости (рис. 9).

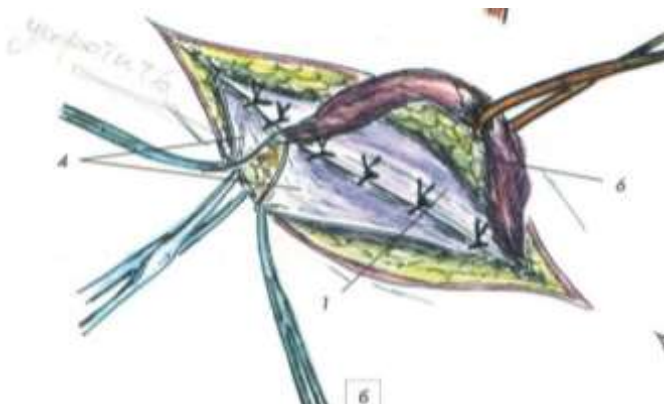


Рисунок 7. Верхний лоскут, внутренняя косая и поперечная мышцы с захватом с захватом поперечной фасции одним швом пришиты к паховой связке

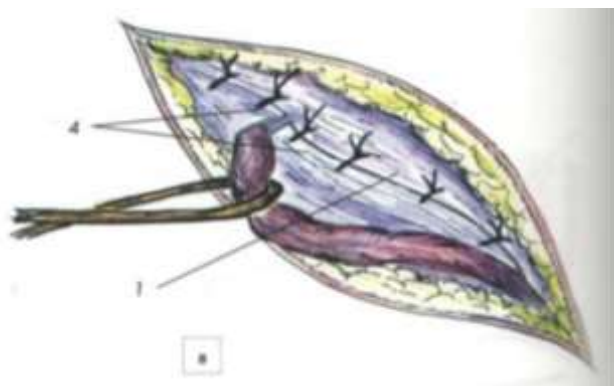


Рисунок 8. Поверх верхнего лоскута (1) пришит нижний лоскут (4), надсекая его у места выхода канатика

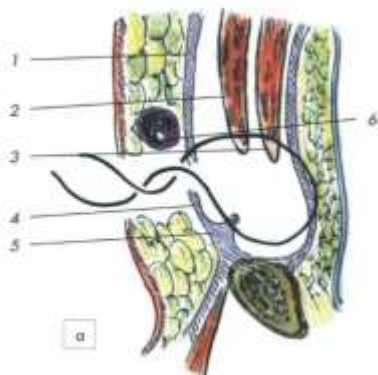


Рисунок 9. Вид пластики в сагиттальной плоскости
 1-верхний листок апоневроза; 2-внутренняя косая мышца живота;
 3-поперечная мышца живота; 4-нижний лоскут апоневроза;
 5-паховая связка; 6-семенной канати

Способ пластики паховой грыжи по Жирару.

В 1894 г. Жирар предложил отдельно подшивать внутреннюю косую и поперечную мышцы к паховой связке над семенным канатиком с последующим восстановлением апоневроза наружной косой мышцей живота (рис. 10 и 11).

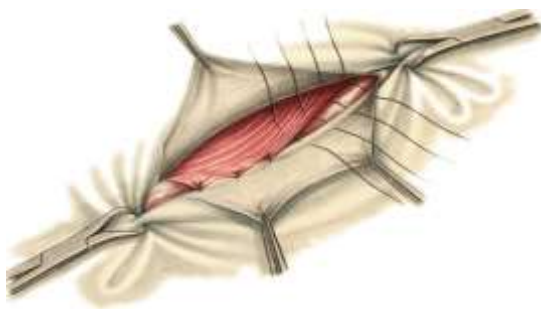


Рисунок 10. Внутренняя косая и поперечная мышца живота раздельно пришиты к паховой связке

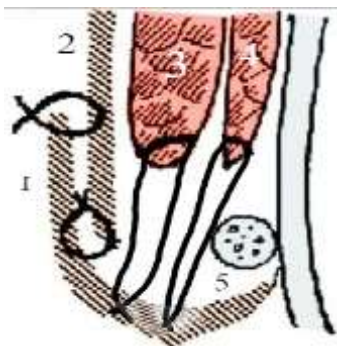


Рисунок 11. Схема пластики в сагиттальной плоскости по Жирану. 1,2-нижний и верхний листок апоневроза; 3,4-внутренняя косая и поперечная мышца; 5-семенной канатик

Способ пластики паховой грыжи по С.И. Спасокукоцкому

В 1926 г. Спасокукоцкий предложил пришивать одним швом медиальный листок апоневроза наружной косой мышцы живота вместе с внутренней косой и поперечной мышцей к паховой связке над семенным канатиком (рис. 12 и 13). Латеральный листок апоневроза наружной косой мышцы живота ушивается над медиальным листком, образуя дубликатуру и формируя поверхностное кольцо соответственно семенному канатику.

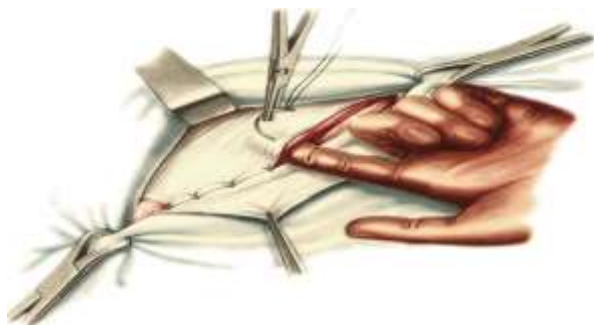


Рисунок 12. Верхний листок апоневроза вместе с внутренней косой и поперечной мышцами пришиты к паховой связке

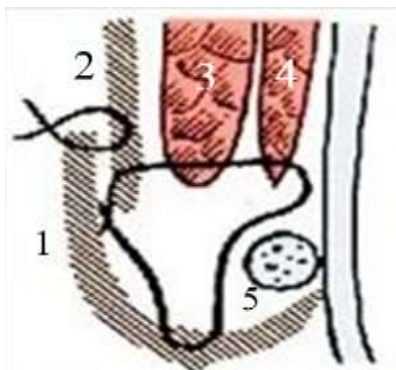


Рисунок 13. Схема пластики в сагиттальной плоскости по Спасоку-куцкому 1,2 нижний и верхний листок апоневроза; 3,4 внутренняя косая и поперечная мышца живота; 5-канатик

Способ пластики паховой грыжи по М.А. Кимбаровскому.

В 1928 г. Кимбаровский применил шов, позволивший подворачивать край апоневроза наружной косой мышцы внутрь (рис.14).

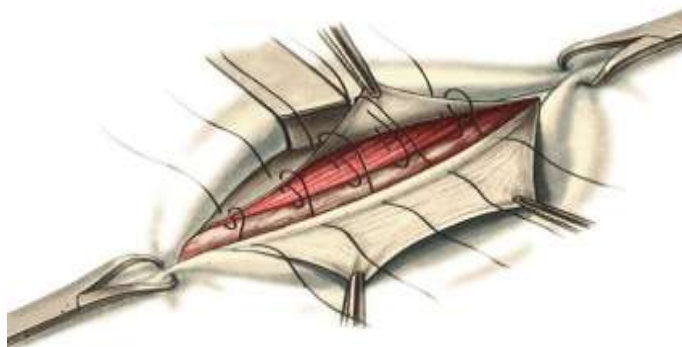


Рисунок 14 Шов для подворачивания края верхнего листка апоневроза при подшивании его к нижнему листку

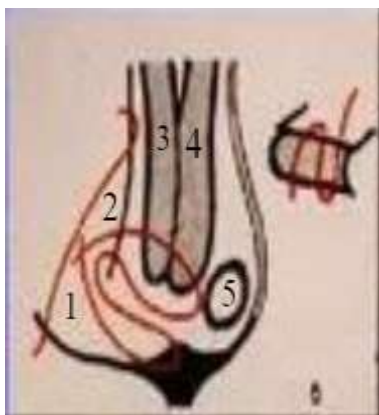


Рисунок 15. Схема пластики в сагиттальной плоскости по Кимбаровскому 1- нижний листок апоневроза; 2 - верхний листок апоневроза; 3 - внутренняя косая мышца живота; 4 - поперечная мышца живота; 5 - семенной канатик

Это препятствует «вторжению» мышечной ткани между пришиваемыми листками апоневроза наружной косой мышцы живота и позволяет стыковаться однородным тканям. При этом методе семенной канатик остается над поперечной фасцией (рис. 15).

Способ пластики паховой грыжи по Мартынову.

Метод используется во время оперативного лечения косой паховой грыжи. Паховую связку и верхний лоскут апоневроза наружной косой мышцы живота сшивают (рис. 16), сами мышечные ткани не затрагивают. Нижний лоскут апоневроза подшивают сверху образованного шва к верхнему лоскуту (рис. 17), образуя дубликатуру. Вид

пластики по Мартынову в сагиттальной плоскости (рис. 18).

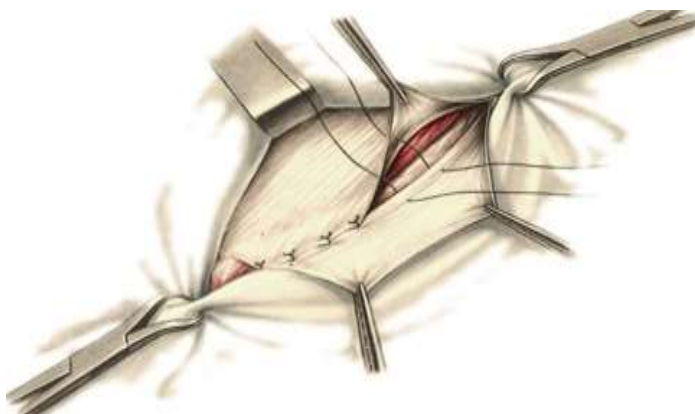


Рисунок 16. Верхний лоскут защит к паховой связке без захвата мышц.

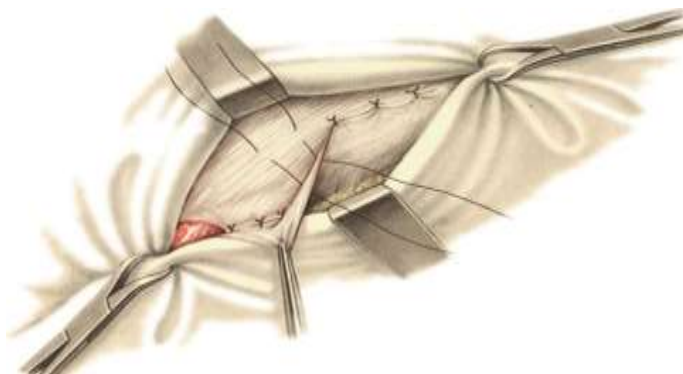


Рисунок 17. Нижний листок защит над верхним листком, образуя дубликатуру апоневроза

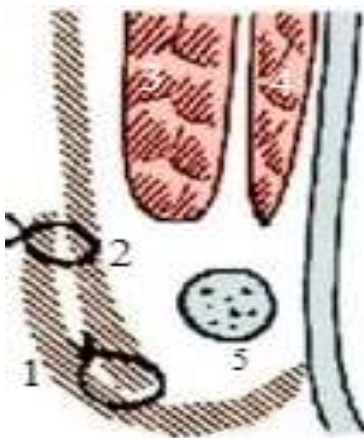


Рисунок 18. Схема пластики в сагиттальной плоскости по Мартынову 1-нижний листок апоневроза; 2- верхний листок апоневроза; 3- внутренняя косая мышца живота; 4-поперечная мышца живота; 5-семенной канатик

Методы передней пластики при паховой грыже быстро завоевали популярность как технически менее сложные. В 1926 г. 18-й съезд российских хирургов рекомендовал пластику передней стенки при косой и задней стенки при прямой паховой грыже.

Способ пластики паховой грыжи по Марси.

В 1887 г. Марси выполнил пластику задней стенки с использованием узловых швов для восстановления поврежденного участка поперечной фасции у глубокого пахового кольца (рис. 19).

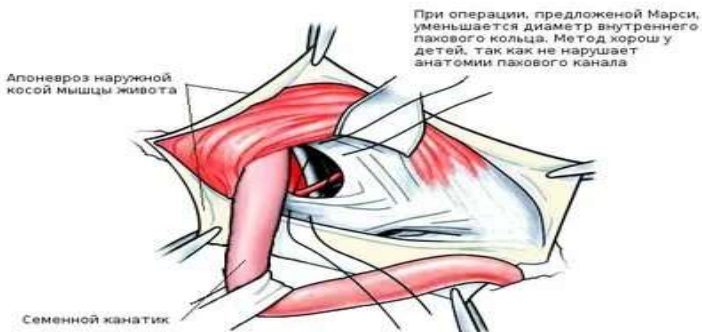

Рисунок 19. Восстановление поврежденного участка поперечной фасции

Способ пластики паховой грыжи по Ю.А. Нестеренко и Ю.Б. Салову.

В 1977 году они предложили оригинальную методику однослойной пластики задней стенки пахового канала с использованием однородных тканей. Если выражено соединенное сухожилие и подвздошно-лобковый тяж, то их сшивают под семенным канатиком с захватом поперечной фасции. Первый шов накладывают с захватом края апоневроза прямой мышцы живота и надкостницы лонного бугорка. Затем швы накладывают в латеральную сторону с закрытием задней стенки. Последний шов формирует глубокое кольцо соответственно семенному канатику (рис. 25). При отсутствии соединенного сухожилия необходимо мобилизо-

вать и сместить вверх край внутренней косой мышцы живота. Латерально в шов захватывают поперечную фасцию и глубокий отдел паховой связки.

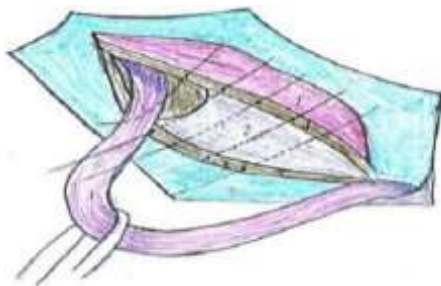


Рисунок 25.

- 1 – мышцы;
- 2 – поперечная фасция;
- 3 – семенной канатик;
- 4 – соединенное сухожилие;
- 5 – подвздошно-лобковый тяж

При прямой грыже поперечная фасция ушивается непрерывным швом до семенного канатика. Второй ряд швов накладывают, как обычно, с захватом соединенного сухожилия и глубоких отделов паховой связки, формируя двойной слой. Сохранение косога направления пахового канала, устранение задней стенки, формирование глубокого кольца за счет соединения однородных сухожильных структур пахового канала, а также относительная техническая простота определила значительные достоинства этой операции.

Способ пластики паховой грыжи по Шолдайсу.

Первым важным моментом является выделение семенного канатика и визуализация задней стенки пахового канала. Оригинальность операции заключается в иссече-

нии *m.cremaster*. Пересекаются и лигируются наружные семенные артерия и вена. Пересечение наружных семенных сосудов не приводит к развитию ишемического орхита, поскольку наружные семенные сосуды кровоснабжают кремастер и оболочки яичка, но не само яичко. Рассекается поперечная фасция на 1 см выше паховой связки на всем протяжении задней стенки пахового канала с ревизией предбрюшинного пространства и бедренного кольца. Лоскуты рассеченной поперечной фасции тщательно отделяются от подлежащей жировой ткани. Выполняется ушивание поперечной фасции «внахлестку», с созданием дубликатуры. Шов начинается медиально (рис. 20). Латеральный лоскут подшивают к медиальному, отступая от его края на 2–3 см (рис. 21).

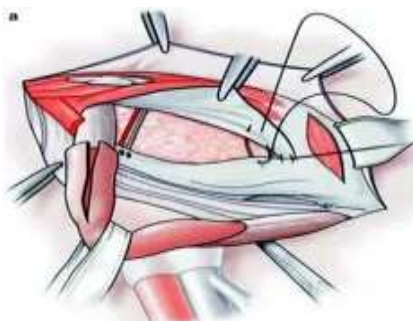


Рисунок 20. Нижний листок рассеченной поперечной фасции непрерывным швом подшивается к задней поверхности верхнего листка

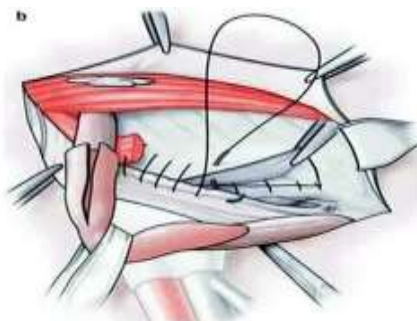


Рисунок 21. Подшивание верхнего листка поперечной фасции к подвздошно лонному тракту по направлению к лонной кости

Далее фиксируют двумя рядами непрерывных швов апоневроз внутренней косой и поперечной мышц живота к паховой связке. Эти швы начинают от глубокого пахового кольца и продолжают к лонному бугорку, захватывая поперечную мышцу и глубокие слои паховой связки, дойдя до лонного бугорка, в той части, где фасция тесно прилежит к поперечной мышце (рис.22).



Рисунок 22. Четвертый ряд швов образуется после захлеста второй нити в медиальном углу. Той же нитью подшивается нижняя часть внутренней косой мышцы к паховой связке

После формирования этой дубликатуры поперечная и внутренняя косая мышцы живота приближаются к паховой связке, что позволяет последующие швы накладывать с меньшим натяжением. Апоневроз наружной косой мышцы живота поверх семенного канатика ушивается непрерывным швом, не рассасывающимся шовным материалом (рис. 23).



Рисунок 23. Семенной канатик укладывается в подкожную клетчатку, и апоневроз наружной косой мышцы живота сшивается непрерывным швом.

На рисунке 24 показана схема пластики пахового канала по Шолдайсу в сагиттальной плоскости

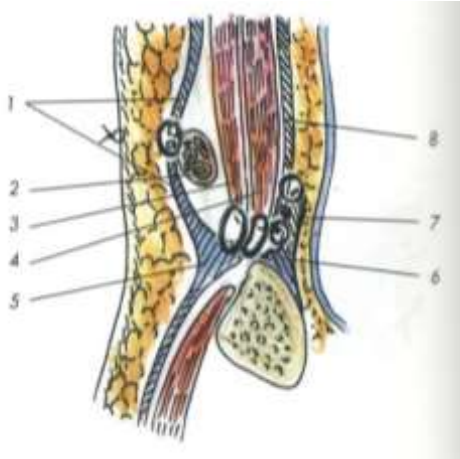


Рисунок 24. Схема пластики в сагиттальной плоскости
 1-апоневроз наружной косой мышцы; 2-семенной канатик;
 3-внутренняя косая мышца живота; 4-поперечная мышца живота;
 5-паховая связка; 6-подвздошно-лонный тракт;
 7-нижний листок поперечной фасции;
 8-верхний листок поперечной фасции

Пластика паховой грыжи по Лихтенштейну.

Методика предусматривает выполнение традиционного пахового доступа и обработку грыжевого мешка. Высоко отсепааровывают апоневроз наружной косой мышцы живота от подлежащих тканей. Полипропиленовая сетка моделируется по форме задней стенки пахового канала. Имплантат укладывается под семенным канатиком и фиксируют швами к надкостнице лонной кости, паховой связке, внутренней косой мышце живота, в области латерального края трансплантата формируют внутреннее отверстие пахового канала (рис. 26). Операцию завершают восстановлением передней стенки пахового канала и сживанием кожной раны.

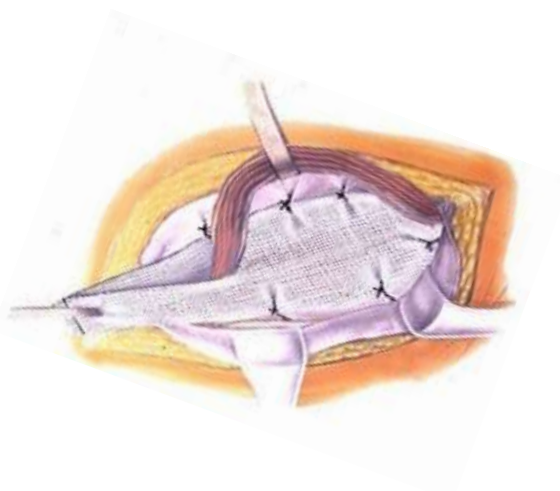

Рисунок 26. Пластика по Лихтенштейну

Способ пластики паховой грыжи по М.Р. Desarda.

В 1983 г. Desard предложил технику операции при паховой грыже, которая заключается в формировании из медиального лоскута апоневроза наружной косой мышцы живота полоски на двух ножках. Полоска фиксируется под семенным канатиком, образуя «новую» заднюю стенку пахового канала (рис. 27).

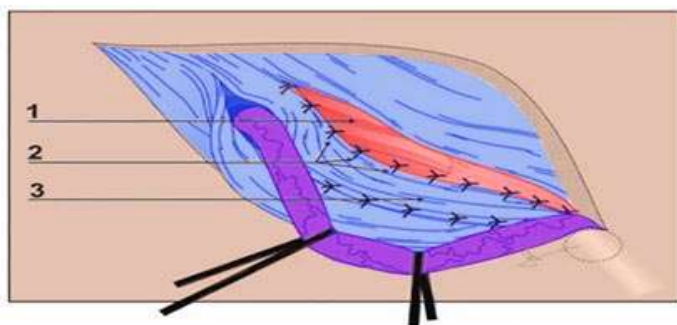


Рисунок 27 1 – мышцы, 2 – швы, 3 - полоска

Способ пластики паховой грыжи по Топчиеву М.А.

Применяется для лечения рецидивных паховых грыж. После выделения из рубцовых тканей и анатомической препаровки семенного канатика с его элементами, грыжевого мешка, апоневроза наружной косой мышцы живота, внутренней косой и поперечной мышц с поперечной фасцией производят грыжесечение с высокой перевязкой грыжевого мешка.

Затем производят рассечение внутренней косой и поперечной мышц поперечном направлении до анатомически неизменных тканей. Глубокое кольцо пахового канала перемещают медиальнее культи высоко перевязанного грыжевого мешка за край поперечной мышцы (рис. 28). В латеральном отделе 2-3 швами сшивают поперечную фасцию и края рассеченных внутренней косой и поперечной мышц живота (рис.29), формируя новое S – образное направление семенного канатика с созданием мышечного каркаса над перемещенным глубоким кольцом пахового канала.

Образовавшийся паховый треугольник ликвидируют наложением 2-3 швами между паховой связкой и внутренней косой мышцей живота. В последующем формируют переднюю стенку пахового канала путем сшивания 2-3 швами апоневроза наружной косой мышцы живота.

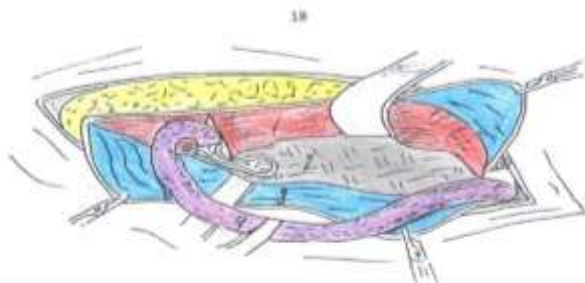


Рисунок 28 1 – мышцы, 2 – поперечная фасция, 3 - апоневроз
4 – семенной канатик

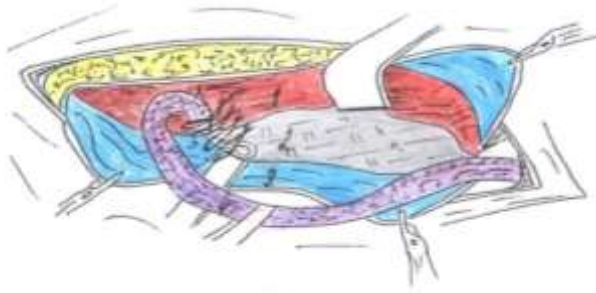


Рисунок 29 1 – мышцы, 2 – поперечная фасция, 3 - апоневроз
4 – семенной канатик

Часть рисунков заимствованы из книги «Грыжи»
В.Н. Егиева и П.К. Воскресенского (2015).

1.5. Классификация паховых грыж

Многообразие видов и форм паховой грыжи предполагает дифференцированный подход при выборе способа операции, который зависит в основном от степени деструкции тканей пахового треугольника и размеров грыжи. Традиционно паховые грыжи делят на косые и прямые, первичные и рецидивные.

Деление паховых грыж на простые и сложные формы, разграничение их по месту выхода отчасти удовлетворяют хирургов при выборе способа операции [12, 21].

В 2006 году на V международной конференции была принята классификация Л.М. Нихуса [4, 110].

I тип – косые грыжи с внутренним паховым кольцом нормального размера. Грыжевой мешок находится внутри пахового кольца.

II тип – косые грыжи, имеющие расширенное внутреннее паховое кольцо. Грыжевой мешок в мошонку не опускается.

III тип – делится на подгруппы:

III A – прямые грыжи;

III B – косые грыжи с расширенным внутренним паховым кольцом.

Грыжевой мешок часто находится в мошонке. Сюда же относятся панталонные (комбинированные) и скользящие грыжи.

III C – бедренные грыжи.

IV тип – все рецидивные грыжи:

IV A – прямые; IVB – косые; IVC – бедренные;

IV D – сочетание рецидивных грыж.

Классификация паховых грыж по EHS – 2007:

L – латеральные;

M – медиальные;

F – бедренные.

По размерам грыжи делятся на:

1 – отверстие пропускает менее или один палец;

2 – отверстие пропускает от 1 до 2 пальцев;

3 – отверстие пропускает более 2 пальцев.

Отдельно выделяют первичные и рецидивные паховые грыжи. Для научных работ желательно использовать классификацию по Л.М. Нихусу, а для практического применения удобной является классификация грыж по EHS.

По многим параметрам косые и прямые паховые грыжи отличаются друг от друга (таблица 1).

Таблица.1.Отличие косой и прямой паховых грыж.

Косая грыжа (73%)	Прямая грыжа (27%)
Выходит из латеральной ямки	Выходит из медиальной ямки
Продолговатой формы	Округлой формы
Находится внутри оболочек семенного канатика рядом с его элементами.	Находится вне семенного канатика и располагается медиально от него
Возникает в результате нарушения запирающей функции мышц. Наблюдается у 3% населения	Возникает в результате нарушения метаболизма коллагена поперечной фасции. Наблюдается у 1% населения
Грыжевой мешок не всегда возможно погрузить в брюшную полость	Грыжевой мешок всегда возможно погрузить в брюшную полость
На УЗИ - содержимое грыжевого мешка «скользит» в брюшную полость	На УЗИ - грыжевой мешок вместе с содержимым вправляется в брюшную полость
Может опускаться в мошонку	Обычно не опускается в мошонку
Двусторонняя - 4%	Двусторонняя - 96%
Среди ущемленных - 78%	Среди ущемленных - 22%
Среди рецидивов – 24%	Среди рецидивов – 76%

ГЛАВА II.

МАТЕРИАЛ И МЕТОДЫ ИССЛЕДОВАНИЯ

2.1. Характеристика клинического материала

В работе проведен анализ результатов лечения паховой грыжи у 1214 пациентов, которые были госпитализированы и оперированы в трех отделениях хирургии ГБУ РД «Республиканская клиническая больница скорой медицинской помощи» за период с 2013 по 2018 годы. Среди них мужчин было 1080 (89,0%), женщин – 134 (11,0%). Соотношение мужчин и женщин составило 8:1. Пациенты в зависимости от возраста и пола согласно классификации Всемирной Организации Здравоохранения (1993) распределились следующим образом (таблица 2).

Таблица 2. Распределение пациентов с паховой грыжей по возрасту и полу

Возраст	Женщины		Мужчины		Всего	
Молодой	14	1,1%	205	16,9%	219	18,0%
Средний	48	4,0%	384	31,6%	432	35,6%
Пожилой	54	4,4%	368	30,4%	422	34,8%
Старческий	18	1,5%	123	10,1%	141	11,6%
Всего	134	11,0%	1080	89,0%	1214	100%

Примечание: 18–44 – молодой возраст; 45–59 – средний возраст; 60–74 – пожилой возраст; 75–90 – старческий возраст.

Возраст пациентов колебался от 18 до 86 лет. Наиболее часто паховая грыжа диагностировали у пациентов в возрасте старше 40 лет. Количество пациентов среднего и пожилого возрастов составило 854 (70,3%).

Все пациенты были распределены на три группы. Первую контрольную группу составила 401 (33,0%) пациент, которые были оперированы с использованием мышечно-апоневротической пластики. Вторая контрольная группа – 675 (55,6%) пациентов, которые были оперированы по методу Лихтенштейна. Группа сравнения представлена 138 (11,4%) пациентами, герниопластика которым выполнена по разработанному способу.

С 2019 года по настоящее время по предлагаемому способу оперировано еще 142 пациента с паховой грыжей. Они не включены в статическую обработку. Благодаря им в работе дополнительно раскрыты и обоснованы некоторые аспекты анатомо-топографического строения пахового треугольника и пластики при паховой грыже.

За анализируемый период в клинику госпитализировано 27473 пациента с хирургической патологией, среди них паховая грыжа имела в 4,4% случаев. Среди всех

18752 оперированных за этот период пациентов паховая грыжа составила 6,8%.

Критерием включения пациентов в настоящее исследование было добровольное информированное согласие пациентов и наличие паховой грыжи. При этом соблюдались основополагающие принципы биомедицинской этики проведения исследования, принципы подготовки к операции и наличие согласия пациента, информированного врачом о способе выполняемой операции и обезболивания.

Было выполнено всего 1246 грыжесечений 1214 пациентам. Двусторонняя паховая грыжа имелась у 96 (7,9%) пациентов, из них 32 пациентам выполнено грыжесечение за период одной госпитализации, ввиду отсутствия тяжелой сопутствующей патологии. Двусторонние косые паховые грыжи наблюдались у 4 (4,2%), прямые – у 92 (95,8%) пациентов. Ущемление паховые грыжи с одной стороны наблюдалось у 15 (15,6%) пациентов. Число пациентов, перенесших в анамнезе грыжесечение с противоположной стороны, составило 126 (10,4%). Всего пациентов двусторонней паховой грыжей было 222 (18,3%).

Из общего числа оперированных пациентов, осложненные формы имелись у 481 (39,6%) пациента. С ущем-

лением паховой грыжи в клинику обратились 364 (30,0%) пациента. Из них ущемленная косая имелась у 285 (78,3%), а прямая паховая грыжа - у 79 (21,7%) пациентов. Ущемление рецидивных паховых грыж наблюдалось у 32 (71,1%) оперированных по поводу косых паховых грыж, по поводу прямых – у 13 (28,9%) пациентов. Рецидивные грыжи имелись у 117 (9,6%) пациентов. Среди 331 пациентов с прямой паховой грыжей рецидивная форма была у 63 (19,0%), а среди 883 пациентов с косой паховой грыжей рецидивная форма наблюдалась у 54 (6,1%). Число рецидивных грыж после аллопластики составило 25 (2,1%) случаев, с использованием местных тканей – 92 (7,5%) случаях. По предлагаемой нами пластике рецидив наблюдался у 1 (0,7%) пациента.

Распределение пациентов с ущемленной грыжей представлено диаграммой на рисунке 30.




Рисунок 30. Ущемленная паховая грыжа по срокам госпитализации

Данные, представленные диаграммой (рис.30), свидетельствуют о том, что больше всего пациентов – 216 (59,3%) госпитализированы менее чем за 6 часов после ущемления, 110 (30,2%) в срок 6 - 24 часов и 38 (10,4%) более суток.

Распределение пациентов с рецидивной паховой грыжей представлено на рисунке 31.




Рисунок 31. Рецидивная паховая грыжа по длительности анамнеза

В экстренном порядке с ущемленной паховой грыжей были оперированы 275 (75,6%) пациент. Остальным 89 (24,4%) пациентам оперативное вмешательство было выполнено в отсроченном порядке после динамического наблюдения ввиду вправления грыжи в период предоперационной подготовки.

Оперативное вмешательство под местной анестезией выполнено 726 (59,8%) пациентам.

Спинальная анестезия проведена 481 (39,6%) пациенту. Показаниями для данного вида анестезии были наличие ожирения, рецидивной или большой пахово-мошоночной грыжи. Под эндотрахеальным наркозом операция выполнена 7 (0,6%) пациентам (рис. 32).

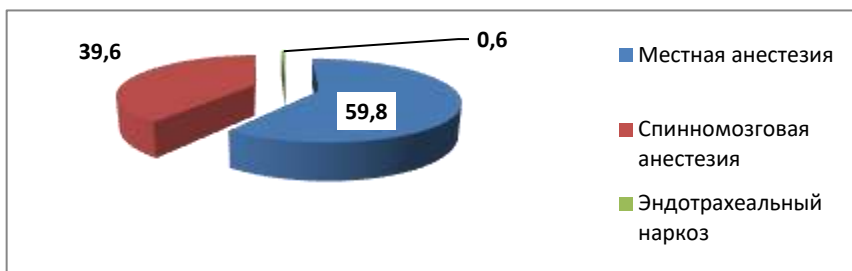


Рисунок 32. Распределение пациентов по виду анестезии

Распределение пациентов с паховой грыжей в соответствии с индексом массы тела (ИМТ) представлено на рисунке 33.

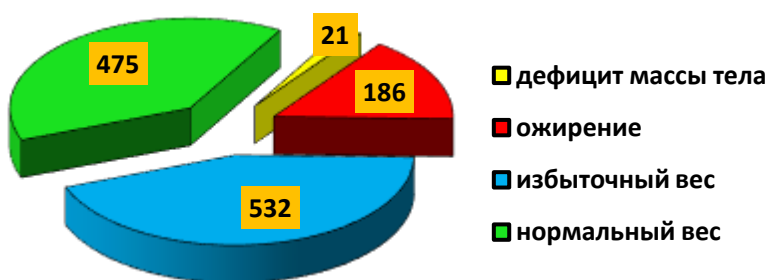


Рисунок 33. Распределение пациентов с паховой грыжей по индексу массы тела

По длительности заболевания пациенты распределились следующим образом: до одного года – 608 (50,1%), до 5 лет – 420 (34,6%), более 5 лет – 186 (15,3%).

Данные о длительности заболевания пациентов с паховыми грыжами представлены на рисунках 34 и 35.

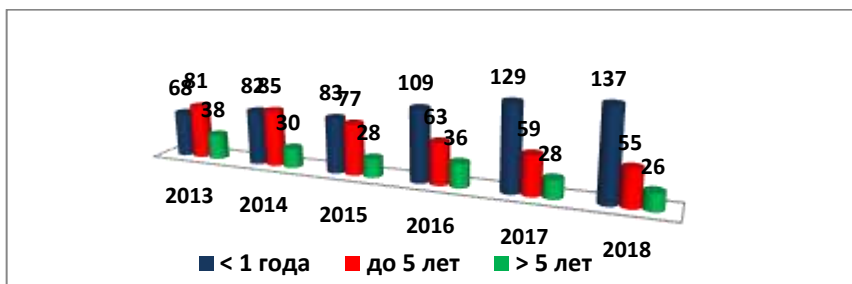


Рисунок 34. Распределение пациентов по длительности заболевания по годам

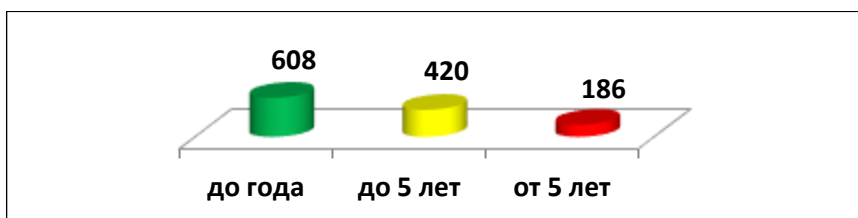


Рисунок 35. Распределение всех пациентов с паховой грыжей по длительности заболевания

В 2013 году из 187 пациентов в срок до 1 года с момента заболевания обратились за плановой хирургической помощью 68 (36,4%). В 2018 г. из 218 пациентов в течение первого года заболевания обратились уже 137 (62,8%) пациентов, что указывает на эффективность санитарно-

просветительной работы среди населения и рост доверия к хирургическому лечению, хотя и это не очень высокий показатель.

Паховая грыжа слева диагностирована у 726 (59,8%) пациентов, справа – у 488 (40,2%). Косые паховые грыжи имелись у 883 (72,7%), прямые – у 331 (27,3%) пациента (рис. 36).

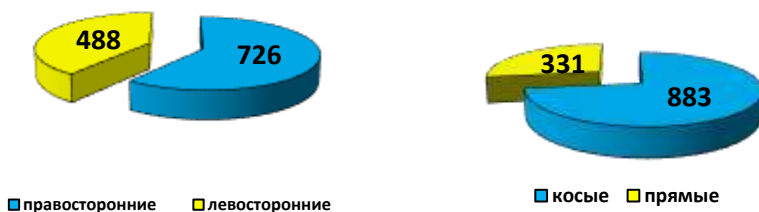

Рисунок 36. Распределение пациентов с паховой грыжей по локализации и виду

Распределение пациентов по классификации Л.М. Нихуса (рисунок 37).

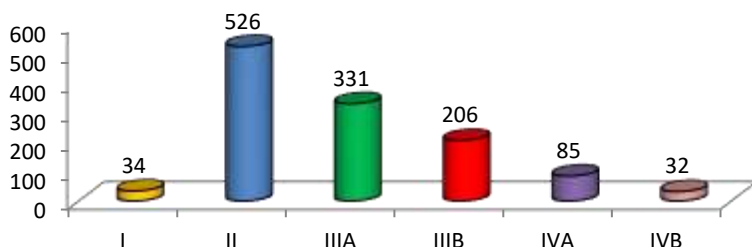


Рисунок 37. Распределение пациентов с паховой грыжей по Л.М. Нихусу

В соответствии с классификацией Л.М. Нихуса (1993), паховая грыжа I типа диагностирована у 34 (2,8%) пациентов, II типа – у 526 (43,3%), IIIA типа – у 331 (27,3%), IIIB типа – у 206 (17,0%), IVA типа – у 85 (7,0%), IVB типа – у 32 (5,2%).

Всего пациентов 1214, за период одной госпитализации оперированы 32 пациента с двусторонней паховой грыжей, т.е. оперативных вмешательств было всего – 1246.

Открытым способом с использованием местных тканей были оперированы 552 (44,3%), а по методу Лихтенштейна - 694 (55,7%) пациента (таблица 3).

Таблица 3. Способы герниопластики (мужчины/женщины)

Способ герниопластики по	Возраст				Всего
	Молодой	Средний	Пожилой	Старческий	
Лихтенштейну	16/0	238/7	323/10	98/2	675/19
Шоудайсу	19/0	14/0	11/0	7/0	51/0
Нестеренко-Салову	51/0	36/0	15/0	–	102/0
Марси	43/0	30/0	–	–	73/0
Бассини	19/6	10/13	9/3	8/2	46/24
Пастемскому	7/0	8/0	2/0	7/0	24/0
Мартынову	0/4	0/10	0/9	0/8	0/31
Жирара-Кимбаровскому	11/2	9/11	0/26	0/4	20/43
Собственному	45/2	42/7	23/6	11/2	121/17
Всего	211/14	387/48	383/54	131/18	1112/134

Пластика мужчинам/женщинам по Жирану-Спасокукоцкому выполнена 20/43 (5,1%), по Бассини и Постемскому – 70/24 (7,5%), по Мартынову – 0/31 (2,5%) пациенту. С 2015 года эти операции в клинике не выполняются. По способам Шоулдайса, Нестеренко-Салова и Марсигерниопластика выполнена – 226/0 (18,1%), по предлагаемому нами способу – 121/17 (11,1%) пациентам. По методу Лихтенштейна – 675/19 (55,7%) пациентам.

Распределение пациентов основной группы по возрасту и полу представлено на таблице 4.

Таблица 4. Пациенты основной группы по возрасту и полу

Возраст	Женщины		Мужчины		Всего	
Молодой	2	1,4%	38	27,6%	40	29,0%
Средний	7	5,2%	42	30,4%	49	35,6%
Пожилой	6	4,3%	27	19,6%	33	23,9%
Старческий	2	1,4%	14	10,1%	16	11,5%
Всего	17	12,3%	121	87,7%	138	100%

Критерием исключения пациентов из основной группы были рецидивные паховые грыжи.

Хотя заболевание более характерно для активного трудоспособного возраста, но охватывает все возрастные группы пациентов.

Таблица 5. Пациенты основной группы

№	Характеристика пациентов (n=138)	Всего
1	Пол (м/ж)	121/17
2	Возраст (в среднем в годах)	46,7_ ₋ 12,4
3	Длительность заболевания: до года, до 5 лет и выше	71/46/21
4	Тип грыжи (по Nyhus): 1-тип, 11-тип, 111а-тип, 111в-тип	3/67/35/16
5	Правосторонние/левосторонние грыжи	85/53
6	Косые/прямые грыжи	104/34
7	Двусторонние (прямые/косые) грыжи	9/2
8	Ущемленные (косые/прямые) грыжи	34/7

Обобщенная характеристика пациентов группы сравнения, оперированных по предлагаемому способу, представлена в таблице 5.

2.2 Методы исследования

Всем пациентам с паховой грыжей проводили визуальный осмотр в вертикальном и горизонтальном положении, выполняли анализы крови и мочи, биохимические анализы крови, анализ крови на ВИЧ, RW и HBs, ФЛГ легких, снимали ЭКГ. Пациента старше 40 лет и с сопутствующей патологией осматривали кардиолог и уролог, а по показаниям невролог и терапевт. При выявлении патологии, требующей дооперационной коррекции, оперативное вмешательство проводили после соответствующего лечения в профильном

отделении. Объем обследования зависел от возраста пациента, наличия в анамнезе хронических заболеваний и от вида предстоящей анестезии. Широко использовали ультразвуковое исследование для изучения анатомо-топографических данных пахового треугольника, определения типа и формы паховой грыжи, выявления сопутствующих заболеваний (кисты, липомы).

Для оценки послеоперационной боли использовали вербальную описательную шкалу оценки боли Ver-bal Descriptor Scale. (Gaston-Johansson F., Albert M., Fagan E et al., 1990). Шкала оценки боли представлена на рисунке 37.

При использовании вербальной описательной шкалы у пациента выясняли, испытывает ли он какую-либо боль прямо сейчас. Если боли нет, то его состояние оценивается в 0 баллов. Если наблюдались болевые ощущения, необходимо спросить: «Вы могли бы сказать, что боль усилилась, или боль невообразимая, или это самая сильная боль, которую вы когда-либо испытывали?» Если это так, то фиксировали самую высокую оценку в 10 баллов. Мы использовали шесть возможных вариантов оценки боли: 0 - нет боли; 1-слабая боль; 4- умеренная боль; 6-сильная боль; 8-очень сильная боль; 10 - нестерпимая боль.



Шкала тяжести боли

Тяжесть	Описание ощущений	
10	Не в состоянии двигаться	Я в постели и не могу двигаться из-за моей боли. Мне нужно, чтобы кто-то взял меня в отделение неотложной помощи.
9	Серьезная	Боль - это все, о чем я могу думать. Из-за боли я едва могу говорить или двигаться.
8	Интенсивная	Моя боль настолько серьезная, что трудно думать о чем-то еще. Говорить и слушать сложно.
7	Неуправляемая	Я все время чувствую боль. Это не дает мне заниматься большинством видов деятельности.
6	Внушающая беспокойство	Я все время думаю о боли. Из-за этого я отказываюсь от многих видов деятельности.
5	Отвлекающая	Я думаю о моей боли большую часть времени. Я не могу выполнять некоторые действия из-за боли, которые мне нужно делать каждый день.
4	Умеренная	Я постоянно осознаю свою боль, но я могу продолжать большинство занятий.
3	Дискомфортная	Моя боль беспокоит меня, но я могу игнорировать ее большую часть времени.
2	Легкая	У меня низкая уровень боли. Я осознаю свою боль только тогда, когда я обращаю на нее внимание.
1	Минимальная	Моя боль едва заметна.
0	Отсутствие боли	Я не чувствую боли.

Рисунок 37. Вербальная описательная шкала боли (Gaston-Johansson F. Albert M., Fagan E et al., 1990)

Натяжение швов при герниопластике измеряли в граммах с помощью пружинного динамометра (рисунок 38).

Работа динамометра основывается на законе физики, согласно которому деформация, возникающая в пружине или ином упругом теле, прямо пропорциональна приложенному

к телу усилию (напряжению). Данный закон носит имя Гука – английского учёного. Закон Гука говорит о том, что в ответ на деформацию какого-либо тела появляется сила, стремящаяся вернуть начальную форму и исходный размер данного тела. Она называется силой упругости.

Простейший динамометр представляет собой совокупность двух устройств – силового и отсчетного.



Рисунок 38. Пружинный динамометр

1- кольцо для фиксации прибора; 2- кольцо для завязывания шва

Усилие, которое прикладывается к прибору, является деформацией его силового звена. Посредством механического сигнала деформация передается на отсчётное звено, которое может быть цифровым либо аналоговым.

Современный прибор для динамометрии - это контрольно-измерительное устройство, которое широко ис-

пользуют в медицине для замера у людей силы растяжения или сжатия, измеряемой в ньютонах, а также момента силы в килограмм-силах.

Измерение производили следующим образом: кольцо 1 (рис. 38) надежно фиксировали, затем накладывали шов, продевали нить через кольцо 2 и шов затягивали до соприкосновения тканей.

Измерения производили до поперечного послабляющего надреза медиального листка апоневроза наружной косой мышцы живота и после выполнения надреза во время наложения шва между медиальной ножкой поверхностного кольца и медиальным отделом паховой связки.

Важное значение при выполнении герниопластики местными тканями, как и другие исследователи, занимающиеся проблемами хирургического лечения паховой грыжи, мы придавали исследованию состояния кровообращения в мышечной ткани до и после ее пластики по предлагаемому способу. С этой целью мы применили способ изучения состояния кровотока в тканях путем измерения местной температуры с помощью бесконтактного инфракрасного термометра NF – 3101 фирмы «Sensitec» (рис. 39).

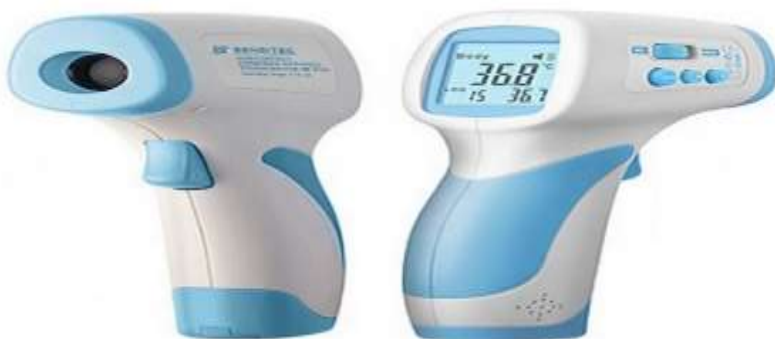

Рисунок 39. Бесконтактный инфракрасный термометр NF - 3101

Прибор обеспечивает точное измерение менее чем за 1 секунду, имеет память на 32 последних измерения и большой ЖК - дисплей с подсветкой режима измерения. Прибор обладает следующими техническими характеристиками: минимальный шаг измерения $0,1^{\circ}\text{C}$, диапазон измерения температуры поверхностей в режиме «surface» $0-600^{\circ}\text{C}$, дистанция измерения - 5-15 см, время измерения – 0,5 сек, точность измерения $\pm 0,30^{\circ}\text{C}$, что позволяет получить достоверные результаты исследования.

Высокая чувствительность и абсолютная безопасность локальной термометрии делает этот прибор незаменимым в качестве мониторинга состояния кровотока в исследуемой ткани (С.Н. Колесов с соавт., 2008).

Измерение кожной температуры в научной медицинской практике используется для косвенной оценки

состояния периферического кровообращения не только кожи, но и глублежащих тканей. (К. Моканов).

Одной из причин снижения локальной температуры тканей считают уменьшение микроциркуляции (Ю.П. Лиляхина, 2010).

Наложение швов на ткани может вызвать компрессионную ишемию, которая зависит от степени затягивания ушитой ткани лигатурой.

Измерения температуры поверхности тканей проводили трехкратно. Измеряли температуру мышечной ткани до и после наложения швов по предлагаемому нами способу.

Наблюдения показали, что измерение температуры поверхности ткани лучше производить с полным прикосновением термометра к поверхности исследуемой ткани, т.к. при таком измерении отклонения показаний были минимальными, чем при измерении на расстоянии.

Измерения проводились с использованием разработанного нами специального цилиндра – насадки определенной длины, устанавливая ее на конец измерительной части термометра с целью уменьшения влияния температуры окружающей среды.

Оценку характера послеоперационных осложнений

проводили по классификации Clavien-Dindo.

Степень	Определение
I	Любые отклонения от нормального послеоперационного течения, не требующие медикаментозного или хирургического, эндоскопического, радиологического вмешательства. Разрешается терапевтическое лечение: Сюда же относится лечение раневой инфекции.
II	Требуется лечение в виде гемотрансфузии, энтерального или парентерального питания.
III	Требуется хирургическое, эндоскопическое или радиологическое вмешательство.
IIIa	Вмешательство без общего обезболивания.
IIIb	Вмешательство под общим обезболиванием.
IV	Жизнеугрожающие осложнения (включая осложнения со стороны ЦНС)*, требующие интенсивной терапии, наблюдения в отделении реанимации.
IVa	Недостаточность одного органа.
IVb	Полиорганная недостаточность.
V	Смерть больного.

*Геморрагический инсульт, ишемический инсульт, субарахноидальное кровотечение, за исключением транзиторной ишемической атаки.

Для оценки качества жизни пациентов после пахового грыжесечения разными способами использовали опросник SF-36.

Опросник отражает общее благополучие и степень удовлетворенности теми сторонами жизнедеятельности человека, на которые влияют состояние здоровья.

SF-36 состоит из 36 вопросов, сгруппированных в восемь шкал: физическое функционирование, ролевая деятельность, телесная боль, общее здоровье, жизнеспособность, социальное функционирование, эмоциональное состояние и психическое здоровье. Показатели каждой шкалы составлены таким образом, что чем выше значение показателя (от 0 до 100), тем лучше оценка по избранной шкале. Из них формируют два параметра: психологический и физический компоненты здоровья.

Анкета опросника SF- 36

Вопрос	Формулы вычисления показателей	Баллы	Общий показатель
3а	(Physical Functioning - PF) - Физическое функционирование) $(PF_{сумм-10})/20 \times 100$		Физический компонент здоровья
3б			
3в			
3г			
3д			
3е			
3ж			
3з			

3и		
3к		
4а	(Role-Physical Functioning — RP) - Ролевое функционирование, обусловленное физическим состоянием ((сумма 4а4б4в4г)-4/4)x100	
4б		
4в		
4г		
7	(Bodily pain — BP) - Интенсивность боли $(7^x+8^x)-2)/10 \times 100$	
8		
1	(General Health — GH) - Общее состояние здоровья $(GH1^x+ GH11a+ GH11б^x+ GH11в+ GH11г^x)-5)/20 \times 100$	
11а		
11б		
11в		
11г		
9а	(Vitality — VT) - Жизненная активность= $(9a^x+9д^x+9ж+9и)-4)/20 \times 100$	
9д		
9ж		
9и		
6	(Social Functioning — SF); Социальное функционирование = $(6^x+10)-2)/8 \times 100$	
10		
5а	(Role-Emotional — RE) - Ролевое функционирование, обусловленное эмоциональным состоянием $= (5a+5б+5в)-3)/3 \times 100$	
5б		
5в		
9б	(Mental Health — MH) - Психическое здоровье= $(9б+9в+9г^x+9е+9з^x)-5)/25 \times 100$	

Обработку полученных данных мы проводили при помощи Инструкции, подготовленной компанией «Эвиденс – Клинико-фармакологические исследования». Перевод на русский язык и апробация методики была проведена «Институтом клинико-фармакологических исследований» (Санкт-Петербург).

Опросник SF-36 был нормирован для общей популяции в США и репрезентативных выборок в Австралии, Франции, Италии. В США и странах Европы были проведены исследования отдельных популяций и получены результаты по нормам для здорового населения и для групп больных с различными хроническими заболеваниями (с выделением групп по полу и возрасту).

Результаты представляются в виде оценок в баллах по 8 шкалам, составленных таким образом, что более высокая оценка указывает на высокий уровень качества жизни.

Статическая обработка результатов исследования проводилась с использованием прикладных программ «Биостат» (StatSoft, США), Microsoft Excel 2013. Сравниваемые группы оценивались с помощью теста Шапиро-Уилка. Качественные и количественные данные анализированы при помощи метода χ^2 -квадрат двухстороннего точного критерия Фишера. Уровень значимости $p < 0,05$ считался достоверным. Статическую значимость различий, исследуемых выборочных данных при нормальном распределении с учетом равенства/неравенства дисперсий групп, оценивали при помощи критерия Стьюдента.

ГЛАВА III.

ПАХОВЫЙ ТРЕУГОЛЬНИК, ЕГО ОТДЕЛЫ И ПАХОВОГО ПРОМЕЖУТКА

На сегодняшний день, можно сказать, что по герниологии издано больше научных работ, чем по другим хирургическим проблемам. Наличие такого объема информации как всегда сопровождается обоснованными противоречиями по некоторым научным и практическим позициям герниологии.

В этом потоке информации имеются скудные данные об анатомии, которые отражают наличие паховой области, в которой располагается паховый треугольник, содержащий паховый промежуток (рис. 41). В последнем проецируется треугольник Гессельбаха, (рис. 40).

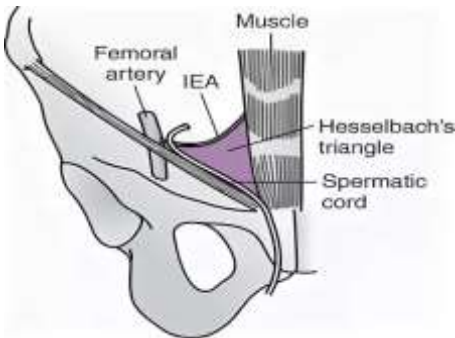


Рисунок 40
треугольник
Гессельбаха

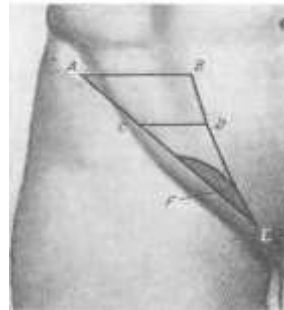


Рисунок 41
ABE – границы паховой области;
CDE – паховый треугольник;
F – паховый промежуток

Нет анатомической картины, в которой демонстрировались бы все отделы пахового треугольника, подвергаемые пластике с их границами и расположением относительно друг от друга. Операцию при паховой грыже озвучивают как пластику пахового канала, хотя, кроме него, операционным действиям подвергаются паховый промежуток с расположенным в нем поверхностным кольцом, глубокое кольцо и латеральный отдел, т.е. вся площадь пахового треугольника. Операцию при паховой грыже лучше озвучивать как пластику пахового треугольника.

Исходя из научно-практической потребности, а также для дифференцированного проведения пластики косой и прямой паховых грыж нами определены отделы пахового треугольника согласно анатомо-топографическому строению, их предназначению, особенностям пластики и в соответствии формам грыж.

На рисунке 42 представлена аллопластика и аутопластика пахового треугольника с его разделением на 4 отдела. Каждый отдел имеет свою самостоятельность с четко обозначенными границами и вместе они составляют одно единое целое - паховый треугольник (рис. 42)

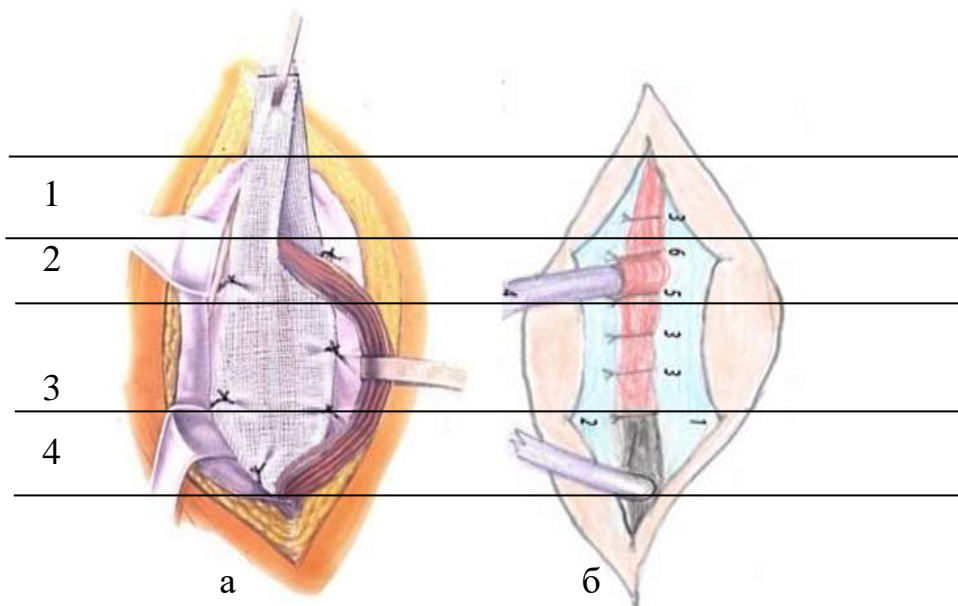


Рисунок 42. а) аллопластика; б) аутопластика

Первый - латеральный отдел (рис. 42-1). Он прочно укреплен внутренней косой и поперечной мышцами, которые вплотную прилегают к паховой связке. Располагается между латеральной стороной глубокого кольца и верхней границей пахового треугольника. В этом отделе накладываем обычно один или два шва на мышцы, первый шов в непосредственной близости от семенного канатика, а апоневроз восстанавливаем в виде дубликатуры. При аллопластике на этот отдел расходуется почти 1/5 часть эндопротеза. Высота первого отдела в среднем составляет 1,5 см.

Второй отдел представлен глубоким паховым кольцом (рис. 42-2). Через него выходит семенной канатик, а у женщин - круглая связка матки и может формироваться косая паховая грыжа. Расстояние между паховой связкой и глубоким кольцом составляет 2-3 мм. Диаметр глубокого кольца равен 1,0 см. Внутренняя косая и поперечная мышцы в норме закрывают половину площади глубокого кольца. Таким образом, расстояние от паховой связки до этих мышц составляет 7-8 мм. Эти данные определены у пациентов с прямой паховой грыжей до мобилизации латерального листка апоневроза, т.к. у них повреждение задней стенки и грыжевой мешок располагаются только в пределах пахового промежутка.

В этих случаях грыжа не способна оказать компрессию на боковые мышцы пахового треугольника и не вызывает их смещение в области глубокого кольца.

Для пластики глубокого кольца мы применяем трехслойную раздельную пластику. Первый слой формируем из поперечной фасции, используя П-образный шов. Раздельная пластика мышц и апоневроза будет освещена в соответствующих разделах. При пластике по Лихтенштейну в сетке вырезается «окно», которое охватывает

семенной канатик по периметру. В этом случае имеет место избыточное образование соединительной ткани с дальнейшим формированием спаек и рубцов между краями сетки и семенным канатиком, что отрицательно влияет на функцию элементов семенного канатика. Напротив, сохранение сократительной способности окружающих семенной канатик мышц благоприятно влияет на функцию элементов семенного канатика.

Третий отдел представлен паховым каналом (42-3), который располагается от медиального края глубокого пахового кольца до начала пахового промежутка или до нижнего края внутренней косой и поперечной мышц. С наружной стороны его ограничивает паховая связка, а с внутренней – боковые мышцы, расстояние между которыми составляет менее 2 см. В нем располагаются семенной канатик или круглая связка матки. Косая паховая грыжа медленно, иногда и с задержками, проходит по паховому каналу от глубокого кольца до поверхностного кольца.

Для его восстановления обычно накладываем 3-4 шва между мышцами и паховой связкой. Первый латеральный шов накладываем в непосредственной близости

с семенным канатиком. Высота пахового канала в среднем составляет 2,5 см.

На сегодняшний день по классическому научному определению четвертый - медиальный отдел соответствует паховому промежутку и расположенному в нем поверхностному кольцу (42-4). В пределах пахового промежутка формируется прямая паховая грыжа. Через поверхностное кольцо проходят косая или прямая паховая грыжа, семенной канатик или круглая связка матки, а также нервы пахового треугольника.

Высота 4-го отдела находится в пределах от 1,6 до 2,4 см, в среднем составляет 2,0 см.

Суммируя размеры длины всех отделов, получаем, что протяженность пахового треугольника в продольном направлении в среднем равняется 7,0 см.

Границы пахового промежутка 4-го отдела по периметру четко определены. Верхняя граница – нижний край внутренней косой мышцы, нижняя – расстояние от лонного бугорка до места прикрепления медиальной ножки поверхностного кольца, медиальная – латеральный край апоневроза прямой мышцы живота, латеральная – медиальный отдел паховой связки.

Важным моментом расположения отделов является условие, чтобы ни один из них не выходил за свои границы и не «вторгался» во владения соседних отделов. Особенно это относится к паховому каналу, которому в научной литературе дают разные интерпретации. Во многих работах глубокое кольцо и паховый промежуток 4-го отдела считают территорией пахового канала. По данным научных источников протяженность пахового канала в среднем равна 4,5 см. Это расстояние получается при суммировании размеров высоты пахового промежутка 4-го отдела и пахового канала.

Исходя из представленных данных, мы можем определить стенки пахового треугольника. В основном они остаются такими же, как были описаны для пахового канала, но с некоторыми уточнениями.

Передняя - апоневроз наружной косой мышцы живота, задняя – поперечная фасция, латеральная – паховая связка, верхняя – горизонтальная линия от границы наружной и средней трети паховой связки до края прямой мышцы живота. Остается медиальный край. По предложенной схеме медиальный отдел 1-го, 2-го и 3-го отделов представлен внутренней косой и поперечной

мышцами, а четвертый отдел – латеральным отделом апоневроза прямой мышцы живота.

Наиболее значимой является пластика 2-го отдела при косой паховой грыже и 4-го отдела при прямой грыже, но обязательным условием является укрепление 3-го отдела и восстановление 1-го отдела. Таким образом, при обеих формах паховых грыж пластике подвергаются все 4 отдела пахового треугольника.

Использование предложенной схемы строения пахового треугольника с составляющими его отделами значительно упрощает теоретические и практические аспекты герниологии.

В научных изданиях нет единого определения пахового промежутка. В них прослеживаются существенные различия с определением и характеристиками параметров пахового промежутка. Основные расхождения наблюдаются по высоте пахового промежутка и расположению нижних краев внутренней косой и поперечной мышц относительно паховой связки и верхней ветви лонной кости. Высоту пахового промежутка определяют как расстояние от паховой связки или лонного бугорка до места перехода боковых мышц в латеральный отдел апоневроза

прямой мышцы живота. В таком случае высота пахового промежутка имеет косое или диагональное направление.

Мы предлагаем трактовать высоту пахового промежутка как расстояние от лонного бугорка или от верхней ветви лонной кости до нижнего края внутренней косой мышцы, что соответствует геометрическому определению высоты.

Протяженность высоты пахового промежутка, по данным различных авторов, колеблется в широком диапазоне от 1,2 до 6 см.

А.С. Абоев (2005), Р.М. Газиев (2006) отмечают, что у некоторых пациентов высота пахового промежутка бывает до 5- 6 см. По данным С.С. Хариас с соавт. (2009), А.В. Черных с соавт. (2016) высота пахового промежутка составляет от 1,2 до 3 см.

Эти неоднозначные данные, которые вносят путаницу в анатомо-топографическое строение пахового промежутка, требуют определиться с его истинной характеристикой.

На основании анализа обширного материала нами изучены и определены параметры пахового промежутка с новых позиций.

Анатомически паховый промежуток имеется во всех отделах, и располагается он между паховой связкой и мышцами пахового треугольника. В первом отделе паховый промежуток почти отсутствует, т.к. мышцы располагаются вплотную с паховой связкой. При наличии косой паховой грыжи ширина пахового промежутка во втором отделе представлена в пределах 1,4 см. Паховый промежуток третьего отдела при наличии косой паховой грыжи находится в пределах 2 см. В четвертом отделе паховый промежуток располагается между паховой связкой и латеральным отделом апоневроза прямой мышцы живота. Его ширина находится в пределах от 1,3 до 3,2 см.

Среди всех пациентов у 57 (47,1%) ширина пахового промежутка 4-го отдела была от 1,3 до 2,1 см и представлена щелевидной формой. В этих случаях получается, что ширина пахового промежутка 3 отдела бывает равным или больше по отношению к паховому промежутку 4-го отдела.

Таким образом, паховый промежуток пахового треугольника располагается во 2-ом, 3-ем и 4-ом отделах, а его высота составляет сумму высоты этих трех отделов.

Это вносит определенные поправки в определение параметров пахового промежутка. Верхней границей всего пахового промежутка является латеральный отдел глубокого кольца, а нижней – верхняя ветвь лонной кости. Наиболее значимой из всех этих отделов, составляющих паховый промежуток, является 4-й медиальный отдел. В первом случае получается, что авторы учитывают высоту всего пахового промежутка. Данные других авторов относятся только к высоте 4-го отдела. Получается, что все они правы.

На сегодняшний день операцию при паховой грыже озвучивают как пластику пахового канала, который представлен одним из четырех отделов пахового треугольника. Если обозначить операцию как пластику пахового промежутка, то при этой операции пластике подвергаются уже три отдела, что является более обоснованной, чем пластика одного пахового канала. При операции по поводу паховой грыжи пластике подвергаются все четыре отдела, т.е. вся площадь пахового треугольника. На основании этого мы обозначаем операцию при паховой грыже как пластику пахового треугольника.

В дальнейшем мы будем придерживаться определения только пахового промежутка 4 отдела, и представлять его, как область поверхностного кольца. Кроме того, далее будут рассмотрены более подробно изложенные в научных изданиях интерпретации параметров пахового промежутка. Эти данные будут иметь отношение только паховому промежутку 4-го отдела. Этот отдел является наиболее важным для пластики при паховой грыже, в частности для выполнения реконструкции или полного закрытия поверхностного кольца, от которых зависит прочность пластики.

Получается, что наиболее обсуждаемым отделом в научной литературе является паховый промежуток - естественный дефект мышечного слоя брюшной стенки в нижнемедиальной части пахового треугольника.

Из-за отсутствия мышечного покрытия 4-ый отдел пахового треугольника является «слабым местом

Для изучения закономерностей формирования и не формирования рецидива грыжи нами были внесены некоторые коррекции в анатомо-топографическое строение пахового промежутка, который представляет собой геометрическую фигуру, параметрами которой являются пе-

риметр, форма, высота и ширина. Наиболее изученными и акцентирующими внимание являются высота и форма пахового промежутка. Ни всеми этими параметрами и выполняемыми оперативными действиями для пластики пахового промежутка имеются соответствия.

Считается, что если высота пахового промежутка 3 см и более, то рассчитывать на надежность шва в области пахового промежутка не приходится.

Между высотой пахового промежутка, которая изменяется в продольном направлении, и накладываемыми в поперечном направлении швами нет взаимосвязи. Успех пластики пахового промежутка не зависит от его высоты, а находится в непосредственной зависимости от его поперечного размера, т.е. от ширины. Разновидности форм поверхностного кольца так же находятся в непосредственной зависимости от размеров его ширины, а не от его высоты.

Таким образом, наиболее значимой для пластики пахового промежутка является его ширина. Ее измеряют в наиболее широкой части поверхностного кольца, проводя поперечную линию перпендикулярно линии высоты.

По утверждению Т.Ф. Лавровой (1979), А.В. Черных (2016) и других авторов высота пахового промежутка определяет его форму и имеет отношение к формированию паховой грыжи. Чем больше высота, тем больше площадь пахового промежутка и больше вероятность возникновения паховой грыжи.

Они объясняют это тем, что при сокращении внутренней косой и поперечной мышц их нижние края плотно сопоставляются с паховой связкой, тем самым надежно обеспечивая клапанный механизм при повышении внутрибрюшного давления.

Если нижний край внутренней косой мышцы живота расположен низко по отношению к паховой связке, то он хорошо прикрывает глубокое кольцо. Если нижний край внутренней косой мышцы проходит высоко и горизонтально, то мышечная защита глубокого кольца меньше.

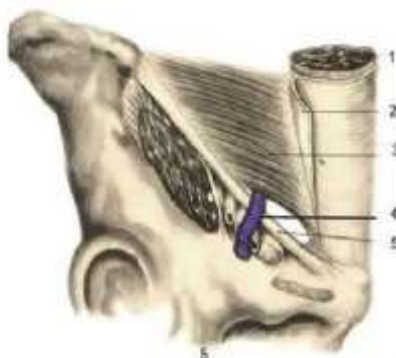Таким образом, расположение нижнего края внутренней косой мышцы относительно паховой связки определяют различия форм и высоты пахового промежутка, от которых зависит быть или не быть паховой грыже.

По данным А.В. Черных с соавт. (2016) при аутопсии 123 трупов без наличия паховых грыж значительно чаще

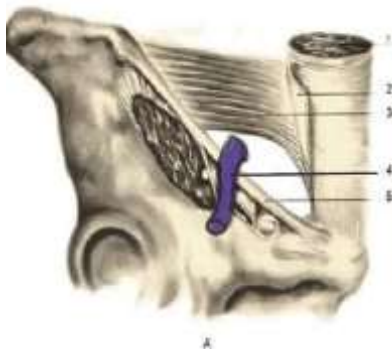
(81,3%) наблюдалась щелевидно-овальная форма пахового промежутка (рис. 43). Высота пахового промежутка при этой форме составила 1,5 см.

Треугольная форма пахового промежутка, предрасполагающая к возникновению паховой грыжи, обнаружена в 18,7% случаях (рис. 44). Высота пахового промежутка при треугольной форме составила 2,5 см.

- Рисунок 43.** Щелевидно – овальная форма
- 1 – прямая мышца;
 - 2 – апоневроз наружной косой мышцы живота;
 - 3 – внутренняя косая мышца;
 - 4 – семенной канатик;
 - 5 – паховая связка



- Рисунок 44.** Треугольная форма. 1 – прямая мышца;
- 2 – апоневроз наружной косой мышцы живота;
 - 3 – внутренняя косая мышца;
 - 4 – глубокое кольцо и семенной канатик;
 - 5 – паховая связка



На основании этих научных трактовок о значении

высоты пахового промежутка в формировании паховой грыжи К. С. Такуев (1987) отмечает, что пришивание боковых мышц живота в медиальном отделе пахового промежутка к паховой связке, осуществляемое при выполнении классических способов пластики задней стенки пахового канала, анатомически не обосновано. Правильные соотношения создаются при фиксации сухожильных окончаний внутренней косой и поперечной мышц к лонной кости, к гребенчатой связке и частью к верхним волокнам лакунарной (жимбернатовой) связки, которая сопровождается и низведением нижних краев этих мышц.

С такой трактовкой и техникой выполнения пластики мы не можем согласиться, возможно, и многие другие.

Для обоснования своих позиций нам надо подойти (условно) к операционному столу и вместе с оперирующим паховую грыжу хирургом рассмотреть анатомию пахового промежутка. Обнажаем апоневроз наружной косой мышцы живота и поверхностное кольцо, которое является территорией 4-го медиального отдела и соответствует его паховому промежутку. Определяем высоту поверхностного кольца, которая у пациента равна 2,0 см. Рассекаем апоневроз, и параллельно обнажаем паховый

промежуток пахового канала и 2-го отдела. В пределах этого же расстояния от верхней ветви лонной кости располагаются и нижние края внутренней косой и поперечной мышц. При этом нам не удастся ни визуализировать, ни прощупать сухожильные окончания этих мышц в области пахового промежутка, т.к. они входят в состав латерального листка апоневроза прямой мышцы живота, поэтому изолировано захватить их в шов без захвата латерального листка апоневроза прямой мышцы живота невозможно. Расстояние между местами прикрепления медиальной ножки и латеральной ножки у пациента составляет 2,2 см.

Единственным самостоятельным сухожильным образованием в области пахового промежутка является медиальная ножка, которую можно визуализировать, прощупывать и использовать для наложения шва.

Медиальная ножка поверхностного кольца представлена только апоневрозом наружной косой мышцы живота. В проекции мышц апоневроз представлен двумя листками – наружным апоневрозом внутренней косой мышцы и апоневрозом наружной косой мышцы живота.

У 121 пациентов, оперированных по поводу паховой

грыжи, анатомия пахового промежутка соответствовала выше описанной. На основании индивидуальных особенностей, мы допускаем в редких случаях различные варианты анатомии пахового промежутка. Эти варианты являются исключением и не могут быть правилом.

Изучение анатомии пахового промежутка у всех оперированных пациентов с паховыми грыжами позволило нам определиться с высотой, формой и шириной пахового промежутка. Полученные данные позволяют констатировать, что никакой определенной взаимозависимости между высотой и формой пахового промежутка не имеется. Высота пахового промежутка может быть меньше 2 см, а форма при этом может быть треугольной, и наоборот. Кроме того, полученные нами данные не согласуются о взаимосвязи высоты пахового промежутка с возможностью формирования паховой грыжи.

Как было отмечено, треугольная форма пахового промежутка обнаружена в 18,7% случаях при аутопсии 123 трупов без паховой грыжи (А.В. Черных, 2016 и др.).

Если верно утверждение о слабой мышечной защите глубокого кольца при треугольной форме, то трудно в это верить, когда в 23 случаях при этой форме поверхност-

ного кольца паховой грыжи не было.

Конечно, теоретически можно предположить, что если бы все они оставались бы жить, то в дальнейшем в их жизни могла бы появиться паховая грыжа.

Трудно согласиться с авторами, что глубокое кольцо может располагаться медиальнее от нижних краев боковых мышц при треугольной форме пахового промежутка (где же паховый канал?), а при щелеобразно-овальной форме мышцы могут располагаться в паховом промежутке 4-го отдела. При операции по поводу паховой грыжи не бывает случаев, когда хирургу не приходится укреплять паховый канал с наложением 3-4 швов между мышцами и паховой связкой.

Паховая связка является наружной стороной паховой области, а его медиальная и средняя части, высота которых 7,0 см, составляет наружную сторону пахового треугольника. Глубокое кольцо располагается на уровне середины средней части паховой связки. Начало глубокого кольца от паховой связки находится в пределах 2-3 мм. Расстояние от нижней границы пахового промежутка до глубокого кольца в среднем составляет 4,5 см. Такую высоту пахового промежутка 4-го отдела, при которой ниж-

ние края внутренней косой и поперечной мышц могли бы оголить хотя бы небольшой участок глубокого кольца, нам не приходилось констатировать.

Это вовсе не опровергает значение топографии мышц в формировании паховой грыжи, а только уточняет, что необходимо исходить от расположения наружных краев мышц от паховой связки, а не их нижних краев относительно верхней ветви лонной кости.

Место расположения внутренней косой и поперечной мышц на глубоком кольце и от паховой связки изучены у пациентов с прямой паховой грыжей, у которых глубокое кольцо и боковые мышцы не были вовлечены в грыжевой механизм. Мышцы располагались на расстоянии 7-8 мм от паховой связки и «покрывают» половины площади глубокого кольца (рис. 45).

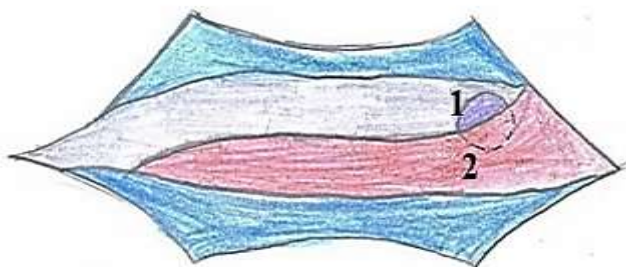


Рисунок 45. В норме в состоянии покоя мышцы прикрывают половину глубокого кольца 1 – глубокое кольцо; 2- мышцы

Таким образом, при нагрузке на брюшную стенку внутренняя косая и поперечная мышцы способны закрывать площадь глубокого кольца и расстояние до паховой связки, которое составляет 7-8 мм (рис.46).

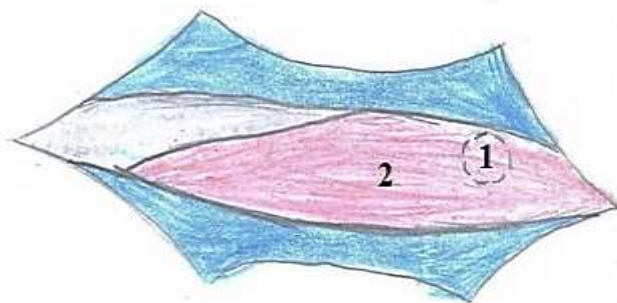


Рисунок 46. При сокращении мышцы полностью закрывают глубокое кольцо и расстояние до паховой связки 1 – глубокое кольцо; 2 - мышцы

Благодаря этому 97% людей обязаны отсутствию кривой паховой грыжи. В этом случае повышенное внутрибрюшное давление не может повлиять на формирование кривой паховой грыжи.

Формирование кривой паховой грыжи связано с тем, что у 3% людей нарушена топография и мышцы располагаются по внутреннему краю глубокого кольца, а от паховой связки на расстоянии 12-14 мм (рис. 47).

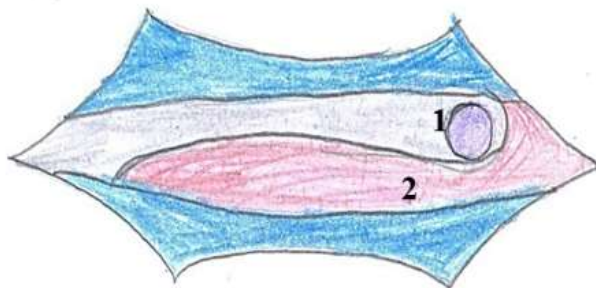


Рисунок 47. Мышцы располагаются по внутреннему краю глубокого кольца, не прикрывая его 1 – глубокое кольцо; 2 - мышцы

В этом случае при нагрузке на брюшную стенку глубокое кольцо останется в большей или меньшей степени оголенным (рис. 48).

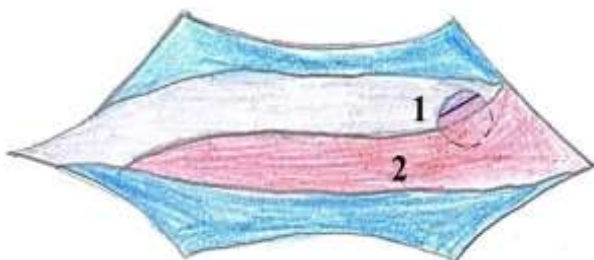


Рисунок 48. 1- глубокое кольцо; 2 - мышцы.

Пунктирная линия – глубокое кольцо оголено в большей степени;
сплошная линия – кольцо оголено в меньшей степени

При первом варианте грыжа появится в ранние сроки, а при втором варианте, когда глубокое кольцо остается оголенным в меньшей степени, грыжа появится в поздние сроки. Это объясняет, почему косая паховая грыжа может

формироваться в любом возрасте. Эту топографию необходимо исправить хирургу при пластике кривой паховой грыжи, но только без повреждения мышц лигатурой.

Расстояние между местами прикрепления обеих ножек определяет ширину и форму пахового промежутка. Как было озвучено, расстояние между местами прикрепления латеральной и медиальной ножек поверхностного кольца у 57 (47,1%) пациентов было от 1,3 до 2,1 см, а форма - щелевидная. У 49 (40,5%) пациентов расстояние было от 2,2 до 2,7 см, а форма - овальная. У 15 (12,4%) - от 2,8 до 3,2 см, а форма - треугольная (рис. 49).

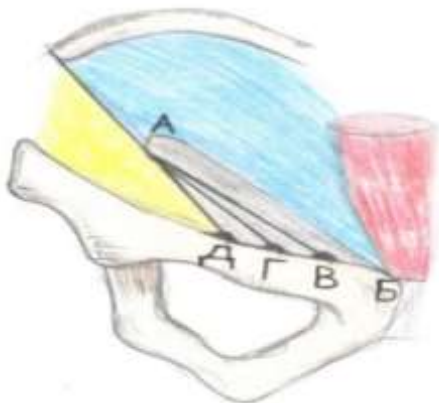


Рисунок 49. А - поверхностное кольцо; Б - симфиз; АБ - медиальная ножка; АВ, АГ, АД - варианты расположения латеральной ножки; В.Г.Д - варианты расположения лонного бугорка; АБВ - щелевидная форма; АБГ - овальная форма; АБД - треугольная форма

Такой широкий диапазон их расположениями связан с различием расстояния между местом прикрепления медиальной ножки относительно лонного симфиза и лонным бугорком, куда прикрепляется латеральная ножка поверхностного пахового кольца.

При рассмотрении всех трех форм поверхностного кольца, изображенных на рисунке 49, складывается впечатление, что формирование и различия этих форм определяет только анатомические особенности расположения лонного бугорка относительно лонного симфиза.

Наиболее значимым фактором формирования различий в формах поверхностного кольца является анатомо-топографические особенности поперечных размеров прямых мышц живота у места прикрепления к симфизу и верхней ветви лонной кости.

Если поперечные размеры прямых мышц живота позволяют латеральному краю апоневроза вместе с медиальной ножкой располагаться в пределах от 1,3 до 2,1 см от лонного бугорка, то форма поверхностного кольца будет щелевидной. При их расположении на расстоянии от 2,2 до 2,7 см будет овальная форма, а при расстоянии от 2,8 до 3,2 см – треугольная форма.

Формы поверхностного кольца, отображенные на рисунке 49, показывают, что их основанием является верхняя ветвь лонной кости, а вершиной – область нижних краев боковых мышц, где апоневроз расходится на ножки, образуя острый угол, соответствующей величины для каждой формы.

В классическом варианте (рис.41) форма поверхностного кольца представлена развернутой на 180 градусов.

Форму поверхностного кольца определяет расстояние между местом фиксации латеральной ножки относительно медиальной ножки. Эти данные может получить каждый хирург при пальцевом исследовании поверхностного кольца. Расположение медиальной ножки поверхностного кольца хирург определяет всегда, а вот латеральная ножка может располагаться в соприкосновении с пальцем, или на различном удалении от него. В различиях поперечного размера поверхностного кольца, которые определяют разновидности его форм, хирург может убедиться и во время операции.

Высота пахового промежутка является одним из его анатомо-топографическим параметром, который определенного значения для пластики при паховой грыже не

имеет. Нас интересует поперечное расстояние между сшиваемыми тканями, от которого прочность пластики поверхностного кольца находится в прямой зависимости. Высота пахового промежутка и его ширина определяют площадь пахового промежутка.

При косой паховой грыже и наличии щелевидной формы содержимое грыжевого мешка образует «затор» у поверхностного кольца и оказывает давление на апоневроз, вызывая расхождение продольно расположенных волокон апоневроза. При этом волокна апоневроза расходятся друг от друга на расстоянии 2-3 мм. В этих случаях содержимое грыжевого мешка не может расширить или разрушить поверхностное кольцо, т.к. его наружная полуокружность сформирована волокнами, которые располагаются в поперечном направлении. При выполнении пластики нам всегда приходится рассекать это кольцо. Если имеется треугольная форма поверхностного кольца, то грыжа проходит через него транзитом, не вызывая расхождение волокон апоневроза.

Прямая паховая грыжа не образует «затор» у поверхностного кольца и не вызывает расхождение волокон апоневроза, т.к. ее грыжевые ворота широкие и распола-

гаются вблизи поверхностного кольца. Эти особенности позволяет прямой грыже «штурмовать» поверхностное кольцо в основном из брюшной полости.

В редких случаях эти данные могут быть искажены в зависимости от объема содержимого грыжевого мешка и степени его воздействия на область поверхностного кольца.

Таким образом, если во время операции мы наблюдаем расхождение волокон апоневроза, то это значит, что у пациента имелась щелевидная форма поверхностного кольца. При отсутствии расхождения волокон апоневроза - треугольная форма или прямая паховая грыжа.

В этом случае полное закрытие или реконструкция поверхностного кольца, препятствующие возникновению рецидива, является невозможной без выполнения послабляющего надреза медиального листка апоневроза.

Подробное описание выполнения и обоснования этого надреза дано в главе № V.

Овальная форма поверхностного кольца занимает промежуточное состояние, когда в одних случаях, при ее максимальных поперечных размерах не будет разволокнения апоневроза, а при меньших поперечных размерах

будет расхождение волокон.

Обычно расхождение наблюдается между несколькими парами волокон апоневроза напротив верхнего угла поверхностного кольца, где апоневроз раскрывается, образуя медиальную и латеральную ножки. Место в центральной части, где волокна расходятся, является ориентиром для выполнения разреза апоневроза.

Таким образом, при треугольной форме и максимальных размерах овальной формы поверхностного кольца выполнение послабляющего надреза медиального листка является обязательным.

Мы применяем и рекомендуем выполнение послабляющего надреза при всех формах поверхностного кольца. Это продиктовано особенностями заживления апоневротической ткани, которое происходит медленнее других тканей.

По данным В.Н. Егиева и П.К. Воскресенского (2015) заживление раны апоневроза протекает в три фазы. Третья фаза созревания может длиться до 12 месяцев и более для образования «зрелого» коллагена. К концу года прочность рубца может достигать 90%, однако никогда он не достигает прочности исходного апоневроза.

В течение этого времени повышенное давление действует на нить, соединяющая края апоневроза, и она либо «растягивается», либо «прорезает» ткань.

Выполнение послабляющего надреза не только при треугольной форме поверхностного кольца позволяет обеспечивать стыковку сшиваемых тканей с запасом, что способствует значительному снижению давления на нить. В этих случаях для повторного выхода грыжи через поверхностное кольцо после его реконструкции или полного закрытия необходимо, чтобы грыжа могла вызвать разрыв лигатуры или волокон апоневроза в поперечном направлении. Такими силовыми возможностями грыжа, как мы понимаем, не владеет. В этих случаях нет необходимости в использовании эндопротеза для дополнительного укрепления 4-го отдела.

Необходимо отметить то, что размеры или форма поверхностного кольца, в том числе и его треугольная форма, не имеют никакого отношения к формированию паховой грыжи. От формы поверхностного кольца зависит степень эффективности пластики поверхностного кольца и возможность формирования рецидива.

ГЛАВА IV.

ПРОБЛЕМЫ ОСНОВНЫХ МЕТОДОВ ПЛАСТИКИ ПАХОВОЙ ГРЫЖИ

Ни один из вариантов пластики задней стенки, в том числе и использование П-образного шва, не может противостоять расширяющему и разрушающему действию внутрибрюшного давления на глубокое кольцо и заднюю стенку пахового канала без мышечной поддержки.

Действительно, восстановление задней стенки у глубокого кольца выполняется соответственно диаметру семенного канатика с небольшим запасом, т.е. проводится восстановление задней стенки до грыжевого состояния. Приводящие и предрасполагающие факторы, основными из которых являются анатомо-топографические особенности строения пахового треугольника, остаются и могут способствовать возврату заболевания.

Это подтверждает длительный путь, проделанный с момента, когда еще в 1887 г Марси предложил и применил простой вариант устранения повреждения задней стенки, вызванного кривой паховой грыжей при прохождении через глубокое кольцо в паховый канал.

По Марси обычно накладывают один или два узловых шва на область повреждения задней стенки. Швы располагаются параллельно волокнам поперечной фасции, и при затягивании шва фиксация лигатуры между волокнами будет непрочной. В данном случае лигатура не фиксируется за волокна поперечной фасции. При продолжающемся воздействии внутрибрюшного давления дефект может легко возобновиться.

Узловые швы на апоневрозе, в отличие на поперечной фасции, располагаются перпендикулярно к его волокнам и обеспечивают прочную стыковку листков апоневроза наружной косой мышцы живота.

В 1977 году Ю.А. Нестеренко и Ю.Б. Салов предложили оригинальную методику однослойной пластики задней стенки пахового канала с использованием однородных тканей. Пластику выполняют сшиванием объединенного сухожилия с подвздошно-лобковым тяжом с захватом поперечной фасции. Успех операции определяется выраженностью объединенного сухожилия и подвздошно-лобкового тяжа. В подавляющем большинстве случаев объединенное сухожилие не выражено, из-за чего его не удастся визуализировать для захвата в шов. При

отсутствии соединенного сухожилия необходимо мобилизовать и сместить вверх край внутренней косой мышцы живота, что сопровождается значительным усложнением хода операции и травматизацией мышечной ткани.

При этих двух методах остается неясным, как будут восстановлены мышцы и апоневроз. Если их пластика оставлена на усмотрение оперирующего хирурга, то он, скорее всего, использует более простой для выполнения метод по Жирару-Спасокукоцкому. Критическая оценка данному методу будет обоснована ниже.

С середины XX века громко заявила о себе операция по Шолдайсу, в которой определяющим являлось создание дубликатуры из поперечной фасции для укрепления задней стенки. Данная операция предусматривает иссечение *m.cremaster*, якобы для более надежной пластики глубокого кольца. На самом деле *m.cremaster* не имеет никакого отношения к формированию диаметра глубокого кольца.

Элементы семенного канатика до вхождения в глубокое кольцо располагаются по отдельности на задней поверхности брюшины.

Только в пределах глубокого кольца элементы соби-

раются вместе и являются еще оголенными. При выходе из глубокого кольца они во главе с яичком «окутываются» в поперечную фасцию уже под названием внутренняя семенная оболочка. Поперечная фасция остается фиксированной по краям глубокого кольца и препятствует прохождению грыжи вне элементов. Грыжевое выпячивание может пройти через глубокое кольцо только вместе с элементами. Находясь вместе с элементами семенного канатика, грыжа как бы является еще одним его «элементом», но нежелательным. Косая паховая грыжа может разрушить поперечную фасцию пахового канала только при выходе из глубокого кольца, оставаясь в окружении всех трех слоев семенного канатика.

Креmasterная мышца располагается над внутренней семенной оболочкой, которая препятствует прохождению этой мышцы в пределы глубокого кольца. Эта мышца образует второй слой семенного канатика и, находясь вне глубокого кольца, может при сокращении, хотя и незначительно, но блокировать его. Наружная семенная оболочка формирует третий слой семенного канатика.

Для доступа до грыжевого мешка необходимо рассечь все три слоя семенного канатика.

Здесь необходимо отметить, что в научных работах, а также в учебниках по хирургии, в разделе дифференциальная диагностика косых и прямых паховых грыж указывается, что при косой паховой грыже семенной канатик располагается медиально от грыжевого мешка, что не соответствует действительности.

При рецидивной паховой грыже, если при первой операции не были восстановлены оболочки семенного канатика, его элементы и грыжевой мешок будут оголены, но располагаться они будут вплотную друг другу.

Интервенция в семенной канатик по методу Шолдайса не завершается пересечением кремастерной мышцы, она продолжается пересечением и лигированием наружных семенных артерий и вен. Яичко лишается кровоснабжения из кремастерной артерии и артерии семявыносящего протока, оставаясь на снабжении из яичковой артерии. При этом яичко, конечно, останется жизнеспособной, но со сниженной работоспособностью. Можно предположить, что в этом случае кровоснабжение яичка страдает в большей степени, чем при воздействии эндопротеза на эти сосуды.

По данным А.Е. Кучерявого (канд. дис., 2007) наруше-

ния копулятивной функции (эрекция, эякуляция) у пациентов после операции по Шолдайсу более выражены, чем после операции по Лихтенштейну.

Положительной стороной является то, что предлагаемая интервенция в семенной канатик и его элементы не нашла поддержки у хирургов.

Наложение непрерывного шва отдельно на поперечную и внутреннюю косую мышцы подвергают их большему повреждающему эффекту лигатуры. При выполнении мышечной пластики мы захватываем эти мышцы одним швом. Вместе они крепче, и лигатуре будет намного труднее «сломать» их.

В 1983 г М.Р. Desarda предложил метод формирования из медиального листка апоневроза наружной косой мышцы живота лоскута, который фиксируется под семенным канатиком на задней стенке для ее укрепления.

Длительный период практического применения и полученные за все это время статические данные о послеоперационных осложнениях, основным из которых является и остается высокий процент рецидивов, подтверждают отсутствие необходимых для хирурга и благоприятных для пациента результатов. Это связано, в том чис-

ле, с надеждой на возможность достижения эффективных результатов от использования различных вариантов восстановления и укрепления задней стенки пахового канала (3-го отдела) соответственно семенному канатику при пластике косых паховых грыж.

Метод Desarda можно было бы с успехом применять, если бы имелось натяжение при сшивании листков апоневроза в третьем отделе. Как мы знаем, сшивание листков апоневроза выполняется конец в конец или в виде дубликатуры без натяжения, при котором медиальный листок располагается на задней стенке и с таким же успехом укрепляет ее. Медиальный отдел полоски апоневроза сшивается с мышцами традиционным способом, в последующем наступает их повреждение, рубцевание и отрыв мышц от рубца. Несмотря на то, что метод не особо сложный для выполнения, но является травматичным и сомнительной эффективности. Данная пластика не является анатомически обоснованной, т.к. не предусматривает выполнение мышечной защиты глубокого кольца и реконструкцию поверхностного кольца, а способствует только расширению пахового промежутка 3 отдела.

Если бы автор использовал часть этого выкроенного

лоскута для укрепления пахового промежутка 4-го отдела, или, в лучшем случае, фиксировал бы его внутреннюю сторону к задней стенке, располагая мышцы и семенной канатик над лоскутом, то метод был бы более эффективным. Используя метод Мартынова, можно с таким же успехом укрепить заднюю стенку медиальным листком апоневроза. Можно внести некоторые технически несложные коррекции в метод Мартынова, располагая медиальный листок апоневроза под семенным канатиком, а его расположить между прорезями листков апоневроза. Семенной канатик остается над апоневрозом, а поверхностное кольцо закрывается полностью.

Эти коррекции позволяют выполнять значительно проще и быть более эффективным, чем операция Desarda. Можно с большой вероятностью констатировать, что модифицированный метод пластики по Мартынову имеет перспективное будущее.

Широкую известность получил метод, предложенный Лихтенштейном (1989), который провозгласил новый принцип – аллопластика без натяжения.

При этой операции наблюдаются эндопротез - ассоциированные осложнения, которые приводят к росту коли-

честв сером и гематом, появлению хронической боли и ощущению инородного тела. Семенной канатик не изолирован от сетки, что ведет к прогрессивно нарастающему фиброзному изменению канатика, которое способствует снижению кровотока в сосудах, снабжающих яичко. Рубцовые разрастания вокруг и по ходу семявыносящего протока приводят к нарушению его перистальтики или облитерации просвета. Снижается или полностью нарушается транспортная функция семенного канатика с развитием олигоспермии.

Среди мужчин, перенесших грыжесечение в результате нарушения половой функции, наблюдаются неуверенность, чувство неполноценности, депрессия, замкнутость [5, 8, 25, 30, 56, 99, 150, 168].

Пластика по Лихтенштейну с применением полипропиленовой сетки не может быть рекомендована мужчинам репродуктивного возраста и категорически противопоказана при двусторонней паховой грыже [51, 59].

Более подробно о степени нарушения половой функции при операции по Лихтенштейну приведено в главе обзора литературы.

Пластика паховой грыжи по Лихтенштейну также име-

ет отношение к укреплению задней стенки. В отличие от других методов данная пластика направлена на закрытие и укрепление задней стенки 1-го, 3-го и 4-го отделов с оставлением «окна» во 2-ом отделе для выхода семенного канатика. Почему же автор не определился, как и другие, использовать эндопротез для укрепления только 3-го отдела соответственно семенному канатику? Лучше самого Лихтенштейна никто не ответить на этот вопрос. Можно только предположить, что к этому времени он уже владел информацией об отсутствии положительного эффекта от укрепления задней стенки 3-го отдела соответственно диаметру семенного канатика.

Развитие рубцового процесса при протезирующей пластике нарушает нервную трофику мышц паховой области и их функцию, что приводит к возникновению слабых мест в точках соединения протеза с тканями, следствием чего может быть рецидив грыжи [5, 7, 12, 15, 41].

На самом деле отрыв мышц от эндопротеза связан с затягиванием узла до упора при их фиксации. При этом шве, как было отмечено, происходит повреждение мышц с последующим их рубцеванием. Мышцы, контактируемые с этим рубцом, продолжают функционировать, что в

последующем приводит к их отрыву.

Таким образом, при фиксации сетки к мышцам необходимо соблюдать тот же принцип, предложенный нами для фиксации мышц к паховой связке – не затягивать шов, наложенный на мышечную ткань с захватом эндопротеза, до максимального упора.

Важным этапом аллопластики является формирование вокруг и соответственно диаметру семенного канатика «окна» Кукса. Прочность эндопротеза препятствует прохождению грыжи через глубокое кольцо. В литературе имеются сообщения о возникновении грыжи через это «окно» (41). Возможно, это связано с техническими погрешностями при формировании диаметра сетки вокруг семенного канатика.

Применение эндопротеза при вентральных грыжах подтвердило свою эффективность. При паховых грыжах открытий метод аллопластики при широком внедрении не дал ожидаемых результатов.

Количество рецидивов при аллопластике, по данным многих авторов, наблюдается в 3-5% случаев. Все имеющиеся в арсенале методы пластики местными тканями сопровождаются рецидивами минимум 10% случаев, что почти недопустимо. Сложилась ситуация, когда аутопла-

стика плохо, а аллопластика имеет свои негативные стороны, с которыми надо считаться. В настоящее время операция Лихтенштейна является рекомендованной Российским обществом хирургов для пластики паховой грыжи, хотя полной поддержки у хирургов она не нашла.

Наиболее близким методом хирургического лечения паховых грыж к способу, предлагаемому нами, является пластика рецидивных паховых грыж, предложенной М.А. Топчиевым (2009). После анатомической препаровки семенного канатика и высокой перевязки грыжевого мешка, проводится рассечение внутренней косой и поперечной мышц в поперечном направлении. Глубокое кольцо вместе с семенным канатиком перемещают медиальнее культи грыжевого мешка в толщу пересеченных мышц. Глубокое кольцо и края рассеченных мышц ушиваются. Преимущество метода заключается в том, что вновь сформированное глубокое кольцо и семенной канатик укрепляются мышечным массивом. По мнению автора, указанные особенности операции являются условиями, улучшающими как процессы регенерации тканей в области пластики, так и результаты операции в целом, способствуя снижению риска послеоперационных осложнений, повышению качества жизни больных.

После ознакомления с методом, основанным на перемещение глубокого кольца и семенного канатика под мышечную защиту, возникает вопрос уважаемому автору. Почему данный метод предложен при рецидивных, а не при первичных грыжах? Можно быть уверенными в том, что М.А. Топчиев будет только рад, если предложенный им метод будет применен хирургами и при первичных грыжах.

В арсенале хирургов имеется метод по Постемскому, который предусматривает перемещение семенного канатика в толщу продольно пересеченных внутренней косой и поперечной мышц в латеральном направлении от семенного канатика с сохранением глубокого кольца на своем месте. После этого этапа операции автор предлагает захватывать одним швом медиальный листок апоневроза, мышцы и поперечную фасцию для сшивания с паховой связкой, что является грубой ошибкой при реставрации тканей пахового треугольника.

В какой-то период времени метод пользовался широкой популярностью. В последующем, из-за высокого процента рецидивов, его почти перестали применять при паховых грыжах.

В обоих этих методах имеется рациональное зерно, ко-

торое заключается в создании мышечной блокировки семенного канатика, а в первом случае и полное перемещение глубокого кольца с формированием его периметра мышечной тканью. Сдерживающим фактором их применения являются технические сложности их выполнения.

Высокий процент рецидивов при пластике по Постемскому связан с тем, что первый этап операции, будем откровенны, мало кто выполнял бы из-за серьезной травмы мышечной ткани.

Действительно, хирургу для выполнения первого этапа пластики по Постемскому, предусматривающий продольный разрез мышечной ткани для расположения семенного канатика, диаметр которого 1,0 см, необходимо выполнить это разрез на глубину не менее 1,5 см.

Это еще раз подтверждает тезис герниологии о необходимости поиска простых для выполнения и надежных по результатам способов пластики при паховой грыже при одновременном уменьшении их травматичности.

Рассмотрим механизмы, происходящие с тканями при передней пластике по Жирару-Спасокукоцкому (рис.50). Мышцы, зажатые в апоневротическом желобке, подвергаются гораздо большей компрессии, т.к. для плотной стыковки листков апоневроза необходимо максимальное затя-

гивание лигатуры. Это сопровождается прорезыванием мышц, захваченных вместе с апоневрозом.



а

б

Рисунок 50. Метод по Жирану- Спасокукоцкому
 а) медиальный листок с мышцей (на макете зажим) плотно пришит к паховой связке; б) прорезывание мышц (зажим удален) и расхождение листков апоневроза НКМЖ

Следовательно, использование метода по Жирану-Спасокукоцкому или по Кимбаровскому может привести к расслаблению лигатуры и снижению прочности пластики.

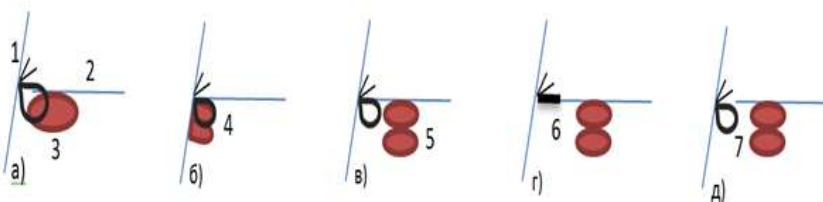


Рисунок 51. а) 1, 2 – листики апоневроза НКМЖ; 3 – шов с захватом апоневроза и мышца; б) 4 – натягивание лигатуры до упора; в) 5 – прорезывание мышц; г) 6 – натяжение лигатуры; д) 7 – отрыв лигатуры

На рисунке 51 представлена схема, как апоневроз наружной косой мышцы живота вместе с мышцами пришивается к паховой связке, и какие изменения в дальнейшем происходят вслед за этим.

По мнению В.В. Жебровского (2008), пластика по Жирару-Спасокукоцкому-Кимбаровскому имеет лишь историческое значение.

Тем не менее, передняя пластика в настоящее время остается в арсенале хирургов, которые в своей практической деятельности пользуются эту технологию и не хотят перейти на другие методы пластики. Для выполнения данный метод является наиболее простым, т.к. накладываются в два раза меньше швов, паховая связка повреждается в меньшей степени и сокращается время операции.

Свое значение пластика передней стенки сохранила при начальных формах косых паховых грыжах без расширения глубокого кольца. Ее важнейшим преимуществом является коррекция пахового канала и поверхностного кольца без интервенции в глубокие слои.

По современным представлениям пластика передней стенки может быть применена лишь при косой паховой грыже I типа, которая встречается в основном у детей, подростков и молодых людей. Грыжевое выпячивание у них

распространяется от не расширенного глубокого кольца до средней трети пахового канала («канальная» грыжа).

При передней пластике реконструкция поверхностного кольца соответственно диаметру семенного канатика при треугольной форме представляет трудности, из-за ненадежности шва между сшиваемыми тканями.

Переднюю пластику у этих пациентов, а также у женщин, выполняем с наложением узловых швов на мышцы с захватом паховой связки без затягивания лигатуры до упора, а апоневроз восстанавливаем в виде дубликатуры с послабляющим надрезом медиального листка. Выполнение этого надреза позволяет во всех случаях, в том числе и при треугольной форме пахового промежутка, исключить натяжение шва при реконструкции поверхностного кольца.

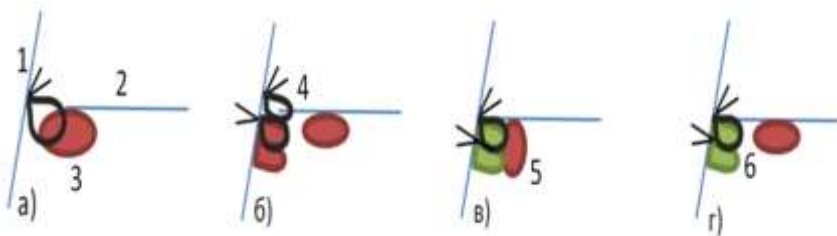


Рисунок 52. Метод по Бассини а) 1,2 – листики апоневроза НКМЖ; 3 – шов на мышцы; б) 4 – шов на апоневроз; в) 5 – рубцевание пришитой мышцы; г) 6 – отрыв мышцы от рубца

На рисунке 52 показано пришивание мышц с поперечной фасцией и отдельно апоневроза наружной косой

мышцы живота к паховой связке по методу Бассини. Мышца, подшитая к паховой связке с затягиванием лигатуры до упора, подвергается рубцеванию, а мышца, не захваченная лигатурой и контактируемая рубцом, продолжает функционировать, что в последующем приводит к отрыву ее от рубца.

Более наглядно механизм отрыва мышц демонстрирует рисунок 53.

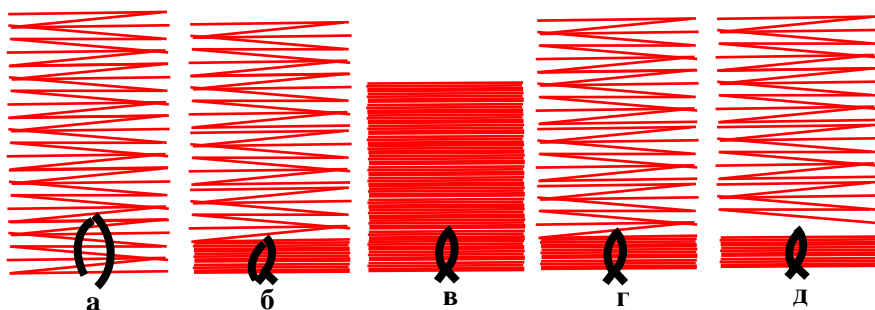


Рисунок 53. а) мышцы, захваченные в шов; б) мышцы плотно фиксированы к паховой связке; в, г) сокращение и расслабление мышц, не захваченных в шов; д) отрыв мышц от рубца

Здесь нарушена синхронность в работе, когда одна мышца, пришитая к паховой связке, находится в сжатом и рубцовом состоянии и не может функционировать, а другая находится в работе – сокращается и расслабляется, что завершается ее отрывом.

При пластике рецидивной грыжи после перенесенной операции по Бассини можно в многих случаях определить рубцовый валик у глубокого края паховой связки, в который трансформировались пришитые к паховой связке мышцы с максимальным затягиванием лигатуры.

Задняя пластика по методу Бассини остается еще наиболее зарекомендованной и используемой операцией при паховой грыже.

Сергей Сергеевич Юдин:

«Насколько стянуть шов – весь секрет операции

Бассини»

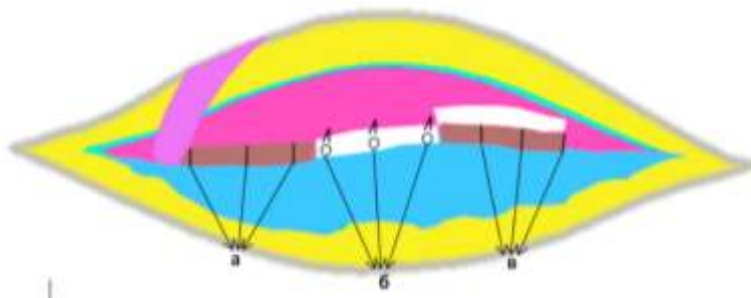


Рисунок 54. а) рубцевание; б) прорезывание; в) отрыв.

Не только приведенные в работе методы пластики местными тканями, но и все имеющие в арсенале герниологии модификации этих методов, которые преду-

смаатривают зятягивание лигатуры до упора на мышечной ткани, сопровождаются всеми характерными негативными послеоперационными последствиями. Это болевой синдром, нарушение микроциркуляции и ишемия тканей, развитие инфекции в ране, прорезывание, отрыв, рубцевание мышечной ткани и др. (рис.54).

В конечном итоге, это завершается значительным повреждением мышечной ткани, что окончательно лишает ее запирательной функции. Было плохо с мышечной защитой для глубокого кольца, а стало еще хуже. Одной из основных разработок предлагаемой работы заключается сохранение биомеханики мышц при их пластике.

И.Ю. Савчук (1959) на 10 собаках изучил состояние тканей после пластики местными тканями через 7–120 дней после операции. Автор установил, что соединительнотканые элементы образуют плотное сращение, подшитая же мышца подвергается дегенерации, атрофии, рубцовому перерождению и вакантному замещению жиром. Некоторые авторы рекомендуют не захватывать внутреннюю косую и поперечную мышцы в шов с паховой связкой не только из-за метаморфозных изменений в них, но и из-за

необходимости соблюдения физиологического и хирургического принципа «белое к белому», а «красное к красному».

На рисунке 55 мышечная ткань представлена в продольном и поперечном варианте с разными вариантами затягивания на них шва, который является классическим вариантом для всех методов пластики с использованием мышечной ткани.

Николай Константинович Лысенко:

«Где есть мышцы, там грыжа не выходит».




Рисунок 55. а) продольный и поперечный вид мышечной ткани при затягивании лигатуры до упора; б) свободное расположение мышечной ткани в лигатуре

Рисунок 55-а можно интерпретировать «душить, нельзя помиловать». Рисунок 55-б – на этом принципе основана предлагаемая нами пластика мышечной ткани, которая предусматривает «душить нельзя, помиловать».

При своем возникновении косая паховая грыжа проходит через глубокое кольцо, затем по паховому каналу и выходит в подкожное пространство через поверхностное кольцо. Герниопластика должна восстановить и укрепить все эти структуры пахового треугольника, подвергшие воздействию паховой грыжи. Однако, воздействие грыжи на окружающие ее ткани не приводит к их существенным морфологическим повреждениям и функциональным изменениям, в чем мы убеждаемся во время операции.

Следовательно, герниопластику выполняем морфологически и функционально полноценными тканями. Более негативное воздействие на эти ткани оказывают традиционные методы, которые сопровождаются повреждением тканей, сосудов и нервов в большей степени, чем сама грыжа. Действительно, при операции по поводу рецидивной грыжи хирург знает, с чем ему придется столкнуться: анатомия разрушена, топография изменена, ткани не дифференцированы, имеется выраженный рубцовый процесс. Одной из причин такого метаморфоза тканей является то, что ни одним из традиционных методов не предусмотрена пластика тканей пахового треугольника по отдельности.

По Бассини - мышцы и поперечная фасция, по Жирару-

Спасокукоцкому и Кимбаровскому - апоневроз и мышцы, по Пастемскому - апоневроз, мышцы и поперечная фасция захватываются одним швом в одну «охапку», затягивая лигатуру до упора. Отдавая должное традиционным методам, мы должны отправить их в научно-исторический архив, исключив из практического применения.

Одной из основных проблем герниологии заключается в том, что многие научные данные по ключевым вопросам пластики при паховой грыже полученные в разные годы и разными авторами, не полностью соответствуют выполняемым оперативным вмешательствам. Отсутствие взаимосвязи между научными данными и оперативной хирургией не позволяют определиться с окончательным и востребованным вариантом герниопластики.

Пути улучшения результатов операции паховой грыжи надо искать в наиболее целесообразном сочетании тканей, используемых для пластики при паховой грыже: поперечной фасции, мышц и апоневроза (П.К. Воскресенский, С.Л. Горелик 1965).

Н.И. Кукуджанов (1969) в своей монографии «Паховые грыжи» рекомендует использовать ткани при восстановлении пахового канала строго по слоям.

Предложенный принцип признанными и уважаемыми герниологами остался до настоящего времени без применения для пластики при паховой грыже.

В работе приведены и другие научные предложения относительно различных вариантов, которые могли бы благоприятствовать при пластике паховой грыжи. К сожалению, и они остались без практического применения.

Грыжесечение без учета анатомо-топографических особенностей и функциональных значений поперечной фасции, мышц, апоневроза наружной косой мышц живота и при отсутствии их отдельной пластики определяет высокую частоту рецидивов и осложнений [1,25,26,29].

Предлагаемый способ предусматривает выполнение анатомически обоснованной, простой и эффективной пластики при паховой грыже.

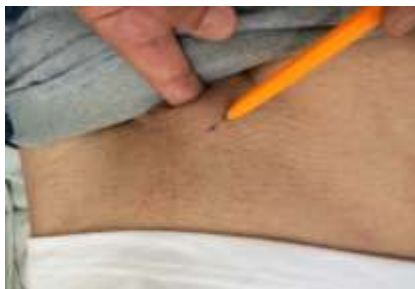Используемый нами способ предусматривает реконструкция глубокого кольца и задней стенки пахового канала местными тканями с трехслойной отдельной пластикой поперечной фасции, мышц и апоневроза наружной косой мышцы живота с внесением несложных, но эффективных коррекций в пластику каждого из них.

ГЛАВА V. НОВЫЕ ПЕРСПЕКТИВЫ ПЛАСТИКИ ПРИ ПАХОВОЙ ГРЫЖЕ

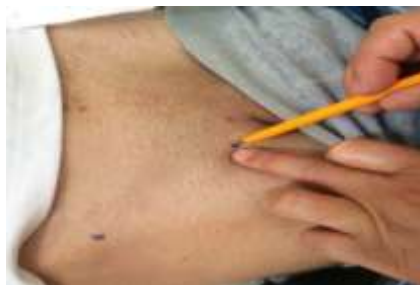5.1 Определение кожного разреза и пластика поперечной фасции

В исследуемой группе пациентов кожный разрез проводился после определения места расположения поверхностного пахового кольца по отношению к месту прикрепления паховой связки к лонному бугорку. Для этого, при пальцевом исследовании поверхностного пахового кольца наносили отметку на кожу соответственно проекции его верхнего угла (рис. 56 а). Определяли и отмечали место расположения лонного бугорка (рис.56 б).

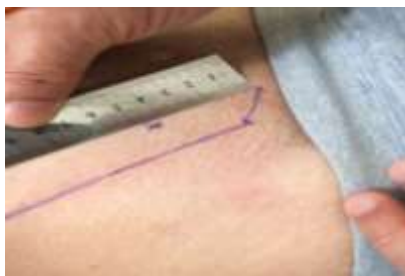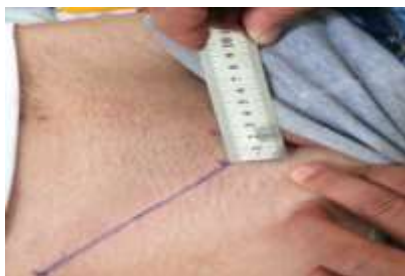Расстояние между ними оказалось в тех же пределах, что и ширина между медиальной ножкой и местом прикрепления паховой связки к лонной кости, измеренной во время операции.



а



б



В

Г

Рисунок 56. Основные точки пахового треугольника а) поверхностное паховое кольцо; б) лонный бугорок; в) расстояние между ними; г) определение расположения глубокого пахового кольца

Расстояние между местами прикрепления латеральной и медиальной ножек поверхностного кольца у 57 (47,1%) пациентов было от 1,3 до 2,1 см (рис.57-ВВ1), у 49 (40,5%) – от 2,2 до 2,7 см (рис.57-ВВ2), у 15 (12,4%) – 2,8 - 3,2 см (рис.57-ВВ3). Это указывает на широкий диапазон между их расположением (рис.57)

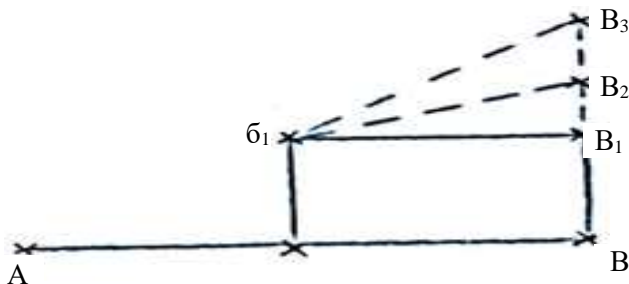


Рисунок 57. А - В паховая связка; б1 глубокое кольцо; б1В1, б1В2, б1В3 линии разреза соответственно расположению угла поверхностного кольца

Таким образом, в 47,1% случаев, когда расстояние составляло от 1,3 до 2,1 см пациентам выполняли кожный разрез ориентированно на вектор б1В1, который соответствует стандартному разрезу – параллельно и на 2 см выше паховой связки. В 40,5% случаях при расстоянии от 2,2 до 2,7 см - ориентированно на вектор б1В2. При расстоянии более 2,8 см, в 12,4% случаев, ориентировано на вектор б1В3. Разрез кожи проводился в пределах 7 см.

На рисунке 58 (интраоперационное фото) отмечены точки, соответствующие поверхностному и глубокому кольцам и расстояние между ними – линия разреза.

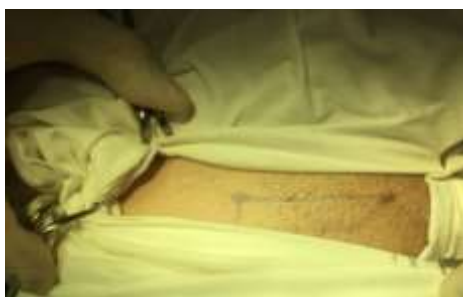

Рисунок 58. Между точками линия разреза

На практике нет необходимости нанесения всех этих ориентиров, достаточно нанести «крестик» на кожу в проекции верхнего угла поверхностного кольца (рис.56а). Его определение позволяет после обна-

жения апоневроза наружной косой мышцы живота обнаружить верхний угол поверхностного кольца в центре нижнего угла раны (рис. 59).

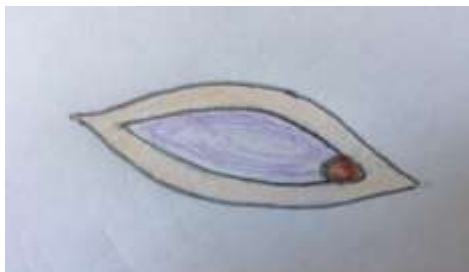

Рисунок 59. Поверхностное кольцо в центре нижнего угла раны

Правильно выполненный доступ при операциях вносит свой положительный вклад: облегчаются манипуляции, не растягиваются и не травмируются мягкие ткани.

Дальнейший этап операции стандартный – разрез кожи на всем протяжении пахового треугольника, выделение и удаление грыжевого мешка, мобилизация семенного канатика на всем его протяжении с оголением поперечной фасции. Выделение лонного бугорка для наложения под визуальным контролем медиального шва между медиальной ножкой поверхностного кольца и паховой связкой у места прикрепления к лонной кости. Перед наложением этого шва выполняем послабляющий надрез медиального листка апоневроза наружной косой мышцы живота.

Протяженность повреждения поперечной фасции определяли по диаметру шейки грыжевого мешка. Данные о диаметре можно получить при пальцевом вправлении содержимого грыжевого мешка в брюшную полость, так же как при пальцевом исследовании определяем диаметр поверхностного кольца. Можно измерить и визуально, используя линейку на рукоятке скальпеля, после вскрытия грыжевого мешка до затягивания лигатуры на культи. Диаметр грыжевых ворот и размер повреждения поперечной фасции в большинстве случаев равнозначны.

A.I. Gilbert (1991) предложил деление косых и прямых паховых грыж до шести типов. Согласно его классификации: типы 1, 2, 3 – это косые паховые грыжи. Типы 4, 5 и 6 – прямые. Диаметр грыжи определялся по количеству пальцев, пропускаемых внутренним паховым отверстием.

Мы проводили измерения диаметра грыжевых ворот в числах. При косых паховых грыжах диаметр шейки грыжевого мешка от 0,5 до 1,4 см наблюдался у 65 (67,7%), от 1,5 до 2,0 см – 24 (25,0%), 2,0 - 2,5 см – 7 (7,3%) пациентов. Разрушение поперечной фасции при косых паховых грыжах не выходило за пределы 2,5 см. Необходимо отметить, что диаметр грыжевых ворот

находится вне зависимости от размеров самой грыжи. При больших или пахово-мошоночных косых грыжах диаметр грыжевых ворот может быть в пределах 1-го см или меньше и, наоборот, при небольших паховых грыжах – до 2-х см или больше.

Если грыжевые ворота небольших размеров и высокие цифры внутрибрюшного давления, то грыжевой мешок продолжает заполняться его содержимым и увеличиваться в размерах. В такой ситуации обратное перемещение содержимого грыжевого мешка в брюшную полость затруднено. Создаются условия для формирования больших или пахово-мошоночных грыж. При этих грыжах хирургам часто приходится сталкиваться с ситуацией, когда его содержимое вправить в брюшную полость до операции или во время операции бывает затруднено. При больших размерах грыжевых ворот содержимое грыжи легко вправляется в брюшную полость. При прямой грыже, из-за наличия широких ворот, грыже легче вернуться назад, чем прокладывать путь в мошонку, чем и объясняется «дефицит» прямых пахово-мошоночных грыж. Таким образом, в большинстве случаев, не размер гры-

жевого мешка определяет диаметр грыжевых ворот, а от диаметра грыжевых ворот зависят размеры грыжи.

Предлагаемая нами пластика начинается с восстановления поперечной фасции. На область повреждения накладывают П-образный шов. Для этого шва использовали нить, наложенная на культю грыжевого мешка. Это позволяет под визуальным контролем проследить ход иглы, определить протяженность захватываемых тканей и предупредить повреждение внутренних эпигастральных сосудов.

Кроме того, культя грыжевого мешка остается фиксированной к нижней поверхности восстановленной поперечной фасции. Фиксация узлового шва по Марси между поперечными волокнами поперечной фасции является не прочной (рис. 60-а), а при продолжающем воздействии внутрибрюшного давления дефект может возобновиться.

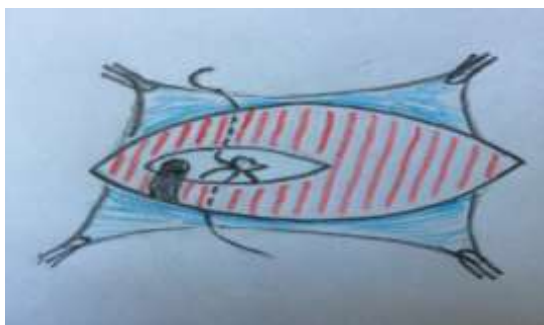

Рисунок 60. Узловой шов (а)

Преимущество П-образного шва заключается в том, что он фиксируется за несколько волокон поперечной фасции (рис. 60-б).

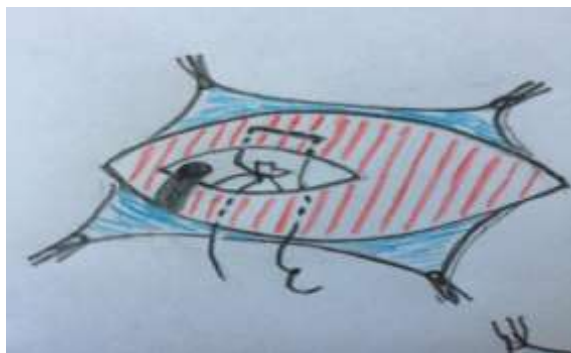

Рисунок 60. П-образный шов (б).

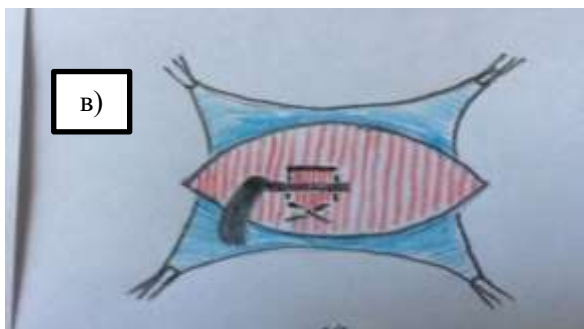


Рисунок 60. Завершение П-образного шва (в)

В этом случае лигатура при затягивании шва цепляется за эти волокна, обеспечивая прочность пластики поперечной фасции (рис. 60-в).

Повреждения поперечной фасции при прямых паховых грыжах выражены в большей степени. У 4 (9,5%)

пациентов повреждение имело место от глубокого кольца до лонного бугорка. Протяженность повреждения от 2,5 до 3,5 см наблюдалось у 32 (76,2%) пациентов. У 6 (14,3%) размеры повреждения были менее 2,5 см. Дефект поперечной фасции ушивали с использованием П-образных швов.

Использование узловых швов для восстановления задней стенки не приводит к ее прочности. Со временем, под воздействием внутрибрюшного давления, их натяжение расслабляется и может возобновиться ушитый дефект поперечной фасции. При прямых паховых грыжах накладываем П-образные швы на всем протяжении повреждения поперечной фасции и редко непрерывный шов. При косых паховых грыжах восстанавливаем поперечную фасцию в пределах повреждения соответственно наружному диаметру семенного канатика с использованием П-образного шва.

Восстановление задней стенки является «узаконенный» стандартом герниопластики при использовании местных тканей. В таких случаях надо отдавать предпочтение более надежному способу.

Одним из таких вариантов считается полное продольное рассечение поперечной фасции, и ее восстановление в виде дубликатуры, которое, по мнению авторов, удваивает прочность поперечной фасции. Выполнение такой пластики поперечной фасции, для которой хирургу необходимо владеть высоким мастерством, считаем не обоснованной из-за ее малой эффективности.

Восстановление поперечной фасции не предусматривает устранение причины грыжеобразования, но значительно уменьшает площадь, необходимой для блокировки мышцами. Кроме того, поврежденные ткани должны быть восстановлены, желательно только в пределах повреждения.

Зачем нужно рассекать неповрежденную часть поперечной фасции, чтобы ее вновь восстанавливать, если она не обеспечивает ожидаемые результаты. Единственной преградой в области медиальной ямки является поперечная фасция, которая препятствует формированию прямой паховой грыжи. Причины возникновения прямой паховой грыжи даны ниже.

Любые новые или модификации существующих методов укрепления задней стенки не приведут к ожидае-

мым результатам, потому что они все устраняют только следствие, можно сказать дефект, оставленный паховой грыжей на задней стенке при прохождении через незащищенное мышцами глубокое кольцо в паховый канал.

Здесь необходимо отметить, что при использовании П-образного шва для восстановления поврежденного участка поперечной фасции соответственно семенному канатику, для повторного выхода через него грыже необходимо разорвать лигатуру или в поперечном направлении волокна поперечной фасции для чего требуется немало усилие внутрибрюшного давления.

Применение П-образного шва не только восстанавливает поперечную фасцию в пределах ее повреждения, но и создает достаточно выраженное препятствие на участке восстановления для повторного выхода грыжи в отличие от других методов. Но, грыжа при этом, может выйти на любом другом участке периметра глубокого кольца.

В области пахового треугольника имеются глубокое кольцо, которое располагается на поперечной фасции и поверхностное кольцо на апоневрозе наружной косой мышцы живота. Они предназначены для прохода через них семенного канатика, у женщин – круглой связки мат-

ки. Если нет мышечной защиты, и глубокое кольцо останется в большей или меньшей степени оголенным, то через него при повышении внутрибрюшного давления формируется косая паховая грыжа, которая вступает в паховый канал и продвигается в сторону поверхностного кольца. Апоневроз наружной косой мышцы живота многократно превосходит поперечную фасцию по прочности. Но тем ни менее, как известно, поверхностное кольцо не может препятствовать прохождению грыжи. Причина этого в том, что поверхностное кольцо лишено мышечной защиты и остается полностью оголенным.

Мы знаем, что при восстановлении брюшной стенки после лапаротомии и в апоневрозе останется или в последующем появится незначительный дефект, то последующем это приведет к послеоперационной вентральной грыже. В динамике дефект апоневроза имеет тенденцию к расширению, а грыжа будет увеличиваться в размерах.

На основании этого можно констатировать, если на место поперечной фасции установить апоневроз наружной косой мышцы живота с оставлением на нем глубокого кольца для прохода семенного канатика без мышечного прикрытия, то он не сможет препятствовать проходу

грыжи при повышении внутрибрюшного давления, так же как и при его поверхностном расположении.

Таким образом, все методы, направленные только на укрепление задней стенки не привели и не приведут к положительным результатам.

Сторонники аллопластики считают, что задняя стенка, представленная поперечной фасцией, обладает слабой внутренней прочностью и сама по себе является худшим материалом для пластики грыжевых ворот. Задняя стенка, по мнению Лихтенштейна являющаяся «ахиллесовой пятой» паховой области, защищена только поперечной фасцией. Она характеризуется очень слабыми прочностными показателями. Использование для пластики этой заведомо «дефектной» ткани, особенно при наличии натяжения, недопустимо [7, 136, 154, 170, 180].

Поперечная фасция, когда нет нарушения метаболизма коллагена, покрывает медиальную ямку одна без поддержки мышц и препятствует формированию через нее прямой паховой грыжи, что указывает на ее достаточную прочность. Но при косой паховой грыже поперечная фасция не может полностью закрывать глубокое кольцо и

хирург не может его закрывать поперечной фасцией. Эти ворота должны быть открыты для семенного канатика.

Мы предлагаем восстановление поперечной фасции в пределах ее повреждения по предлагаемому способу, который не содержит сложных технических манипуляций, выполняется просто и обеспечивает прочность задней стенки.

Одновременно глубокое кольцо вместе с семенным канатиком способны блокировать только мышцы. Если этот механизм нарушен, то наша задача заключается в его восстановлении.

5.2 Мышечная пластика по предлагаемому способу

Требованием настоящего времени, в первую очередь, является изучение патогенеза паховой грыжи, исходя из которого, необходимо определиться с поиском надежного и обоснованного способа пластики при паховой грыже, обеспечивающей без рецидивного результата.

А.А. Адамян и другие определили следующие этапы пластики при паховой грыже: доступ к паховому каналу; выделение из окружающих тканей и удаление грыжевого мешка; ушивание пахового отверстия до нормальных раз-

меров при его расширении или разрушении; пластика пахового канала. Выполнение каждого из этих этапов без учета топографии грыжи и индивидуальных анатомических особенностей больного может привести к осложнениям или рецидивам грыж.

Многие авторы признают, что выбор операции в первую очередь определяется степенью разрушения задней стенки пахового канала, возрастом пациента, длительностью существования грыжи, характером и размером грыжи и другими факторами.

Изучение всей совокупности методик, их ближайших и отдаленных результатов послужило разработке алгоритма в подборе адекватной герниопластики согласно классификации Nyhus (А.Д. Тимошин с соавт., 1998).

При I типе (начальные формы косых грыж без расширения внутреннего пахового канала) выполняется пластика передней стенки пахового канала. II тип (небольшие косые грыжи с расширением внутреннего пахового канала и сохранением задней стенки пахового канала; небольшие прямые грыжи с частичным разрушением задней стенки пахового канала) – метод выбора: пластика задней стенки пахового канала собственными тканями (Кукуджанов,

Shouldice), метод резерва: пластика «без натяжения» (Lichtenstein) (особенно в амбулаторных условиях); лапароскопическая герниопластика (Corbitt) (при двусторонних грыжах). 111 тип (большие косые и прямые грыжи) – метод выбора пластика «без натяжения» (Lichtenstein, Nyhus), метод резерва: лапароскопическая герниопластика (Corbitt) (при двусторонних грыжах), 1V тип (рецидивные грыжи) – лапароскопическая герниопластика (Corbitt), пластика «без натяжения» (Lichtenstein, Nyhus). Эти положения укладываются в рамки современной концепции лечения паховых грыж «Каждому пациенту – индивидуальный метод герниопластики».

Паховые герниопластики выполняются практически в любом общехирургическом учреждении, при этом применяемые методики часто соответствуют не столько современным достижениям герниологии, сколько «установкам» конкретной клиники, что вполне понятно при отсутствии универсальной методики. Поэтому, в настоящее время выбор способа герниопластики не должен основываться только на соображениях хирургической целесообразности или конкретной хирургической школы. Хирург обязан владеть различными видами эффективных операций и

уметь грамотно выбрать оптимальный, в каждом конкретном случае, способ пластики (А.Д.Тимошин с соавт. 2003).

Все используемые методы передней и задней пластики при паховой грыже, направленные на восстановление топографии пахового треугольника, не привели к достижению ожидаемых результатов. Связано это, как мы понимаем, не из-за того, что не были соблюдены принципы индивидуального подхода. Принцип «каждой грыже свою пластику» основан на отсутствие одной анатомически обособленной для всех паховых грыж пластики.

Каждый хирург, оперирующий паховую грыжу, замечает, что края внутренней косой и поперечной мышц, захватываемые в шов, свободны от апоневротического покрытия. Такие особенности анатомии мышц этой области являются необходимым условием для выполнения возложенной на них функцию.

Отрезок апоневроза, предназначенный для покрытия наружных краев внутренней косой и поперечной мышц, идет на формирование поперечной фасции, но и, что более значимо, позволяет мышцам при сокращении максимально, не встречая сопротивления со стороны апоневроза, блокировать глубокое кольцо до паховой связки.

На практике встречаются случаи, когда при травмах имеется повреждение апоневроза, а мышцы особо не пострадали. В этих случаях, когда отсутствует сопротивление со стороны апоневроза, можно наблюдать достаточно выраженное выбухание мышц при нагрузке за пределы этого дефекта.

Согласно статистике грыжи живота встречаются у 3-5% населения, а паховые среди них составляют 70-80%, т.е. паховых грыж будет 4%. Из них косые паховые грыжи составляют 3%, а прямые- 1%.

Причиной формирования косой паховой грыжи является особенности топографии внутренней косой и поперечной мышц, когда при сокращении они не способны полностью закрывать всю площадь глубокого кольца до паховой связки.

Об индивидуальности топографии мышц брюшной стенки свидетельствует также наличие у определенного количества людей диастаз прямых мышц живота, когда анатомия мышц сохранена, но их топография не позволяет им при сокращении полностью и плотно сомкнуться.

На основании всего изложенного мы можем констатировать – причина формирования косой паховой грыжи за-

ключается в неспособности внутренней косой и поперечной мышц при нагрузке на брюшную стенку полностью заблокировать глубокое кольцо и заднюю стенку пахового канала.

По мнению Татьяны Федоровны Лавровой это связано с «анатомическим неустройством», способствующей «слабости мышечной заслонки».

Внутренняя косая и поперечная мышцы занимают в паховом треугольнике первые три отдела. В первом отделе мышцы располагаются в непосредственной близости к паховой связке. Во втором отделе при наличии косой паховой грыжи мышцы находятся менее 14 мм от паховой связки и располагаются у внутреннего края глубокого кольца. При формировании грыжи и в последующем ее компрессия на мышцы у глубокого кольца выражена значительно в меньшей степени, чем в третьем отделе. Грыжевые ворота располагаются на поврежденном грыжей участке задней стенки пахового канала. Продольный размер глубокого кольца увеличивается равнозначно размеру повреждения задней стенки пахового канала. В результате компрессионное действие грыжи на мышцы в основном выражено в 3-м отделе. Тем ни менее, диапазон располо-

жения наружных краев внутренней косой и поперечной мышц и глубокого отдела паховой связки в паховом канале при косой паховой грыже составляет менее 2 см. Паховая связка и мышцы в своих местонахождениях располагаются без плотной фиксации и в какой-то степени являются мобильными. Эти оба фактора позволяют выполнить пластику 3-го отдела без натяжения и сдавления мышечной ткани, что позволяет сохранить биомеханику внутренней косой и поперечной мышц и обеспечивает возможность им заблокировать глубокое кольцо.

Таким образом, диапазон расположения мышц в первых трех отделах пахового треугольника при косой паховой грыже позволяет исключить натяжение тканей для их соприкосновения. Получается, что пластика в этих отделах является не натяжным. В таком случае нет необходимости в применении эндопротеза для пластики этих отделов.

Важным аргументом успеха пластики при паховой грыже является степень натяжения лигатуры, уже контактируемых между собой паховой связкой и мышц. В этом случае оперирующий хирург не должен затягивать лигатуру с такой же силой, как при сшивании листков апоневроза. В данной ситуации шов призван фиксировать эти ткани

в состоянии соприкосновения. Сшиваемые с паховой связкой внутренняя косая и поперечная мышцы не должны находиться в «железном» захвате, где они подвергаются серьезным повреждениям. Хирург выполняет этот этап автоматически, его пальцы привыкли к плотной фиксации сшиваемых тканей. Он, в чем мы не сомневаемся, не руководствуется принципом, чем сильнее затянуть шов на мышцах, тем крепче будет пластика.

Учитывая индивидуальный характер анатомо-топографического строения пахового треугольника, представим, что во время операции хирург обнаружил, что мышцы и паховая связка располагаются на расстоянии менее 1 см. Очевидно, для их стыковки натяжение не требуется. Проследим за затягиванием шва оперирующим хирургом – шов будет затянуть до упора.

Таким образом, натяжение тканей и последующее за этим повреждение мышечной ткани обусловлено не анатомо-топографическим строением пахового треугольника, а нарушением допустимой степени натяжения шва на мышцах.

Одним из условий снижения осложнений и повышения качества жизни пациентов с паховой грыжей является вы-

полнение пластики способом, направленным на защиту мышечной ткани ее сосудов и нервов от повреждения.

Затягивание шва до упора на мышечной ткани приводит к ее повреждению и связанным с ним осложнениям. Применение такого шва является нарушением хирургического принципа. Операционные манипуляции с раной (операционной или неоперационной), где имеется мышечная ткань, обычно завершаются без наложения швов на мышцы. Швы на мышечную ткань с затягиванием лигатуры до упора применяются для достижения гемостаза при кровотечении из мелких ее сосудов.

Исключением в хирургической практике является наложение швов на мышцы для пластики при паховой грыже. Пластика мышечной ткани является необходимым и важным этапом операции при паховой грыже, которая необходима для блокировки глубокого кольца и надежной защиты от рецидива грыжи.

Резюмируя достаточно обширный научный материал, можно констатировать - призрак мышечной значимости для герниопластики уже долгое время бродит по герниологии. Осталось только «вылепить» из всего этого, как писал С.П. Федоров, правильную и хорошую пластику.

После аппендэктомии доступом по Дьяконову-Волковичу и восстановления брюшины, необходимо определиться с боковыми мышцами, которые были растянуты и разведены с достаточным зазором для обнажения брюшины. В этом случае хирург накладывает шов на мышцы с затягиванием узла с минимальным натяжением, рассчитывая только на их сближение, возможно с оставлением даже небольшого зазора, для сохранения мышц от повреждения.

После холецистэктомии доступом по Спасокукуцкому хирург зашивает апоневроз без захвата мышц в шов.

При выполнении верне-срединного доступа бывают случаи, когда имеет место вскрытие влагалища прямых мышц живота. В этих случаях хирург также восстанавливает апоневроз без захвата мышц в шов.

На основании этих данных можно констатировать, что во всех отделах брюшной стенки отношение к мышечной ткани отличается от отношения к ним при выполнении классических вариантов пластики при паховой грыже.

Таким образом, предлагаемая нами мышечная пластика не является изобретением что-то нового, а призывает хирургов при герниопластике соблюдать эти хирургические принципы по отношению к мышечной ткани таким

же образом, как и в приведенных выше оперативных вмешательствах.

Прежде чем продемонстрировать окончательный вариант предлагаемой мышечной пластики, рассмотрим некоторые этапы его выполнения.

При сшивании мышц с паховой связкой необходимо, чтобы узел и лигатура находились лишь только в соприкосновении, а не врезались в толщу мышечной ткани. Соблюдение этого принципа операции демонстрирует интраоперационное фото (рис. 61), на котором показан шов, наложенный на мышцы с захватом паховой связки.

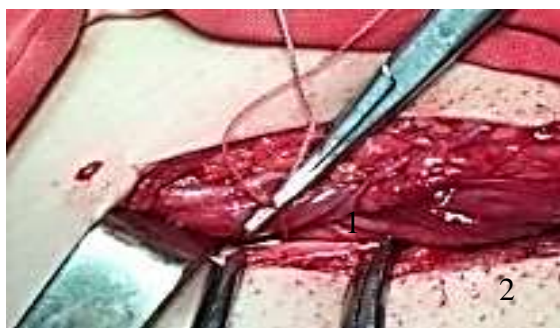

Рисунок 61. Мышцы (1) и паховая связка (2)

При этом лигатура на этих тканях затянута с таким расчетом, чтобы кончик зажима свободно располагался

между лигатурой и мышцей. Такой шов позволяет сохранить морфологию и функцию мышечной ткани. Мышечная ткань обладает силой и мощностью, что позволяет ей быть основным рубежом, противостоящим грыже образованию. В то же время она является нежной и легкоранимой, и к ней надо относиться деликатно, так же как к элементам семенного канатика, которым недопустима компрессия.

Формирование глубокого и поверхностного колец проводится соответственно диаметру семенного канатика с запасом для прохода кончика зажима, т.е. такой же шов, какой предлагаем на мышцы и паховую связку. Если по техническим погрешностям семенной канатик оказался зажатым в одном из этих колец при их реконструкции, то в послеоперационном периоде у пациента наблюдается отек мошонки и нарушение функции яичка. Мышцы, зажатые в лигатурном желобке, подобным же образом подвергаются повреждению и лишаются возможности выполнения своей сократительной функции.

При пластике местными тканями в редких случаях накладывают шов по латеральному краю семенного канатика. При формировании косой паховой грыжи расширение и разрушение происходят преимущественно в меди-

альную сторону от семенного канатика. В результате грыжевые ворота располагаются на поврежденном участке задней стенки пахового канала, составляя уже вновь образованное глубокое кольцо. Однако при каждом прохождении глубокого кольца содержимое грыжевого мешка может растягивать и ослабить его латеральный отдел, а иногда вызывает смещение внутренней косой и поперечной мышц, оставляя неприкрытым заднюю стенку 1-го отдела. Поэтому необходимо восстановление медиального и укрепление латерального отдела относительно семенного канатика (рис. 62 – интраоперационное фото).

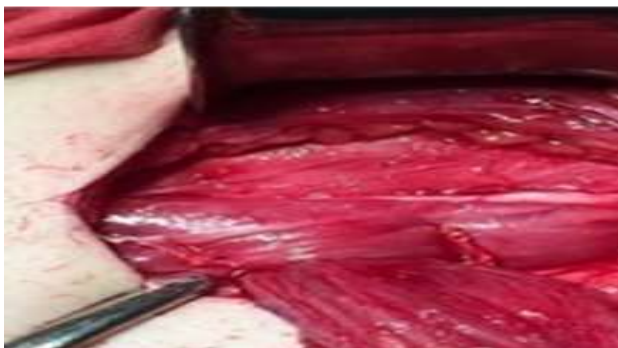

Рисунок 62. Швы на мышцы по краям семенного канатика

При этом семенной канатик попадает между двумя швами и прикрывается по окружности внутренней косой

и поперечной мышцами. Вокруг семенного канатика формируется функционирующая в такт с напряжением брюшной стенки мышечная манжета, которая благоприятно влияет на его элементы. Данный вариант выполняется, когда семенной канатик оставляем над мышцами или над апоневрозом.

При наличии прямой паховой грыжи в наложении латерального шва по отношению к семенному канатику нет необходимости.

Внутренняя косая и поперечная мышцы могут выполнить в полном объеме запирательную функцию для задней стенки и глубокого кольца, если отойти от метода сшивания этих мышц с паховой связкой с затягиванием лигатуры до упора, результатом которого является их компрессия и плотная стыковка сшиваемых и не срастающихся между собой тканей.

Как было отмечено, края мышц, захватываемые в шов, и глубокий отдел паховой связки являются мобильными и располагаются в пределах 2,0 см, что позволяет сблизить их без затягивания лигатуры до упора и повреждения мышц. Основанный на этом принципе способ

формирования мышечной пластики представлен на интраоперационном фото (рис. 63).

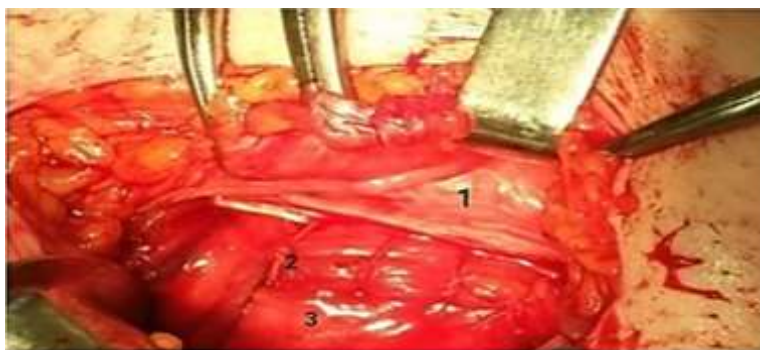


Рисунок 63. Фиксация мышцы к паховой связке 1) паховая связка; 2) узел и лигатура со свободным расположением на мышцах; 3) мышцы

Окончательный вариант формирования мышечной пластики по предлагаемому способу (рис. 64)

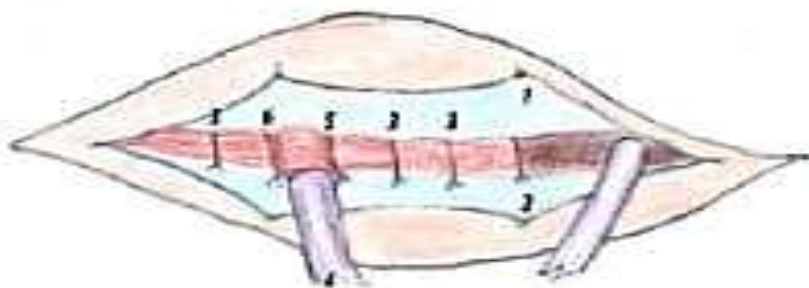


Рисунок 64. 1, 2 - листки апоневроза; 3 - швы на мышцы без затягивания лигатуры до упора; 4 - семенной канатик; 5, 6 - швы на мышцы с медиальной и латеральной сторон от семенного канатика

Каждая мышца имеет свой апоневротический футляр, в котором она располагается максимально близко с ним, на расстоянии «дружеского рукопожатия» и мирного сосуществования, что обеспечивает функциональную деятельность мышечной ткани. В отличие от всех этих мышц, как было озвучено, наружные края внутренней косой и поперечной мышц лишены апоневротического покрытия. Этот участок апоневроза идет на формирование и укрепление задней стенки пахового треугольника и на формирование внутренней семенной оболочки. При сокращении, в данном случае, мышцы лишены сопротивления со стороны апоневроза, что позволяет им закрывать глубокое кольцо и заднюю стенку до паховой связки. По завершению предлагаемой пластики эти мышцы окажутся в полном апоневротическом окружении. Передней стенкой внутренней косой и поперечной мышц является апоневроз наружной косой мышцы живота, задней - поперечная фасция. С наружной стороны этих мышц закрывает паховая связка, с внутренней стороны – собственный апоневроз.

Особенности пластики при паховой грыже определяются местом расположения семенного канатика. Если

семенной канатик расположен над поперечной фасцией, то мышцы и апоневроз закрывают первые три отдела. Над мышцами – мышцы закрывают 1-й и 3-й, а апоневроз – 1-й, 2-й и 3-й отделы. Над апоневрозом – мышцы закрывают 1-й и 3-й, а апоневроз – 1-й, 3-й и 4-й отделы.

При первых двух вариантах выполняется реконструкция поверхностного кольца. При расположении семенного канатика над апоневрозом поверхностное кольцо закрывается полностью. Пациентам молодого возраста применяем пластику с расположением семенного канатика над поперечной фасцией. Пациентам среднего возраста выполняем один из этих трех вариантов, исходя из индивидуальных анатомических особенностей. Пациентам пожилого и старческого возраста выполняем пластику с размещением семенного канатика над апоневрозом.

В последние годы мы чаще стали выполнять пластику пациентам молодого и некоторым пациентам среднего возраста с применением элементов 1-го и 2-го вариантов. Вначале накладываем мышечные швы с латеральной и медиальной сторон от семенного канатика, заключая его в мышечную манжету. Затем накладываем швы на мышцы на протяжении 3-го отдела, оставляя семенной

канатик над поперечной фасцией (рис. 65). Семенной канатик при этом будет проходить по зигзагообразной траектории.

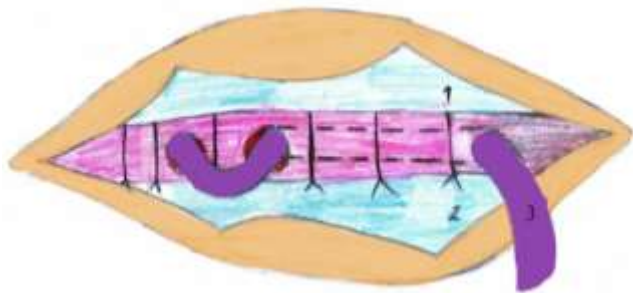


Рисунок 65. 1 и 2 – листки апоневроза; 3 – семенной канатик

У нас были несколько случаев, когда контактное сближение внутренней косой и поперечной мышц с паховой связкой было связано с возможностью их повреждения. В этих случаях, пластика предусматривает расположение мышц и паховой связки с зазором между ними, который обычно составляет не более 2-3 мм. Это расстояние соответствует началу глубокого кольца от паховой связки, т.е. в данном случае мышцы, находясь в состоянии покоя, будут занимать всю площадь глубокого кольца. При сокращении мышцы надежно закроют этот небольшой участок от глубокого кольца до паховой связки.

Прочность пластики при этом остается таким же, как и при пластике без зазора.

Если оперирующий хирург от понимания этого механизма перейдет к его выполнению, то можно утверждать о его высоком мастерстве не только в пластике мышечной ткани, но и всей остальной пластики при паховой грыже.

После завершения мышечной пластики листки апоневроза наружной косой мышцы живота ушиваем в виде дубликатуры. При этом с медиальным листком подтягиваются и находящиеся под ними мышцы, обеспечивая дополнительную подпорку и поддержку мышцам, которые были подтянуты и фиксированы рядом с паховой связкой с зазором или без него (рис. 66).

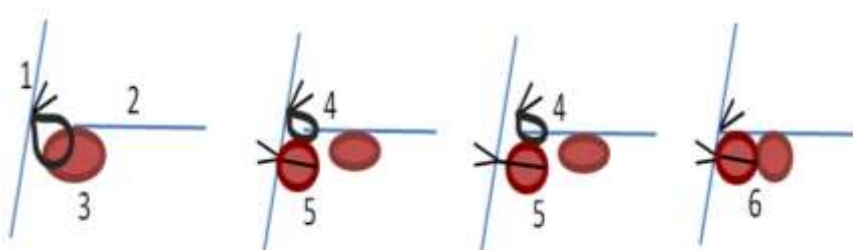


Рисунок 66. Предлагаемый способ 1,2) листки апоневроза; 3) шов на мышцы; 4) шов на апоневроз; 5) мышцы у паховой связки (без зазора и с зазором); 6) мышцы над поперечной фасцией

Более наглядно механизм функционирования мышечной ткани при предлагаемом способе на рисунке 67, где мышцы, взятые в лигатуру, и мышцы, контактируемые с ними, работают синхронно, сокращаются и расслабляются одновременно

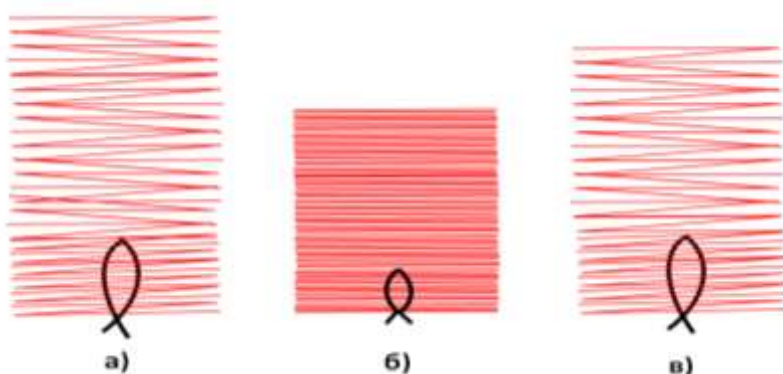


Рисунок 67. а) внутренняя косая и поперечная мышцы взяты в шов и фиксированы у паховой связки без компрессии их лигатурой; б) мышцы в состоянии сокращения; в) мышцы в состоянии расслабления

Мышцы и находящиеся в них сосуды и нервы не повреждаются. Это обеспечивает выполнение мышцам запирающей функции, направленной на укрепление и защиту глубокого кольца и задней стенки пахового канала, что необходимо для предупреждения повторного выхода грыжи через глубокое кольцо.

В.Н. Егиев и П.К. Воскресенский (2015) отмечают еще не менее важный механизм в блокировке глубокого

кольца. Верхние и нижние ножки, образованные поперечной фасцией, ограничивают глубокое кольцо медиально. В норме, при сокращении мышц, ножки тянутся латерально, закрывая глубокое кольцо (рис.68 и 69).

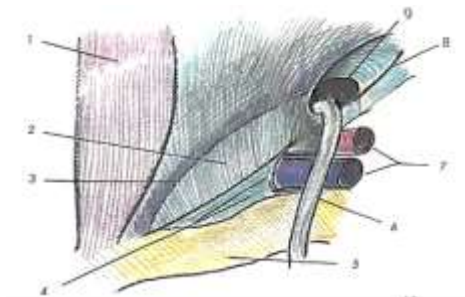

Рисунок 68. Мышцы и ножки глубокого кольца расслаблены, кольцо не закрыто (9) - обозначения на рис. 69.




Рисунок 69. Мышцы и ножки глубокого кольца напряжены, кольцо закрыто (9)

1-прямая мышца; 2-поперечная фасция;3-апоневротическая дуга поперечной мышцы; 4-связка Купера; 5-верхняя ветвь лонной кости; 6-семенной канатик; 7-наружные подвздошные сосуды; 8-полуплошно-понный тракт

В этом случае, конечно, доминирующая роль в блокировке глубокого кольца играют мышцы. Участие верхних и нижних ножек поперечной фасции в блокировке

глубокого кольца имеет дополнительное и существенное значение. В - первых, они могут закрывать глубокое кольцо максимально, сдавливая при этом семенной канатик. Нарушение функции элементов семенного канатика не наступит, т.к. напряжение брюшной стенки бывает кратковременным. Во - вторых, при атрофии мышц, которая не исключается с возрастом, ножки поперечной фасции могут взять на себя значительную часть нагрузки для блокировки глубокого кольца. Этим можно объяснить, почему у людей старческого возраста и у долгожителей не чаще, чем у людей среднего и пожилого возраста, наблюдается косая паховая грыжа. А было бы не так, то ходили бы большинство из них с паховой грыжей.

Необходимо отметить, что с возрастом не только уменьшается сила мышц, но, в большинстве случаев, увеличивается и внутрибрюшное давление, что связано часто наблюдаемыми у них хроническими заболеваниями дыхательной системы и органов брюшной полости. Это создает дополнительную нагрузку на блокирующую систему глубокого кольца. При этом эта система, как подтверждает практика, справляется.

Такая двойная защита глубокого кольца срабатывается только в том случае, если при сокращении мышцы способны полностью блокировать глубокое кольцо и сблизиться с паховой связкой. В данном случае важно не силовые возможности мышц, а сохранность их топографического расположения.

5.3 Восстановление апоневроза наружной кривой мшцы живота

В герниологии о значении апоневроза наружной кривой мшцы живота не уделено должной информации. Все о чем мы знаем, это восстановление апоневроза конец в конец или в виде дубликатуры. Остается открытым вопрос о значении апоневроза в формировании грыжи и в профилактике рецидива.

Ни одним из современных и классических методов пластики при паховой грыже не предусмотрен способ, подобный предлагаемой нами мышечной пластике для защиты от повторного выхода грыжи через глубокое кольцо. Возникает резонный вопрос. Почему же, когда у глубокого кольца нет мышечной защиты, рецидивы грыжи наблюдаются только в пределах 10% случаев?

Прежде чем перейти к детальной оценке такого неоднозначного «поведения» апоневроза, необходимо отметить, что апоневроз не имеет никакого отношения к появлению паховой грыжи. Косая паховая грыжа формируется, если отсутствует мышечная блокировка глубокого кольца. Если «здоровая» поперечная фасция покрывает медиальную ямку, то прямой паховой грыжи не будет.

Быть или не быть рецидиву грыжи зависит от степени надежности пластики поверхностного кольца при применяемых методах пластики местными тканями. Если пластика поверхностного кольца апоневроз осуществляет так же надежно, как и остальных 3 отделов, то рецидива грыжи не будет. О причинах надежности в одних случаях и ненадежности в других случаях пластики поверхностного кольца разберем более подробно.

Ю.А. Нестеренко (2005), В.А. Ступин (2009) указывают на возможность реконструкции пахового канала собственными тканями у 84,3% пациентов. У остальных 15,7% пациентов пластика при паховой грыже местными тканями сопровождается развитием рецидива.

Бассини в 1884 г. выполнил первую анатомически обоснованную пластику грыжевых ворот. Через пять лет

он сообщил о частоте рецидивов грыж, составивших около 10% (I.L. Lichtenstein, 1989).

Среди всех 1214 пациентов, оперированных в клинике, рецидив грыжи наблюдался в 10,3% случаев.

Складывается определенная закономерность в возникновении рецидива грыжи только у определенного контингента пациентов после пластики местными тканями в пределах от 10 до 15,7% случаев.

Мы определились с тем, что формирование косой паховой грыжи находится в прямой зависимости от расстояния наружных краев внутренней косой и поперечной мышц до паховой связки, т.е. от их топографии. Нас также интересует не менее важный вопрос, который связан с пластикой апоневроза в области пахового промежутка и ее значение в противостоянии рецидиву.

Прочность 1-3 отделов апоневроз наружной косой мышцы живота обеспечивает во всех случаях. В начале 4 отдела на границе нижних краев внутренней косой и поперечной мышц, где начинается паховый промежуток, он раскрывается для формирования поверхностного кольца, образуя медиальную ножку и латеральную ножку. Медиальная ножка вместе с апоневрозом прямой мышцы жи-

вота прикрепляется в области лонного симфиза. Латеральная ножка вместе с паховой связкой прикрепляется к лонному бугорку.

Для реконструкции поверхностного кольца используем шов между медиальным отделом паховой связки и медиальной ножкой поверхностного кольца. Для полного закрытия поверхностного кольца используем шов с захватом медиальной части медиальной ножки и сухожильной части паховой связки, фиксированной к лонному бугорку, не захватывая надкостницу.

По нашим данным в 87,6% случаях, когда форма пахового промежутка представлена щелевидно-овальной формой, выполнение пластики возможно без натяжения сшиваемых тканей. При этих формах пластика апоневроза наружной косой мышцы живота закрывает 4 отдел так же прочно, как и первые 3 отдела, что обеспечивает этим пациентам профилактику рецидива, несмотря на отсутствие предлагаемой нами мышечной пластики 2-го отдела, т.е. глубокого кольца.

Все проблемы начинаются при треугольной форме поверхностного кольца, когда расстояние между сшиваемыми тканями 2,8 см и более. Среди наших пациентов

треугольная форма встречалась в 12,4% случаях. В этих же пределах и наблюдаются рецидивы грыжи, когда пластика апоневроза не способна обеспечить прочную реконструкцию или прочное закрытие поверхностного кольца. Это позволяет констатировать, что только при треугольной форме поверхностного кольца шов, накладываемый для пластики, является единственным натяжным и ненадежным. Кроме того, эти обе ножки являются фиксированными, что лишает их мобильности.

По словам А.П. Крымова, при больших треугольных паховых промежутках «притянуть и удержать мышечный слой в связи с паховой связкой представляется делом иногда прямо недостижимым». Именно здесь и кроется, по его мнению, причина рецидивов.

Бассини понимал важность отсутствия натяжения тканей, поэтому он предлагал выполнение послабляющего разреза влагалища прямой мышцы живота.

В последующем Н.И. Кукуджанов (1969) применил послабляющий разрез апоневроза прямой мышцы живота для пластики 4-го отдела пахового треугольника.

Выполнение послабляющего разреза апоневроза прямой мышцы живота проводится в продольном направле-

нии параллельно его волокнам. При этом расхождение краев разреза будет незначительным. Волокна апоневроза соединены между собой без натяжения. Их назначение только в том, чтобы они «склеивали» волокна апоневроза друг с другом. Значит «свисание» латерального отдела апоневроза прямой мышцы живота, захватываемый в шов, будет тоже незначительным. Дополнительному его растягиванию препятствуют фиксированные нижние и боковые отделы апоневроза.

Из этого следует, что после выполнения послабляющего разреза апоневроза прямой мышцы живота при треугольной форме пахового промежутка, натяжение, хотя и в меньшей степени, но сохраняется, значит и возможность несостоятельности шва.

Р.М. Газиев (2005) для укрепления пахового промежутка использовал лоскут из наружного листка апоневроза прямой мышцы живота. Для этого проводил параллельные косопоперечные разрезы на апоневрозе прямой мышцы живота, отступив, примерно, 4 см друг от друга (соответственно длине дефекта задней стенки), длиной 3,5 см. Затем эти разрезы продолжают на боковую и зад-

нелатеральную части апоневроза прямой мышцы до места, где заканчивается апоневроз.

Эти методы не нашли широкого практического применения из-за их высокой сложности и травматичности, да и отсутствия желаемой эффективности.

Нами разработан простой и надежный способ для исключения натяжения шва при реконструкции или полном закрытии поверхностного кольца. После завершения мышечной пластики выполняем надрез медиального листка апоневроза наружной косой мышцы живота в поперечном направлении напротив семенного канатика длиной 6-7 мм. (рис.70)

После выполнения поперечного надреза, в отличие от продольного разреза, края расходятся на расстояние 7-8 мм, под углом около 60-65 градусов.

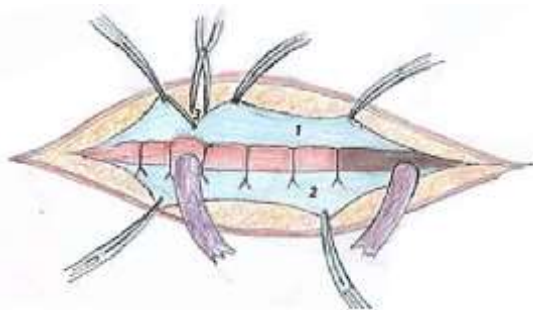


Рисунок 70. Надрез 3) медиального листка (1) апоневроза НКМЖ

Первый шов накладываем под визуальным контролем между медиальной ножкой поверхностного кольца, которая сместилась к лонному бугорку на ширину разреза, вернее она «свисает» в сторону паховой связки и сближается с ней равнозначно проведенному разрезу. По усмотрению хирурга шов может быть наложен между медиальной ножкой и сухожильной частью лонного бугорка. В тех случаях, когда расстояние между этими сшиваемыми тканями составляет 2,8 см и более, можно наблюдать, как острый угол надреза становится тупым, а края расходятся на расстояние в пределах 1,2 см, т.е. надрез обладает дополнительным запасом для необходимого снижения натяжения между сшиваемыми тканями пахового промежутка. Если расстояние между точками сшивания составляло 3,2 см, минус 1,2 см равно 2,0 см. Ожидаемое развитие несостоятельности шва заменилось на возможность прочного шва. Зашиваем края оставшего участка медиального листка с паховой связкой. Края надреза сшиваются без технических сложностей.

Таким же образом выполняем надрез латерального листка апоневроза по методу П.К. Воскресенского и С.Л. Горелика (рис. 71).

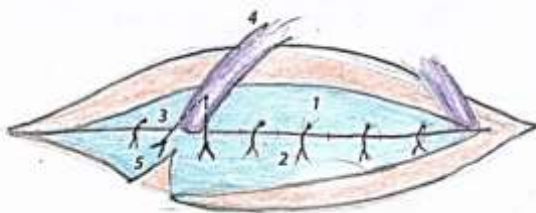


Рисунок 71. Надрез (5) латерального листка (2)

Схематическое изображение (рис.72) после сшивания листков апоневроза с надрезом на них и формирование 3-го кольца вокруг семенного канатика.

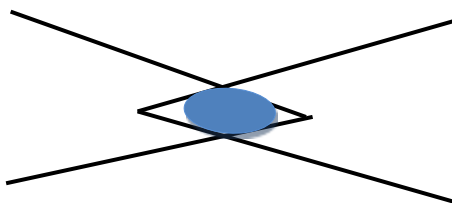


Рисунок 72. Семенной канатик в прорезях листков апоневроза

Если семенной канатик располагаем под или над мышцами, выполняем надрез только медиального листка в проекции 3-го отдела.

Окончательный вариант с расположением семенного канатика над апоневрозом и полным закрытием поверхностного кольца (рис. 73).

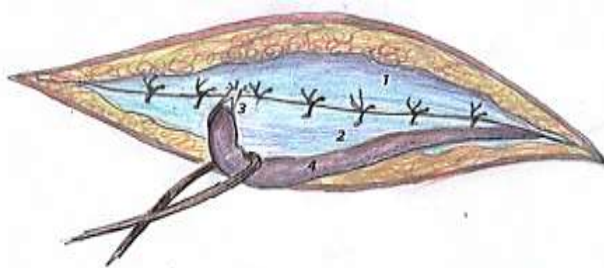


Рисунок 73. Окончательный вариант

Последовательность осуществления послабляющего надреза медиального листка апоневроза наружной косой мышцы живота для прочности реконструкции или полного закрытия поверхностного кольца (рис.74).

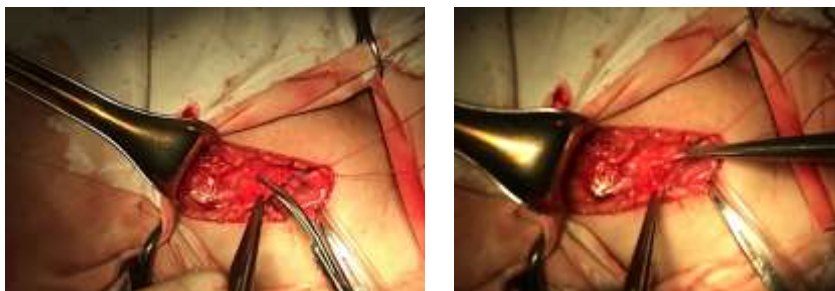

Рисунок 74. Надрез медиального листка

Для стыковки медиальной ножки поверхностного кольца с медиальным отделом паховой связки при расстоянии между ними 3,0 см потребовалась сила в 500 грамм. После выполнения надреза – 200 грамм. При расстоянии 2,2 см, до и после надреза – соответственно 200 и 80 грамм, при расстоянии 1,6 см – 140 и 70 грамм.

Эти данные подтверждают эффективность проведения послабляющего надреза медиального листка апоневроза наружной косой мышцы живота. Они относятся только медиальному шву, наложенному между медиальной и латеральной ножками поверхностного кольца.

Схема перемещения медиальной ножки после выполнения послабляющего надреза медиального листка апоневроза представлена на рисунке 75.

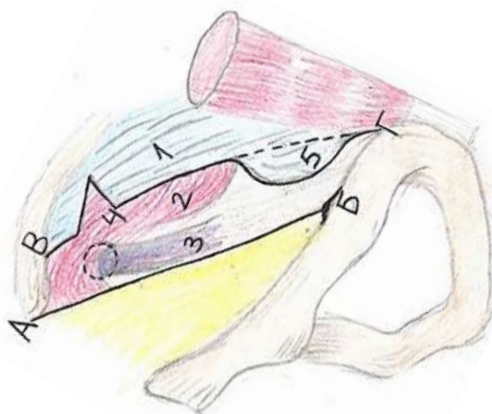


Рисунок 75. AB - паховая связка; BГ край медиального листка; 1 – апоневроз; 2 – мышцы; 3 – семенной канатик; 4 – надрез медиального листка; 5 – пунктирная линия – до надреза, сплошная линия - после надреза

Этот способ мы применяем у всех пациентов независимо от формы пахового промежутка. Чем ближе сшиваемые ткани, тем прочнее их соединение.

Укрепление медиального отдела пахового треугольника с использованием медиальной и латеральной ножек апоневроза наружной косой мышцы живота по предлагаемому способу имеет преимущество перед эндопротезом. Апоневроз не подвергается сморщиванию, усадке, отрыву фиксирующих швов и ему не свойственны эндопротез – ассоциированные осложнения. Реконструкция глубокого кольца соответственно семенному канатику возможна с технической точностью и надежностью.

Во время ассистирования коллеге, который был информирован о способе планируемой герниопластики, можно было наблюдать какую-то его внутреннюю неодобрительную реакцию и неуверенную решительность по поводу степени затягивания швов на мышцах и надреза медиального листка апоневроза наружной косой мышцы живота. Это, наверно, естественная реакция.

В студенческие годы его учили, а будучи врачом, наставники научили выполнять пластику при паховой грыже. Они были представлены, в основном, передней пла-

стикой по Жирару-Спасокукоцкому и задней пластикой по Бассини. После удаления или погружения грыжевого мешка хирургу предстояло выполнить одну из этих двух пластик. Он психологически не может к мастерски владеющему методу дополнительно включить какие-то новые модификации. Для использования вновь внедряемых способов хирург должен основательно изучить результаты их применения, взвесить за и против, согласиться или не согласиться с их применением.

Прежде всего, для всеобщего внедрения метод должен быть включен в учебную программу, а также должен получить одобрение и поддержку хирургов.

Все так называемые технически сложные манипуляции при выполнении герниопластики, разрезы на мышцах, на апоневрозе наружной косой мышцы живота или на апоневрозе прямой мышцы живота и другие, на самом деле вовсе не являются для хирургов технически сложными, но остаются травматичными. Основной причиной негативного отношения хирургов к «новшествам» является их нежелание нарушить сложившегося у них стереотипа к выполняемой ими пластике.

5.4. Способы пластики косой и прямой паховой грыжи

Первые три отдела имеют отношение к косой паховой грыже. Внутренняя косая и поперечная мышцы окружают семенной канатик со стороны 1-го, 2-го и 3-го отделов. Апоневроз наружной косой мышцы живота надежно блокируют эти три отдела. Такое анатомо-топографическое строение в норме служить благоприятным фактором против возникновения грыжи даже при наличии высокого внутрибрюшного давления. Наличие мышечной слабости вокруг семенного канатика с сочетанием повышенного внутрибрюшного давления определяют условия для возникновения косой паховой грыжи. Прогноз надежности пластики, направленной против повторного выхода грыжи из глубокого кольца, находится в непосредственной зависимости от выполненной мышечной пластики этих отделов, о чем подробно описано в предыдущих разделах.

Если допустить, что выполненная по предлагаемому способу мышечная пластика вдруг дала «осечку», то предлагаемая пластика апоневроза наружной косой

мышцы живота для поверхностного кольца станет вторым прочным оборонительным рубежом.

Таким образом, предлагаемая пластика гарантирует мышечную блокировку глубокого кольца и апоневротическую блокировку поверхностного кольца без ущерба для семенного канатика. Созданная, таким образом, двойная защита обеспечивает профилактику рецидива в послеоперационном периоде.

Пластика косой паховой грыжи. При пальцевом «осмотре» поверхностного кольца отмечаем точку на коже, где апоневроз раскрывается на медиальную и латеральную ножки для формирования поверхностного кольца. Определяем в поперечном направлении длину диаметра поверхностного кольца, по которому можно представить его форму. Если длина диаметра поверхностного кольца находится в пределах от 1,3 до 2,1 см, то форма будет щелевидной, в пределах от 2,2 до 2,7 см форма будет овальной, а пределах от 2,8 до 3,2 см будет треугольная форма. От формы поверхностного кольца зависит наличие или не отсутствие разволокнения апоневроза. Кроме того, у нас будет информация о предстоящей степени натяжения сшиваемых тканей. Всеми этими данны-

ми мы уже будем информированы до проведения кожного разреза.

Определить эти параметры можно, измерив расстояние от лонного бугорка, которого не трудно определить у большинства пациентов, до точки в области поверхностного кольца. Интраоперационные данные и измерения показывают почти полная идентичность всех этих дооперационных параметров.

Под местной или спинномозговой анестезией разрезом кожи и подкожной клетчатки, соответственно глубокому и поверхностному кольцам, обнажаем апоневроз наружной косой мышцы живота.

Проводим продольный разрез апоневроза по ходу его волокон в пределах первых трех отделов. Выделяем паховую связку на всем ее протяжении от лонного бугорка до верхней границы 1-го отдела. При мобилизации латерального и медиального листков апоневроза мы захватываем их края зубчатым зажимом Кохера, что позволяет минимизировать повреждение краев этих листков.

Под визуальным контролем накладываем шов, без формирования узла, на паховую связку у места прикрепления к лонной кости без захвата подвздошно-лобкового

тяжа и берем нитки на держалку. Липомы семенного канатика выделяем до уровня глубокого кольца, перевязываем и отсекаем. Они обычно бывают размерами от грецкого ореха до куриного яйца.

Медиальный листок апоневроза отслаиваем от краев мышц на расстоянии 2-х см. в пределах 1-го, 2-го, 3-го отделов. В 4-ом отделе апоневроз представлен медиальной ножкой. Ее мобилизуем до места прикрепления к области лонного симфиза. Важным моментом здесь является визуализация медиальной ножки, которую мы используем для пластики поверхностного кольца. Если при ширине поверхностного кольца в 3,2 см проведем разрез кожи параллельно и на 2 см выше паховой связки, то край медиальной ножки будет располагаться на 1,2 см выше от края разреза. При исследовании поверхностного кольца нанесенная на кожу отметка позволяет не только определить направление разреза, но и расположение медиальной ножки у края разреза.

Рассечением всех слоев семенного канатика в пределах 3-го отдела выделяем и вскрываем грыжевой мешок. Содержимое его вправляем в брюшную полость. После визуализации элементов семенного канатика отсекаем

стенки грыжевого мешка на расстоянии 1-го см от элементов. Вводим 0,5% раствор новокаина между элементами и грыжевым мешком. Тупо и остро отделяем элементы от оставшейся части грыжевого мешка. Затем грыжевой мешок прошиваем у шейки, перевязываем и отсекаем. Нитки шва в области шейки грыжевого мешка не отрезаем. Их используем для наложения П-образного шва в пределах поврежденной части поперечной фасции соответственно семенному канатику. Мобилизуем семенной канатик от глубокого до поверхностного кольца и берем его на держалку. На этом завершается стандартный этап операции для выполнения задней пластики.

Необходимо отметить, что этот этап операции содержит технически более сложные манипуляции и занимает больше времени, чем выполнение намеченной пластики.

Возможности для выполнения пластики при косой паховой грыже являются более благоприятными. Выполняем пластику поперечной фасции в пределах ее повреждения с использованием П-образного шва. Этим завершается создание первого кольца вокруг семенного канатика. Укрепляем глубокое кольцо медиальной и латеральной сторон мышцами, создавая мышечную манжетку вокруг семенно-

го канатика. Формировано второе кольцо вокруг семенного канатика. Выполняем мышечную пластику 3-го отдела по предлагаемому способу. Проводим надрез медиального листка напротив семенного канатика в поперечном направлении на глубину 6-7 мм. Первый шов накладываем между паховой связкой у места прикрепления к лонному бугорку и медиальной ножкой поверхностного кольца, используя ранее наложенную нить. Зашиваем края остального участка медиального листка к паховой связке. Сшивание краев надреза не составляет технических сложностей.

Теперь выполняем надрез латерального листка апоневроза наружной косой мышцы живота по методу П.К. Воскресенского и С.Л. Горелика. В этом случае мы не исключаем возможность снижения натяжения паховой связки у места медиального ее шва. Завершаем восстановление апоневроза созданием дубликатуры. Создано третье кольцо вокруг семенного канатика. В данном случае завершаем пластику с оставлением семенного канатика над апоневрозом с закрытием поверхностного кольца. Завершаем пластику швами на фасцию подкожной клетчатки и на кожу. Всегда оставляем в ране резиновый выпускник.

Трехслойная раздельная пластика глубокого кольца соответственно диаметру семенного канатика и укрепление задней стенки местными тканями по предлагаемому способу показала себя надежной и прочной. У пациентов с косой паховой грыжей, оперированных по этому способу, по настоящее время рецидив заболевания не наблюдается. При такой пластике косой паховой грыжи реконструкция поверхностного кольца имеет второстепенное значение. Нередко наблюдаются случаи, когда имеется расширение поверхностного кольца, а грыжи нет. Значит, хорошо «укрепленное» глубокое кольцо до операции или после нее является надежным заслоном для первичного или повторного выхода косой паховой грыжи. Тем не менее, во всех случаях пластика поверхностного кольца является необходимым условием для обеспечения второго защитного рубежа против рецидива.

Если мы располагаем возможностью укрепления первых трех отделов при косой паховой грыже местными тканями без натяжения, которое препятствует возникновению рецидива, то в применении эндопротеза для пластики этих отделов нет необходимости.

Прямая паховая грыжа непосредственно связана только с четвертым отделом. Она значительно отличается от косой паховой грыжи по формированию, по отношению и воздействию на элементы семенного канатика, по частоте, по рецидивам, по способу и возможности пластики и бывает только приобретенной.

Соотношение косых и прямых паховых грыж составило 3:1, рецидивных -- 1:3, а ущемленных - 4:1.

Превалирование рецидивных прямых паховых грыж связано с тем, что при этих грыжах величина внутрибрюшного давления почти полностью передается через грыжу на область поверхностного кольца.

При косых паховых грыжах внутрибрюшное давление, преодолевая неширокие грыжевые ворота и проходя по паховому каналу, теряет свою силу. Кроме того, она теряет напор внутрибрюшного давления из-за наличия компрессии со стороны боковых мышц.

Это соответствует закону физики: выигрыш в расстоянии – проигрыш в силе и наоборот.

Исходя из этого, мы можем заключить, что рецидивная косая паховая грыжа может преодолеть дефект в области поверхностного кольца у пациентов, оперирован-

ных с треугольной формой пахового промежутка, при которой у них шов не может обеспечить надежную стыковку и срастания между сшиваемыми тканями.

Как было отмечено рецидивная косая паховая грыжа наблюдается в 6,1% случаев, а треугольная форма поверхностного кольца наблюдается в 12,4% случаев. Получается, что рецидивная косая паховая грыжа формируется только у каждого второго пациента с треугольной формой поверхностного кольца. Это связано с тем, что при повторном выходе из глубокого кольца косая паховая грыжа действует на поверхностное кольцо не только с дальней дистанции, но и по кривой и значительной меньшей силой.

Рецидивная прямая паховая грыжа выходит через широкие грыжевые ворота и у нее отсутствует паховый канал. Таким образом, рецидивная прямая паховая грыжа действует на поверхностное кольцо с близкого расстояния, по прямой линии и со всей силой внутрибрюшного давления. Это позволяет ей преодолеть дефект у всех пациентов с треугольной формой и в 6,6% случаев с овальной формой поверхностного кольца.

При прямой паховой грыже необходимо завершить пластику полным закрытием поверхностного кольца, которое является более прочным, чем его реконструкция.

Эти данные могут иметь место после пластики паховой грыжи по традиционным методам без применения предлагаемой мышечной пластики и без послабляющего надреза медиального листка апоневроза.

Необходимо отметить, что при отсутствии грыжи внутрибрюшное давление действует с одинаковой силой на латеральную и медиальную ямки.

Формирование прямой паховой грыжи связано с особенностями строения медиального отдела. Внутренняя косая и поперечная мышцы занимают первые три отдела. Медиальный отдел они, в лучшем случае, могут только частично укрепить. Апоневроз здесь формирует поверхностное кольцо. В результате задняя стенка 4-го отдела напротив медиальной ямки остается укрепленной только поперечной фасцией (рис. 76-7).

Задачей внутренней косой и поперечной мышц является выполнение запирающей функции при повышении внутрибрюшного давления. Выраженность данной функции лимитирует степень прочности глубокого кольца. Если

запирательная функция мышц у глубокого кольца снижена, то возникают условия для образования косой паховой грыжи. При нормальной выраженности этой функции глубокое кольцо «заперто» прочно. В этих случаях повышенное внутрибрюшное давление, воздействуя на медиальную ямку (рис. 76-5), должно было бы способствовать формированию прямой паховой грыжи.

По мнению Лихтенштейна, задняя стенка характеризуется очень слабыми прочностными показателями, и поперечная фасция является «ахиллесовой пятой». Использование для пластики паховой грыжи этой заведомо «дефектной» ткани недопустимо.

Если «созревание» коллагена поперечной фасции не нарушено, то она с успехом может противостоять выходу прямой паховой грыжи через медиальную ямку, и опровергает незаслуженное мнение о себе.

Только в случае, когда нарушен метаболизм перехода коллагена I в коллаген III, в результате которого значительно снижается прочность поперечной фасции и имеется высокое внутрибрюшное давление, может появиться прямая паховая грыжа (В.В. Володкин, 2006; А.С. Пискунов, 2009; В.И. Белоконев, 2016.).

Слабость поперечной фасции и формирование прямой паховой грыжи, наблюдается у 1% населения.

Несмотря на то, что условия для пластики прямой паховой грыжи являются менее благоприятными, мы разработали способ трехслойной раздельной пластики 4-го отдела. Первый этап операции при прямой паховой грыже является более простой и благоприятной. Семенной канатик и грыжевой мешок находятся почти изолированно друг от друга, что делает этот этап операции на много проще, чем при кривой паховой грыже. Кроме того, имеются еще два важных момента: элементы семенного канатика не травмируются, а грыжевой мешок всегда можно погрузить в брюшную полость без вскрытия.

Пластика прямой паховой грыжи начинается с наложением П-образных швов на область повреждения поперечной фасции после инвагинации грыжевого мешка в брюшную полость. В случаях, когда повреждение поперечной фасции распространяется от глубокого до поверхностного кольца, накладываем непрерывный шов. Затем необходимо первым швом захватить нижний край внутренней кривой и поперечной мышц и паховую связку по возможности ближе к ее медиальной части, как показано на рисунке 76-8.

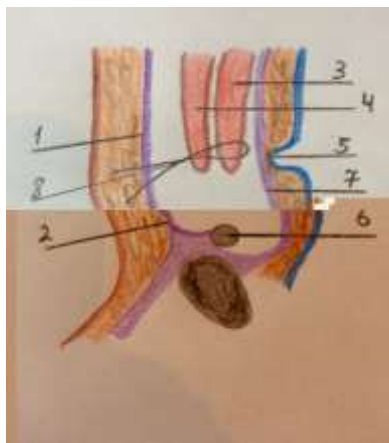
Это позволяет еще не фиксированные к паховой связке мышцы подтянуть на поверхность восстановленной поперечной фасции. При этом необязательно, чтобы мышцы «контактировали» с паховой связкой. Главное, чтобы мышцы оставались без повреждения лигатурой и прикрывали восстановленный участок поперечной фасции. Созданная таким образом, мышечная заслонка над поперечной фасцией при пластике прямой паховой грыжи является существенным фактором против рецидива грыжи. Здесь необходимо отметить, что при отсутствии косой паховой грыжи внутренняя и поперечная мышцы располагаются на большей части глубокого кольца и значительно ближе к паховой связке. Завершаем мышечную пластику первых трех отделов.

При восстановлении апоневроза выполняем послабляющий надрез на обоих его листках. Апоневроз в первых трех отделах восстанавливаем в виде дубликатуры, а медиальная ножка с медиальным отделом паховой связки в 4-ом отделе сшиваем конец в конец.

Схематическое изображение 3 (частично) и 4 отделов пахового треугольника в сагиттальной плоскости представлено на рисунке 76.

Рисунок 76.

- 1) апоневроз НКМЖ;
- 2) паховая связка;
- 3) поперечная мышца;
- 4) внутренняя косая мышца;
- 5) медиальная ямка и брюшина;
- 6) семенной канатик;
- 7) поперечная фасция;
- 8) шов между паховой связкой и нижним краем мышц



При косой паховой грыже возможны варианты расположения семенного канатика над поперечной фасцией, над мышцами и над апоневрозом. В первом и во втором вариантах выполняется реконструкция поверхностного кольца. При прямой паховой грыже возможен только один вариант – расположение семенного канатика над апоневрозом и полное закрытие поверхностного кольца.

Одной из причин рецидива паховой грыжи, как было отмечено, является стандартное применение какого-либо одного способа операции без учета специфики топографии, вида и размеров грыжи, возраста больного, размеров грыжевых ворот, состояния тканей, высоты пахового промежутка. Это определяет дифференцированный и индивиду-

альный подход к устранению паховой грыжи. Определяющим из этого перечня, как мы убедились, является тип грыжи и форма пахового промежутка. Но и остальные факторы нельзя сбрасывать со счетов.

При треугольной форме пахового промежутка, когда расстоянии между медиальной ножкой поверхностного кольца и паховой связкой у места ее прикрепления к лонному бугорку от 2,8 до 3,2 см, шов между этими тканями является натяжным и не гарантирует прочность их стыковки. В этих случаях применение эндопротеза является обоснованным для обеспечения надежности пластики, особенно пациентам с прямой паховой грыжей.

Если мы располагаем возможностью укрепления первых трех отделов местными тканями без натяжения, которое препятствует возникновению рецидива, то в применении эндопротеза для пластики этих отделов нет необходимости. Этим пациентам достаточно охватить эндопротезом только 4 отдел с фиксацией сетки к лонному бугорку, медиальной части паховой связки, апоневрозу прямой мышцы живота и нижним краям мышц, пришитым к паховой связке. Швы между сеткой и мышцами не должны быть туго затянуты, чтобы предотвратить отрыв мышц от сетки и для

профилактики хронической боли. По такому способу нами оперировано 7 пациентов пожилого и старческого возрастов с прямой паховой грыжей с треугольной формой пахового промежутка. Среди них 5 пациентов были с двусторонней паховой грыжей.

Хроническая боль – одна из основных проблем фиксации сетки. Для ее профилактики рекомендуют завязывать нити «без усилия», понимая, что надо добиться лишь фиксации сетки, в последующем сетка прорастает соединительной тканью, и уже не будет обладать возможностью смешаться [19].

Необходимо отметить, что при аллопластике по Лихтенштейну основной акцент делается на важность фиксации сетки именно в области медиального отдела. В первых 3-х отделах пахового треугольника сетку всегда страхует восстановленный апоневроз наружной косой мыш-цы живота.

Закрытие только медиального отдела эндопротезом соответствует методу Кукуджанова, который для укрепления 4-го отдела использует местные ткани с послабляющим разрезом апоневроза прямой мышцы живота.

Предлагаемый нами способ позволяет не только восстановить заднюю стенку в пределах повреждения, но и укрепить глубокое кольцо, используя такую возможность во время операции. При выполнении пластики мышечной ткани в первых трех отделах при косой паховой грыже мы фиксируем внутреннюю косую и поперечную мышцы рядом с паховой связкой, полностью исключив затягивание шва до упора. Это способствует восстановлению и сохранению запирающей функции внутренней косой и поперечной мышц и предотвращению рецидива.

Как было отмечено, при косой паховой грыже мы не ограничиваемся пластикой только первых 3-х отделов, но и укрепляем медиальный отдел. После пластики 4-го медиального отдела выполняем укрепление и первых трех отделов. Здесь мы исходим из метода Лихтенштейна, который предусматривает независимо от типа грыж укрепление всех отделов пахового треугольника.

При сочетании мышечной слабости у глубокого кольца и нарушения метаболизма коллагена поперечной фасции формируются так называемые «пantalонные» грыжи.

Предложенный и применяемый нами дифференцированный подход к лечению косой и прямой паховой грыжи с

раздельной пластикой поперечной фасции, боковых мышц и апоневроза позволяет значительно снизить количество рецидивов, послеоперационных осложнений и улучшить качество жизни пациентов.

За анализируемый период по поводу паховой грыжи оперированы 134 женщины. По методу Жирара-Спасокукоцкого – 43 (32,1%); по Мартынову – 31 (23,1%); по Бассини – 24 (17,9%); по Лихтенштейну – 19 (14,2%) и по предлагаемому нами способу – 17 (12,7%) пациенток. Рецидивная паховая грыжа имела в 4 (3,0%) случаях. Они все ранее были оперированы по методу Жирара-Спасокукоцкого. Этот метод является наиболее часто применяемым хирургами, но в тоже время является нежелательным для пластики паховой грыжи у женщин.

Герниопластика при паховой грыже у женщин выполняется значительно проще, чем у мужчин. После иссечения грыжевого мешка глубокое кольцо зашиваем полностью. Затем отдельными швами мышцы подтягиваются и фиксируются у паховой связки над круглой связкой матки. Апоневроз восстанавливаем в виде дубликатуры, а поверхностное кольцо закрываем полностью.

Имеются отличия по частоте и по характеру формирования бедренных грыж у мужчин и женщин. Бедренные грыжи в основном встречаются у женщин и редко у мужчин. У женщин паховая грыжа, продвигаясь по паховому каналу, встречает серьезный заслон со стороны мышц и трудности в преодолении прочности узкого поверхностного кольца. Находясь в такой ситуации, паховая грыжа ищет слабое место в топографии пахового канала, которым и является у женщин бедренное кольцо, куда и устремляется грыжа.

Грыжевой мешок кривой паховой грыжи в своем развитии может отклониться в сторону и образовывать грыжу, располагающуюся между брюшиной и поперечной мышцей, между поперечной и внутренней кривой мышцами, между внутренней кривой мышцей и апоневрозом наружной кривой мышцы живота. Эти варианты расположения редки, но помнить о них необходимо (10).

ГЛАВА VI. ДИНАМИКА ПОСЛЕОПЕРАЦИОННЫХ ПОКАЗАТКЛЕЙ

6.1. Оценка боли при разных способах пластики

С целью получения достоверных данных по травматичности оперативного вмешательства была проведена сравнительная оценка уровня боли пациентов после герниопластики традиционными натяжными способами, способом Лихтенштейна и нашим собственным способом. Наши наблюдения показали, что выраженность болевого синдрома связана не только с болевым порогом, но и травматичностью оперативного вмешательства.

Уровень боли оценивали в течение двух суток после операции, т.к. на 3 сутки боли практически не беспокоили пациентов (таблица 6).

Данные, представленные в таблице 6, свидетельствуют о том, что в первые сутки, наиболее выраженные боли в области послеоперационной раны отмечали пациенты с натяжной аутопластикой и аллопластикой по Лихтенштейну. При пластике местными тканями боли были связаны с натяжением и сдавлением мышечной ткани, нарушением иннервации, ухудшением микроциркуляции, развитием ишемии и гипоксией тканей.

Таблица 6. Оценка боли пациентами сравниваемых групп

Время после операции (в часах)	Традиционные методы (n = 401)		Метод Лихтенштейна (n = 675)		Предлагаемый способ (n = 138)	
	Уровень боли в покое	Уровень боли при движении	Уровень боли в покое	Уровень боли при движении	Уровень боли в покое	Уровень боли при движении
4	5,1±1,1	5,8±1,2	5,4±0,6	5,8±1,1	4,5±0,5*	5,1±0,2*
8	4,7±0,3	4,9±1,2	5,2±1,1	5,7±1,8	4,1±0,9*	4,5±1,6*
12	4,1±1,1	4,8±0,7	4,6±0,9	4,9±0,8	3,1±0,9*	3,8±0,7*
24	2,7±1,2	3,9±1,1	4,3±1,7	4,6±0,1	2,3±1,3*	3,1±0,2*
48	2,0±0,5	2,7±0,5	3,1±0,3	2,8±0,7	1,1±0,2*	1,7±0,5*

* – По хи-квадрат межгрупповое сравнение (по сравнению с предлагаемым способом) показателя статистически значимо различается ($p < 0,05$)

После не натяжной аллопластики по Лихтенштейну пациенты так же отмечали выраженные боли в паховой области, что, по нашему мнению, связано с травмой нервов при фиксации сетки.

Наиболее благоприятно протекал послеоперационный период у пациентов в группе сравнения. Различие интенсивности болевого синдрома при традиционных методах и аллопластике было статистически не значимым, а между ними и предлагаемым нами способом статистически значимым.

Ретроспективный анализ историй болезни выявил, что в группе сравнения пациенты первые сутки после операции получали инъекции наркотических анальгетиков 1 или 2 раза с отменой на вторые сутки. В контрольной группе пациенты получали наркотические анальгетики в течение 2 суток. Группа пациентов с вправлением грыжевого мешка в брюшную полость отмечала менее выраженные боли в раннем послеоперационном периоде, чем те пациенты, которым грыжевой мешок прошивали у шейки, перевязывали и отсекали. Это было связано с прошиванием, лигированием и отсечением брюшины грыжевого мешка. Пациенты, которым было выполнено ушивание поперечной фасции вместе с мышцами, а также апоневроза с мышцами, отмечали более интенсивный болевой синдром, связанный с натяжением лигатуры до упора на этих тканях, нарушением кровотока, иннервации, развитием ишемии и гипоксии.

Пациенты контрольных групп (после натяжной аутопластики местными тканями и аллопластики по способу Лихтенштейна) начинали активно обслуживать себя только на третьи сутки, а в группе сравнения большая часть (75,6%) пациентов активно обслуживали себя уже в конце первых суток после операции. Это связано с отсутствием

натяжения и ишемии тканей, а также асептического воспалительного процесса в тканях.

Сроки стационарного лечения также отличались в зависимости от использованного способа пластики задней стенки: в группе пациентов с натяжной аутопластикой они достигали $10,5 \pm 2,9$ койко – дней, после аллопластики по способу Лихтенштейна – $7,2 \pm 1,4$ койко - дней ($p < 0,05$), при использовании разработанного нами способа – $6,5 \pm 2,2$ койко - дней ($p > 0,05$).

Таким образом, течение раннего послеоперационного периода и развитие рецидива связаны с несколькими факторами: натяжением, ишемией, гипоксией тканей и с выраженностью асептической воспалительной реакции на алло-материал. Преимуществом не натяжной аутопластики является экономичность способа (экономия средств на приобретение эндопротеза), отсутствие воспалительной реакции на полипропиленовую сетку, натяжения, ишемии и гипоксии тканей.

С целью оценки степени нарушения кровотока в мышечной ткани мы провели измерения температуры ее поверхности до и после наложения швов. До наложения швов температура на поверхности мышцы достигала $32,9 \pm 0,8^{\circ}\text{C}$.

После мышечной пластики по предлагаемому способу регистрировали статистически не значимое снижение локальной температуры до $32,7 \pm 0,5^{\circ}\text{C}$, снижение на $0,2^{\circ}\text{C}$, ($P < 0,05$), что свидетельствует о том, что микроциркуляция в мышечной ткани не страдает.

Таким образом, достоверно установлено, что при использовании предлагаемой нами пластики мышечной ткани нарушение кровообращения не зарегистрировано, что гарантирует сохранность мышц и их функциональную способность.

6.2. Характеристика послеоперационных осложнений

С целью получения достоверных данных оперативного вмешательства была проведена сравнительная оценка между пациентами после герниопластики традиционными методами, по Лихтенштейну и собственным способом (таблица 7). В группе пациентов с мышечно-апоневротической пластикой преобладают послеоперационные осложнения, связанные с натяжением и ишемией ушитых тканей, внешней компрессией элементов семенного канатика и хирургической агрессией. В группе пациентов, оперированных по способу Лихтенштейна – с

реакцией на полипропиленовую сетку и хирургической агрессией.

Ввиду отсутствия этих факторов при использовании не натяжной аутопластики местными тканями по разработанному нами способу, у пациентов группы сравнения – послеоперационные осложнения были обусловлены только хирургической агрессией и реакцией на шовный материал.

Таблица 7. Осложнения после пластики разными способами

Виды осложнения	Традиционные методы (n = 401)		Метод Лихтенштейна (n = 675)		Предлагаемый способ (n = 138)	
	Число	Процент	Число	Процент	Число	Процент
Серома	16	4,0%*	66	9,8%*	3	2,1%
Гематома	18	4,6%*	36	5,3%*	3	2,1%
Невралгия	25	6,2%*	58	8,6%*	1	0,7%
Отек мошонки	16	4,0%*	19	2,8%*	1	0,7%
Инфильтрат	27	6,8%*	43	6,4%*	2	1,4%
Нагноение	14	3,5%*	18	2,6%*	2	1,4%

* – По хи-квадрат межгрупповое сравнение (по сравнению с предлагаемым способом) показателя статистически значимо различается ($p > 0,05$).

Необходимо отметить, что отек мошонки связан со сдавлением вен семенного канатика. Геморрагическая инфильтрация краев раны является результатом хирургической агрессии – грубой препаровки и компрессии мягких тканей лигатурой, некачественным местным гемоста-

зом. Серома – следствие нарушения целостности лимфатических сосудов, а также реакции на алломатериал. Инфильтрат в области послеоперационной раны характерен для начала воспалительного процесса.

Среди послеоперационных осложнений одним из основных показателем, определяющим прочность и надежность выполняемой пластики при паховой грыже, является рецидив заболевания, который варьируется в широких пределах, достигая двузначного числа.

Пластика по Жирару-Спасокукоцкому выполнена 63, по Мартынову – 31 пациенту. Среди них рецидив наблюдался у 9,2% пациентов. Пластика по Бассини и Постемскому – 94, по способам Шоулдайса, Нестеренко-Салова и Марси герниопластика выполнена – 226. При задней пластике рецидив наблюдался у 6,8% пациентов.

Рецидивные грыжи имелись у 117 (9,6%) пациентов. У 331 пациентов с прямой паховой грыжей рецидивная форма была у 63 (19,0%), а среди 883 пациентов с косой паховой грыжей рецидивная форма наблюдалась у 54 (6,1%). Число рецидивных грыж после аллопластики составило 25 (2,1%) случаев, с использованием местных тканей – 92 (7,5%) случаях. Нами выполнена пластика по

разработанному способу 138 пациентам, а рецидив наблюдался только у одного из них (0,7%).

6.3. Качество жизни пациентов в зависимости от вида пластики

Качество жизни пациентов изучено по опроснику SF 36 через 12 месяца после операции (таблица 8).

Таблица 8. Характеристика качества жизни

Компоненты здоровья	Способы грыжесечения		
	Традиционные (n = 32)	Лихтенштейна (n = 35)	Разработанный (n = 42)
Физический			
Физическое функционирование (PF)	75±2,1	88±2,1 P < 0,05	94±1,6 P < 0,05
Ролевое Функционирование (RP)	78±1,6	82±1,4 P < 0,05	86±1,6 P < 0,05
Болевые ощущения в области операции (P)	89±1,9	87±1,3 P < 0,05	97 ±1,4 P < 0,05
Общее состояние здоровья (GH)	74±1,1	76±1,3 P < 0,05	86±1,2 P < 0,05
Психический			
Жизненная активность (VT)	84±2,1	94±2,1 P < 0,05	98±1,2 P < 0,05
Социальное функционирование (SF)	76±1,3	89±1,4 P < 0,05	93±1,9 P < 0,05
Ролевое функционирование (RE)	78±1,2	87±1,9 P < 0,05	97±1,6 P < 0,05
Психологическое здоровье (MH)	86±1,3	91±1,9 P < 0,05	98±1,7 P < 0,05

С целью получения достоверных данных сделана следующая выборка: опрошены 32 пациента после мышечной

220

апоневротической пластики задней стенки пахового канала, 35 – после аллопластики по способу Лихтенштейна, 42 пациента - после аутопластики собственным способом. Имеется статически значимое различие между первой и второй группами ($P < 0.05$), такое же значимое различие имеется между второй и основной группами ($P < 0.05$). Наиболее низкий показатель физического функционирования наблюдается у пациентов первой контрольной группы. Это свидетельствует о том, что физическая активность пациента значительно ограничивается его физическим состоянием.

Показатель физического функционирования после грижесечения по способу Лихтенштейна был на 13 выше, чем у пациентов первой группы.

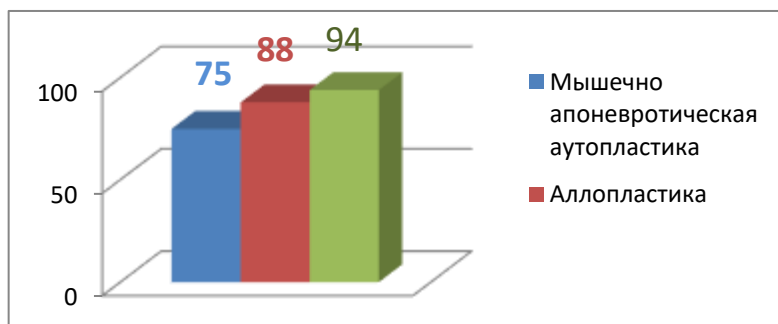


Рисунок 77. Показатели физического функционирования

Значительно выше оказался показатель физического функционирования после грижесечения разработанным нами способом – на 19 выше, чем в первой контрольной группе и на 6, чем во второй группе (рис. 77).

Показатель ролевого функционирования, обусловленный физическим состоянием, также был наиболее низким у пациентов после традиционной герниопластики -78. Этот показатель после операции Лихтенштейна был выше на 4, а в группе сравнения – на 8 выше, чем в 1-ой контрольной группе (рис. 78).

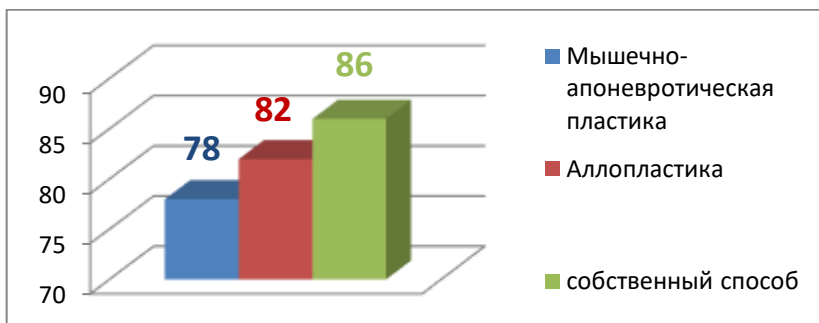


Рисунок 78. Ролевое функционирование, обусловленное физическим состоянием

Болевые ощущения были более выраженными у пациентов после пластики по Лихтенштейну, наиболее низкими – у пациентов группы сравнения, они не ограничивали их физическую активность. Сравнительные данные представлены диаграммой на рисунке 79.

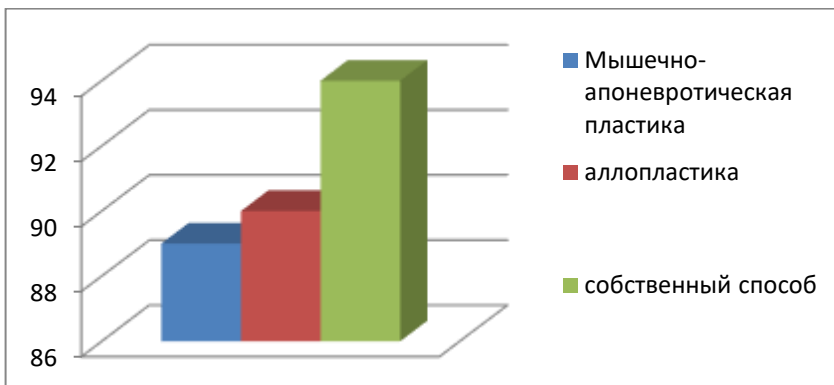


Рисунок 79. Болевые ощущения в области операции

Обработка данных, полученных с помощью опросника SF – 36, свидетельствует о том, насколько боль ограничивает активность пациента.

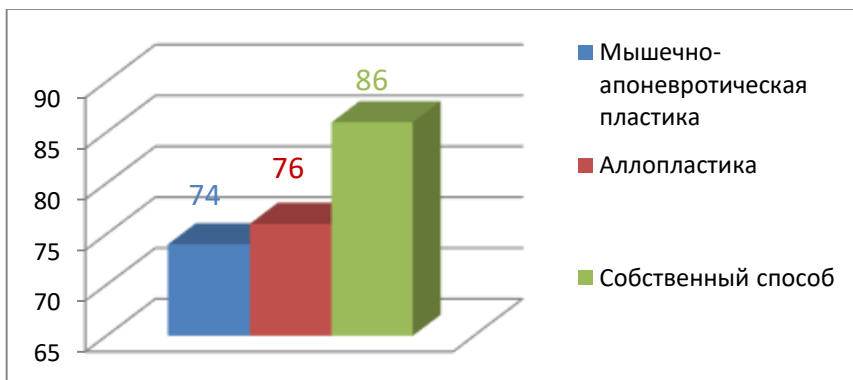


Рисунок 80. Общее состояние здоровья пациентов после операции

Общее состояние здоровья после традиционного грыжесечения и после аллопластики по Лихтенштейну на

12 и 10 соответственно отставало от показателя общего состояния здоровья пациентов группы сравнения (рис. 80).

Данные, представленные диаграммой на рисунке 81, указывают на высокую жизненную активность пациентов после операции Лихтенштейна и оперированных по разработанному нами способу.

Показатели жизненной активности у пациентов после мышечно-апоневротической пластики задней стенки пахового канала были на 16 ниже должной нормы, после пластики по Литхтенштейну – на 6, а у пациентов группы сравнения только лишь на 2, что соответствовало уровню жизненной активности пациентов (рис. 81).

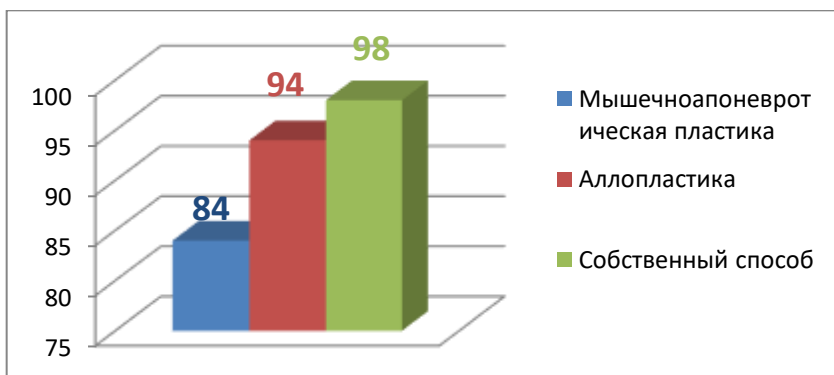


Рисунок 81. Показатели жизненной активности разных групп

Показатель социального функционирования у пациентов группы сравнения был выше показателя

пациентов после грыжесечения традиционными способами на 17, после пластики по Лихтенштейну – на 4, что указывает на то, что эмоциональное состояние пациентов первой и второй групп ограничивает их социальную активность (рис. 82).

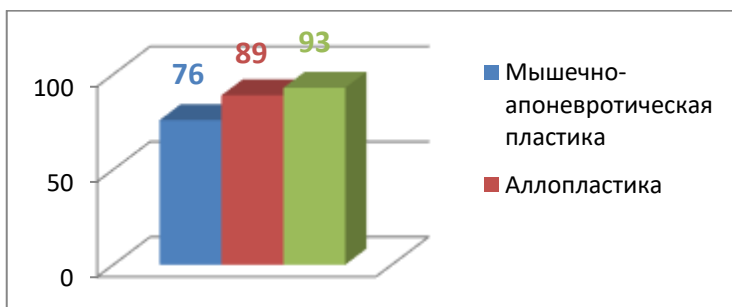


Рисунок 82. Показатели социального функционирования

Показатели ролевого функционирования, обусловленные психологическим состоянием пациента, представлены диаграммой на рисунке 83.

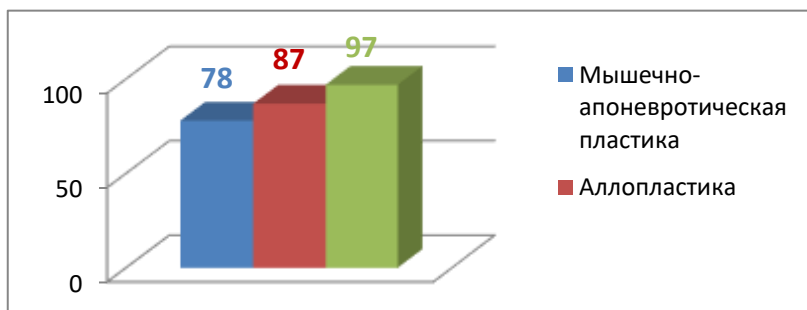


Рисунок 83. Показатели ролевого функционирования

Данные, представленные в диаграмме на рисунке 83, свидетельствуют о том, что показатель RE так же был значительно ниже нормы у пациентов после грыжесечения традиционными способами.

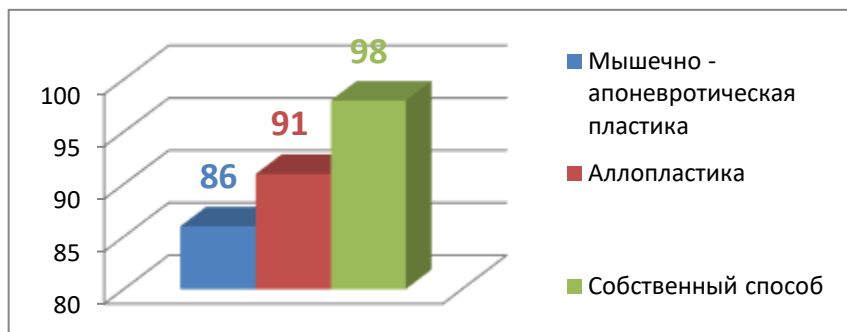


Рисунок 84. Показатели психологического здоровья

Такая же тенденция наблюдается и у показателя психологического здоровья (рис. 84).

У пациентов первой контрольной группы снижение показателя от нормы было на 14, после пластики по способу Лихтенштейна – на 9, а в группе сравнения – на 2.

Выраженность депрессии, неуверенности в жизни у пациентов после традиционной герниопластики обусловлена возможностью развития рецидива, несоответствием ощущений с ощущениями с контрлатеральной стороны.

У пациентов после аллопластики по способу Лихтенштейна угнетение психического здоровья было обусловлено ощущением инородного тела, постоянными болями в паховой области. У пациентов после аутопластики глубокого кольца и задней стенки пахового канала местными тканями с использованием швов без полного затягивания путем перемещения краев мышц с целью создания мышечной защиты глубокого кольца и задней стенки пахового канала почти не наблюдалось угнетение психического здоровья.

ЗАКЛЮЧЕНИЕ

Современная история хирургии грыж начинается со второй половины XIX века, когда были разработаны основные методы пластики при паховой грыже, которые имели широкую популярность и использовались более ста лет, а некоторые из них не утратили свою практическую значимость по настоящее время.

В истории лечения паховых грыж доминирующим является пластика, предложенная Бассини в 1884 году. Он впервые описал свою методику операции при паховых грыжах и заложил основы современного понимания ведущей роли задней стенки пахового канала в патогенезе грыжеобразования. Передняя пластика по Жирару-Спасокукоцкому начала внедряться почти одновременно с методом задней пластики. Эти методы быстро завоевали популярность как технически менее сложные и господствовали в герниологии до начала XXI века.

При герниопластике с использованием местных тканей частота рецидивов наблюдается более 10% случаях. Эти методы предполагают натяжение тканей при сближении краев, которое в свою очередь противоречит основным хирургическим принципам.

В Европе и России наибольшую популярность в последние годы приобрел метод Лихтенштейна.

Использование современных сетчатых протезов и большой накопленный опыт настораживают хирургов к имплантации эндопротеза.

Современной герниологии активно внедряется эндоскопическая пластика, представленная лапароскопической аллопластикой. Однако, в последнее время появились сообщения о частоте рецидивов до 6% при длительных сроках наблюдения. Осложнения редки, но при их возникновении весьма серьезны. Метод дорогой и требует общего обезболивания. Перечисленные факторы ограничивают использование лапароскопической герниопластики строгими показаниями: при рецидивных и двусторонних грыжах, также при необходимости выполнения сочетанных лапароскопических операций в брюшной полости.

Проблемы герниологии, связанные с послеоперационными осложнениями и рецидивами, несмотря на масштабы научного интереса и накопленный большой практический опыт, остаются наиболее актуальными среди хирургических заболеваний. Множество различных подходов, показаний к лечению и значительное количество

методов лечения паховых грыж требуют разработки руководящих принципов для стандартизации лечения, минимизации осложнений и улучшения результатов.

Одной из основных проблем герниологии заключается в том, что многие научные данные по ключевым вопросам пластики при паховой грыже полученные в разные годы и разными авторами, не полностью соответствуют выполняемым оперативным вмешательствам. Отсутствие взаимосвязи между научными данными и оперативной хирургией не позволяют определиться с окончательным и востребованным вариантом герниопластики.

При косых паховых грыжах диаметр шейки грыжевого мешка от 0,5 до 1,4 см наблюдался у 65 (67,7%), от 1,5 до 2,0 см – 24 (25,0%), от 2,0 до 2,5 см – 7 (7,3%) пациентов.

У 4 (9,5%) пациентов с прямой паховой грыжей повреждение поперечной фасции имело место от глубокого кольца до лонного бугорка. Протяженность повреждения от 2,5 до 3,5 см наблюдалось у 32 (76,2%) пациентов. У 6 (14,3%) размеры повреждения были менее 2,5 см.

По этим данным получается, что минимальные размеры повреждения задней стенки при прямых паховых грыжах соответствуют максимальным размерам повреждения при косых паховых грыжах. Это связано с тем,

что при прямых паховых грыжах соединительная ткань поперечной фасции, как было отмечено выше, является незрелой из-за нарушения метаболизма коллагена, поэтому и подвергается в большей степени повреждению.

При больших или пахово-мошоночных косых грыжах диаметр грыжевых ворот может быть в пределах 1-го см или меньше и, наоборот, при небольших паховых грыжах – до 2-х см или больше.

Значит, если грыжевые ворота небольших размеров и высокие цифры внутрибрюшного давления, то в грыжевой мешок продолжает заполняться его содержимым и увеличиваться в размерах. В такой ситуации обратное перемещение содержимого грыжевого мешка в брюшную полость затруднено. Создаются условия для формирования больших или пахово-мошоночных грыж. При этих грыжах хирургам часто приходится сталкиваться с ситуацией, когда его содержимое вправить в брюшную полость до операции или во время операции бывает затруднено. При больших размерах грыжевых ворот содержимое грыжи легко вправляется в брюшную полость.

Прямой грыже, из-за наличия широких ворот, легче вернуться в брюшную полость, чем прокладывать путь в

мошонку, чем и объясняется «дефицит» прямых пахово-мошоночных грыж.

Таким образом, в большинстве случаев, не размер грыжевого мешка определяет диаметр грыжевых ворот, а, наоборот, от диаметра грыжевых ворот зависит размеры грыжевого мешка.

Грыжесечение без учета анатомо-топографических особенностей и функциональных значений поперечной фасции, мышц, апоневроза наружной косой мышц живота и при отсутствии их раздельной пластики определяет высокую частоту рецидивов и осложнений.

Предлагаемый способ предусматривает выполнение анатомически обоснованной, простой и эффективной пластики при паховой грыже. Используемый нами способ предусматривает реконструкция глубокого пахового кольца и задней стенки пахового канала местными тканями с трехслойной раздельной пластикой поперечной фасции, мышц и апоневроза наружной косой мышцы живота с внесением несложных, но эффективных коррекций в пластику каждого из них.

На сегодняшний день нет анатомической картины, в которой демонстрировались бы отделы, подвергаемые

пластике при паховой грыже с их границами и расположением относительно друг от друга.

Исходя из научно-практической потребности, а также для дифференцированного проведения пластики косой и прямой паховой грыжи, нами определены 4 отдела, подвергаемые пластике, согласно анатомо-топографическому строению, их предназначению, особенностям пластики и соответствию формам грыж. Каждый отдел имеет свою самостоятельность с четко обозначенными границами, и вместе они составляют одно единое целое - паховый треугольник.

Наиболее значимой является пластика 2-го отдела при косой паховой грыже и 4-го отдела при прямой грыже, но обязательным условием является укрепление 3-го отдела и восстановление 1-го отдела, т.е. при обеих формах грыжи пластике подвергаются все 4 отдела пахового треугольника.

Более подробно рассмотрим 4-й медиальный отдел. Он соответствует паховому промежутку и расположенному в нем поверхностному кольцу. Необходимо отметить, что наружные и нижние границы пахового промежутка и поверхностного кольца, а также их высота, сов-

падают. Относительно формы – ее необходимо определить только как форму поверхностного кольца.

По данным Т.Ф. Лавровой (1979), А.В. Черных с соавт. (2016) от расположения нижнего края внутренней косой и поперечной мышц относительно паховой связки определяют различия форм и высоты пахового промежутка, от которых, как они считают, зависит быть или не быть паховой грыже.

Полученные данные позволили нам определиться с высотой и формой поверхностного кольца. Из 121 пациентов у 15 (12,4%) имелась треугольная форма поверхностного кольца. У большинства из них высота была меньше 2 см. Полученные данные позволяют констатировать, что никакой определенной взаимозависимости между высотой и формой пахового промежутка не имеется. Высота может быть небольшой, а форма при этом может быть треугольной, и наоборот.

Высота медиального отдела не имеет значения для пластики при паховой грыже. Действительно, высота определяет продольный размер, а швы на все ткани пахового треугольника накладываются в поперечном направлении. Нас интересует поперечное расстояние между

сшиваемыми тканями, от которого прочность пластики находится в прямой зависимости.

Форму поверхностного кольца определяет расстояние между местом фиксации латеральной ножки относительно места фиксации медиальной ножки.

По полученным данным расстояние между местами прикрепления ножек поверхностного кольца у 57 (47,1%) пациентов было от 1,3 до 2,1 см, а форма - щелевидная. У 49 (40,5%) пациентов расстояние было от 2,2 до 2,7 см, а форма – овальная. У 15 (12,4%) – 2,8 – 3,2 см, а форма – треугольная. Мы наблюдаем наличие широкого диапазона различия между точками фиксации ножек поверхностного кольца.

По данным С.С. Хариас с соавт. (2009) наружное отверстие пахового канала образовано ножками апоневроза наружной косой мышцы живота, одна из которых прикрепляется к лонному бугорку, другая - к лонному сращению. Размеры наружного отверстия – поперечные 1,2 – 3 см, продольные 2,3 – 3 см.

Полученные нами данные не согласуются о взаимосвязи расположения нижнего края внутренней косой мышцы с возможностью формирования паховой грыжи.

Расстояние от нижней границы 4-го отдела до глубокого кольца в среднем составляет 4,5 см. Такую высоту медиального отдела, при которой нижние края внутренней косой и поперечной мышц могли бы оголить хотя бы небольшой участок глубокого кольца, мы не наблюдали. Как было отмечено, по данным С.С. Хариас с соавт. (2009) максимальная величина высоты – 3,0 см, а по данным А.В. Черных с соавт. (2016) – 2,5 см. По нашим данным высота пахового промежутка в 79 % случаев была от 1,6 до 1,9 см, а 21 % случаев - 2,0 - 2,4 см.

Это вовсе не опровергает значение топографии мышц в формировании паховой грыжи, а только уточняет, что для этого необходимо исходить от расположения наружных краев мышц, а не их нижних краев, относительно паховой связки.

Каждый хирург, оперирующий паховую грыжу, замечает, что края внутренней косой и поперечной мышц, захватываемые в шов, свободны от апоневротического покрытия. Такие особенности анатомии мышц этой области являются необходимым условием для выполнения возложенной на них функцию.

Отрезок апоневроза, предназначенный для покрытия наружных краев внутренней косой и поперечной мышц,

идет на формирование поперечной фасции, но и, что более значимо, позволяет мышцам при сокращении максимально, не встречая сопротивления со стороны апоневроза, блокировать глубокое кольцо до паховой связки.

При нагрузке на брюшную стенку внутренняя косая и поперечная мышцы способны закрывать всю площадь глубокого кольца и расстояние до паховой связки, которое равно 7-8 мм. Благодаря этому 97% людей обязаны отсутствием косой паховой грыжи.

Формирование косой паховой грыжи связано с тем, что у 3% людей нарушена топография и мышцы располагаются на более отдаленном расстоянии от паховой связки. В этом случае при нагрузке на брюшную стенку глубокое кольцо останется в большей или меньшей степени оголенным. При первом варианте грыжа появится в ранние сроки, а при втором варианте, когда глубокое кольцо остается оголенным в меньшей степени, грыжа появится в поздние сроки, т.е. у пациентов пожилого возраста или старше. Паховая грыжа у этих пациентов встречается в 46,4% случаев.

По мнению Татьяны Федоровны Лавровой это связано с «анатомическим неустройством», способствующей «слабости мышечной заслонки».

Реконструкция глубокого кольца выполняется соответственно диаметру семенного канатика с небольшим запасом, т.е. проводится восстановление задней стенки до грыжевого состояния. Приводящие условия и предрасполагающие факторы остаются и могут способствовать рецидиву заболевания.

Следовательно, ни один из вариантов пластики задней стенки, в том числе и с применением П-образного шва, не может противостоять проходу грыжи через глубокое кольцо без мышечной поддержки.

Любые новые или модификации существующих методов укрепления задней стенки не приведут к ожидаемым результатам, потому что они все устраняют только следствие, можно сказать дефект, оставленный паховой грыжей на задней стенке при прохождении через незащищенное мышцами глубокое кольцо в паховый канал.

Пластика задней стенки временно устраняет грыжевой дефект, а не причину его появления. Причина заключается в неспособности внутренней косой и поперечной мышц при нагрузке на брюшную стенку полностью блокировать глубокое кольцо и заднюю стенку.

При наличии косой паховой грыжи мышцы располагаются по внутреннему краю глубокого кольца, а от па-

ховой связки на расстоянии 12-14 мм. Эту топографию необходимо исправить хирургу при пластике косой паховой грыжи, но только с сохранением биомеханики внутренней косой и поперечной мышц.

Для этого оперирующий хирург не должен затягивать лигатуру на сшиваемых мышцах с паховой связкой до упора. Сближение захваченной в шов мышечной ткани с глубоким отделом паховой связки всегда возможно без натяжения, т.к. они мобильны и находятся в пределах менее 2,0 см. При этом не требуется ни усилия, ни тем более их натяжения. Они должны располагаться максимально близко, на расстоянии «дружеского рукопожатия» и мирного сосуществования, а не в «железном» захвате, где сосуды, нервы и мышечная ткань обречены на «удушение».

Мышечная ткань является нежной и легкоранимой и к ней надо относиться деликатно, так же как к элементам семенного канатика, которым недопустима компрессия.

Если оперирующий хирург от понимания этого механизма перейдет к его выполнению, то можно утверждать о его высоком мастерстве в пластике мышечной ткани при паховой грыже. Выполненная мышечная пластика по предлагаемому способу препятствует повторному выходу

косой паховой грыжи через глубокое кольцо, способствует снижению количества осложнений и улучшению качества жизни.

Нас так же интересует не менее важный вопрос, который связан с пластикой поверхностного кольца и ее значение в противостоянии рецидиву.

Прочность 1-3 отделов апоневроз наружной косой мышцы живота обеспечивает во всех случаях, в 4 отделе он раскрывается для формирования поверхностного кольца, а обеспечить его надежную пластику может только в 87,6% случаях, когда имеется щелевидная или овальная его форма. При треугольной форме расстояние между медиальной ножкой и медиальным отделом паховой связки составляет более 2,8 см, при котором их сшивание приводит к несостоятельности шва и развитию рецидива.

При косой паховой грыже и наличии щелевидной формы содержимое грыжевого мешка образует «затор» у поверхностного кольца и оказывает давление на апоневроз, вызывая расхождение продольно расположенных волокон апоневроза. При этом волокна апоневроза расходятся друг от друга на расстоянии 2-3 мм. В этих случаях содержимое грыжевого мешка не может расширить или разрушить поверхностное кольцо, т.к. его наружная по-

240

луокружность формирована волокнами, которые располагаются в поперечном направлении. При выполнении пластики нам всегда приходится рассекать кольцо. Если имеется треугольная форма поверхностного кольца, то грыжа проходит через него транзитом, не вызывая расхождение волокон апоневроза. Прямая паховая грыжа не образует «затор» у поверхностного кольца и не вызывает расхождение волокон апоневроза, т.к. ее грыжевые ворота широкие и располагаются вблизи поверхностного кольца. Эти особенности позволяет прямой грыже «штурмовать» поверхностное кольцо в основном из брюшной полости. В редких случаях эти данные могут быть искажены в зависимости от объема содержимого грыжевого мешка и степени его воздействия на область поверхностного кольца.

Таким образом, если во время операции мы наблюдаем расхождение волокон апоневроза, то это значит, что у пациента имелась щелевидная форма поверхностного кольца. При отсутствии расхождения волокон апоневроза - треугольная форма. В этом случае полное закрытие или реконструкция поверхностного кольца, препятствующие возникновению рецидива, является невозможной без вы-

полнения послабляющего надреза медиального листка апоневроза наружной косой мышцы живота.

Овальная форма поверхностного кольца занимает промежуточное состояние, когда в одних случаях, при ее максимальных поперечных размерах не будет разволокнения апоневроза, а при меньших поперечных размерах будет расхождение волокон. Обычно расхождение наблюдается между двумя или тремя волокнами напротив верхнего угла поверхностного кольца, где апоневроз раскрывается, образуя медиальную и латеральную ножки. Место, где волокна расходятся, является ориентиром для выполнения разреза апоневроза.

Нами разработан и с успехом используем простой способ для исключения натяжения шва при пластике поверхностного кольца. После завершения мышечной пластики выполняем надрез медиального листка апоневроза наружной косой мышцы живота в поперечном направлении напротив семенного канатика длиной 6-7 мм.

После выполнения этого надреза края расходятся на 7-8 мм под углом около 60-65 градусов. Первый шов накладываем под визуальным контролем между медиальной ножкой поверхностного кольца, которая сместилась к лонному бугорку на ширину разреза, вернее она

«свисает» в сторону паховой связки и сближается с ней, и медиальным отделом паховой связки. В тех случаях, когда расстояние между этими сшиваемыми тканями составляет 2,8 см и более, можно наблюдать, как острый угол надреза становится тупым, т.е. надрез обладает дополнительным запасом для необходимого снижения натяжения между сшиваемыми тканями пахового промежутка. В случае расположения семенного канатика над апоневрозом выполняем надрез и латерального листка. Если семенной канатик располагается над поперечной фасцией или над мышцами, то выполняем надрез только медиального листка в проекции 3-го отдела. Сшивание краев надреза не составляет технических сложностей.

Если допустить, что, выполненная по предлагаемому способу мышечная пластика вдруг дала «осечку», то предлагаемая пластика поверхностного кольца станет вторым прочным оборонительным рубежом.

Таким образом, предлагаемая пластика гарантирует двойную защиту, мышечную и апоневротическую, от рецидива. При классических методах пластики паховых грыж именно пластика поверхностного кольца является единственным оборонительным рубежом против рецидива, что наблюдается 87,6 % случаев.

Особенности пластики при паховой грыже определяются местом расположения семенного канатика. Если семенной канатик расположен над поперечной фасцией, то мышцы и апоневроз закрывают первые три отдела. Над мышцами – мышцы закрывают 1-й и 3-й, а апоневроз – 1-й, 2-й и 3-й отделы. Над апоневрозом – мышцы закрывают 1-й и 3-й, а апоневроз – 1-й, 3-й и 4-й отделы. При первых двух вариантах выполняется реконструкция поверхностного кольца. При расположении семенного канатика над апоневрозом поверхностное кольцо закрывается полностью.

Описание хода операции. Данные до операции: паховая грыжа овальной формы, вправляется в брюшную полость, размеры грыжи 4х6 см, поверхностное кольцо диаметром 1,8 см (щелевидная форма). Под местной анестезией (или СМА) разрезом выше паховой связки соответственно глубокому и поверхностному кольцам рассечены кожа, подкожная клетчатка. На апоневрозе имеется расхождение его волокон, разрез апоневроза выполнен в области расхождения волокон. Паховая связка выделена от лонного бугорка до верхней границы 1-го отдела. Имеется липома 2х3 см, которая выделена до уровня глубокого кольца, перевязана и удалена. Медиальный листок

апоневроза наружной косой мышцы живота отслоен от мышц на глубину до 2 см. Медиальная ножка мобилизована до лонной кости. Выделен грыжевой мешок, его размеры 4x8 см, вскрыт, содержимое прядь сальника, она вправлена в брюшную полость. Шейка грыжевого мешка диаметром до 2 см. Грыжевой мешок прошит у шейки и отсечен. Использована нитка на культи для наложения П-образного шва на дефект поперечной фасции. Семенной канатик освобожден от глубокого кольца до поверхностного кольца, и взят на держалку. Внутренняя косая и поперечная мышцы подведены и фиксированы к глубокому отделу паховой связки, создавая мышечную манжетку вокруг семенного канатика. Таким же образом выполнена мышечная пластика 3-го отдела.

Выполнен надрез медиального листка наружной косой мышцы живота длиной 6-7 мм и первый шов наложен между медиальной ножкой поверхностного кольца и местом прикрепления паховой связки к лонному бугорку для полного закрытия поверхностного кольца. На латеральном листе выполнен надрез напротив семенного канатика, после чего он ушит над медиальным листком в виде дубликатуры. Семенной канатик оставлен над апо-

неврозом. Наложены швы на кожу с оставлением резинового дренажа.

Послеоперационные осложнения в группе сравнения распределились: гематома раны – 0,7%, инфильтрат – 1,4%, отек мошонки – 0,7%, отек по ходу семенного канатика – 2,1%, кровоподтек вокруг раны – 2,8%. Низкие цифры осложнений связаны с тем, что не нарушается кровообращение с иннервацией в тканях пахового треугольника, прежде всего, мышечной. Рецидив заболевания наблюдался только у одного пациента (0,7%).

Динамика компонентов физического и психического здоровья убедительно свидетельствуют об улучшении показателя качества жизни пациентов, оперированных способом не натяжной реконструкции глубокого кольца и пахового канала местными тканями. Результат связан с отсутствием негативных ощущений в паховой области, низким показателем послеоперационных осложнений и улучшением качества жизни пациентов.

Чтобы определить какому методу относится предлагаемый способ, рассмотрим их по предлагаемой нами классификации. Пластика задней стенки выполняется по Марси, по Нестеренко – Салову, по Шоулдайсу. Для задней пластики применяются методы по Бассини, по По-

стемскому, а также методы Лихтенштейна и Десарда, которые не предусматривают раздельного восстановления поперечной фасции. Пластика передней стенки, только апоневроза наружной косой мышцы живота, выполняется по методу Мартынова. Передняя пластика выполняется по методам Жирара – Спосокуоцкого. Предлагаемая нами пластика предусматривает пластику задней стенки, заднюю пластику и пластику передней стенки.

Диапазон расположения мышц в первых трех отделах пахового треугольника при косой паховой грыже позволяет исключить натяжение тканей для их сшивания. Получается, что пластика в этих отделах является не натяжным. В таком случае нет необходимости в применении эндопротеза для пластики этих отделов.

Для повторного выхода грыжи через поверхностное кольцо после его реконструкции или полного закрытия необходимо, чтобы грыжа могла вызвать разрыв лигатуры или волокон апоневроза в поперечном направлении. Такими силовыми возможностями грыжа, как мы понимаем, не владеет. Поэтому, после выполнения предлагаемой пластики поверхностного кольца в использовании эндопротеза для дополнительного укрепления 4-го отдела так же нет необходимости.

Таким образом, мы научно обосновали и практически подтвердили о возможности эффективной пластики при паховой грыже местными тканями. Использование предлагаемой нами пластики при паховой грыже определила результаты, удовлетворяющие и хирургов, и пациентов.

Ознакомившись с предлагаемым способом герниопластики, у хирурга есть возможность выбора этого или иного метода операции при паховой грыже.

Однозначной оценки предлагаемой пластики мы не ожидаем. В то же время не исключаем, что некоторые элементы этой пластики хирург может использовать при выполнении освоенной ими пластики. При задней пластике по Бассини достаточно не затягивать шов максимально между паховой связкой и мышцами, достаточно фиксировать их в положении близкого соприкосновения. При данной пластике можно захватить в шов помимо мышц и задний листок апоневроза поперечной мышцы, но только после восстановления поврежденного участка поперечной фасции. Метод по Шолдайсу не является физиологичным и не обеспечивает прочность пластики.

При выполнении передней пластики нельзя использовать метод по Спасокукоцкому или Кимбаровскому. По хирургическим правилам нельзя апоневроз и мышцы за-

хватывать одним швом. В.Н. Егиев и П.К. Воскресенский (2015) рекомендуют ушивать апоневроз даже без захвата в шов жировой ткани.

Метод пластики при паховой грыже по Жирару предусматривает пришивание внутренней косой и поперечной мышц по отдельности с паховой связкой. Эффективность этой операции будет лучше, если обе эти мышцы захватывать одним швом для прошивания с паховой связкой. Данный метод можно использовать во всех случаях, когда диаметр грыжевых ворот в пределах 1-го см. Хирургу, предпочитающего метод Мартынова, достаточно выполнить послабляющий надрез медиального листка апоневроза в 3 отделе до реконструкции поверхностного кольца. Возможно, в перспективе метод по Мартынову с предлагаемой поправкой будут использовать значительно чаще. При прямой паховой грыже необходимо полное закрытие поверхностного кольца с размещением семенного канатика над апоневрозом.

Если при косой паховой грыже выполнить предлагаемую нами пластику с полным закрытием поверхностного кольца, то это будет гарантией против формирования в дальнейшем прямой паховой грыжи.

СПИСОК ЛИТЕРАТУРЫ

1. Абдулжалилов, М.К. Оценка эффективности ремоделирования глубокого кольца и задней стенки пахового канала при паховой грыже у молодых мужчин / М. К. Абдулжалилов, М. Х. Исаев, Х.М.-Р. Исаев, М.М. Ахмаев, А.М. Абдулжалилов, Э.А. Абдулаев // Современные проблемы науки и образования. – Москва, 2019.-№2.URL:<http://science-education.ru/ru/article/view?id=28669> (дата обращения: 19.10.2020).
2. Абдулжалилов, М.К. Защита элементов семенного канатика при герниопластике по Лихтенштейну / М. К. Абдулжалилов М. М, Ахмаев, Х. М.-Р. Исаев, М.Х. Исаев // Сборник трудов XVIII съезда хирургов республики Дагестан. – Махачкала, 2014. - С.68.
3. Абдулжалилов, М.К. Особенности герниопластики паховой грыжи у женщин / М.К. Абдулжалилов, Х.М.-Р. Исаев, М.Х. Исаев // Республиканская научно-практическая конференция «Актуальные вопросы медицинского образования и здравоохранения». – Махачкала, 2020. - С.59-60.
4. Аболмасов, А.В. Выбор оптимального метода коррекции пахово-мошоночных грыж / А.В. Аболмасов //

- Материалы междуна. конф. «Трудные грыжи». – Москва, 2012. - С.9-10.
5. Айтекова, Ф.М.-П. Влияние методов грыжесечения на качество жизни и репродуктивную функцию у больных с паховой грыжей: дис....канд. мед. наук / Ф.М.-П. Айтекова. – Махачкала, 2015. - 137 с.
 6. Ачкасов, Е.Е. Современные тенденции в хирургии паховых грыж: мировая практика / Е.Е. Ачкасов, П.В. Мельников // Хирургия. - 2015. - № 10. - С.88-93.
 7. Бабурин, А.В. Выбор метода пластики при паховой грыже у мужчин молодого возраста: автореф. дис..канд. мед. наук/А.В. Бабурин.- Нижний Новгород, 2014.- 23 с.
 8. Бакиров, И.С. Паховая грыжа и репродуктивная система мужчин / И.С. Бакиров // Креативная хирургия и онкология. - 2016. - № 3. - С. 45-47.
 9. Белоконев, В.И. Грыжи живота: современные аспекты этиологии, патогенеза, диагностики и лечения: учебное пособие / В.И. Белоконев, О.И. Мелентьева, З.В. Ковалева, Ю.А. Вострецов, Хункуй И // М.: ФОРУМ; ИНФАРМ, 2016. – 64 с.

10. Воскресенский, Н.В. Хирургия грыж брюшной стенки / Н.В. Воскресенский, С.Л. Горелик. - Москва: Медицина, 1965. - 327 с.
11. Визгалов, С.А. Сравнительная оценка качества жизни после паховой герниопластики / С.А. Визгалов, С.М. Смотрин // Материалы XXVII пленума хирургов Республики Беларусь. – Минск, 2016. - С.252-253.
12. Газиев, Р.М. Дифференцированный подход к реконструкции задней стенки при различных формах паховых грыж: автореф. дис. ... д-ра. мед. наук / Р.М. Газиев. - Махачкала, 2006. - 35 с.
13. Гвенетадзе, Т.К. Ненатяжная герниопластика по Гвенетадзе в лечении паховых грыж / Т.К. Гвенетадзе, Н.Г. Григолия, Г.Т. Гиоргобиани // Вестник герниологии: сборник научных статей.–Москва, 2004. - С.26-29.
14. Григорьев, С.Г. Паховые грыжи / С.Г. Григорьев, Е.П. Кривошеков, С.А. Иванов, Т.С. Григорьева. – Самара: ГБОУ ВПО «СамГМУ» Минздрава России, ИПО, АТН РФ. ООО «Книга» - 2013. - 160 с.
15. Десяткин В.Б. Сравнительная оценка результатов различных способов пластики задней стенки пахово-

- го канала у больных с паховыми грыжами: автореф. дис. ...канд. мед. наук / В.Б. Десяткин.-Кемерово, 2011.-17 с.
16. Дженг, Ш. Дисплазия соединительной ткани как причина развития рецидива паховой грыжи / Ш. Дженг, С.Р. Добровольский // Хирургия. Журнал им. Н.И. Пирогова. – 2014 - №. 9. – С.61-63.
 17. Дунаев, П.Г. Сравнительная характеристика результатов герниопластик по Лихтенштейну и ТАРР при паховых грыжах в отдаленном периоде / П.Г. Дунаев // Актуальные вопросы герниологии: матер. конф. - Москва, 2012. - С.75-76.
 18. Егиев, В.Н. Не натяжная герниопластика / В.Н. Егиев, К.В. Лядов, П.К. Воскресенский. - Москва: Медпрактика, 2002. - 147 с.
 19. Егиев, В.Н. Грыжи / В.Н. Егиев, П.К. Воскресенский. – Москва: Медпрактика, 2015. – 479 с.
 20. Еряшев, Ф.А. Современные технологии диагностики, профилактики и лечения осложнений пахового грыжесечения: дис.... канд. мед. наук / Ф.А. Еряшев. - Тверь, 2009. - 144 с.

21. Жебровский, В.В. Хирургия грыж живота / В.В. Жебровский .- Москва: Мед. информ. агентство, 2005.-384 с.
22. Жуковский, В.А. Полимерные эндопротезы для герниопластики /В.А. Жуковский.–Санкт-Петербург, 2011. - 98 с.
23. Земляной, В.П. Эндовидеохирургические аспекты лечения двусторонних паховых грыж/В.П. Земляной, Б.В. Сигуа, Д.С. Сёмин, Э.Р. Сопия//Вестник хирургии имени И.И. Грекова. – 2017. – Т.176(3). - С.81-83.
24. Ивачев, А.С. Состояние верхней стенки пахового канала у больных первичными паховыми грыжами / А.С. Ивачев, Н.А. Ивачева // VI съезд хирургов юга России с международным участием, посвященный 100-летию со дня рождения члена-корреспондента РАМН, профессора П.П. Коваленко. - Ростов-на-Дону, 2019. - С.76-77.
25. Иманалиев, М.Р. Способ повышения эффективности паховой герниопластики / М.Р. Иманалиев, М.К. Абдулжалилов, Х.М.-Р. Исаев, М.Х. Исаев // Вестник ДГМА. – Махачкала, 2018. - №3 (28). - С.7-14.

26. Иманалиев, М.Р. Дифференцированный подход к аутогерниопластике при косых и прямых грыжах / М.Р. Иманалиев, М.Х. Исаев, М.К. Абдулжалилов, Х.М.-Р. Исаев, М.М. Ахмаев // VI съезд хирургов Юга России с международным участием, посвященный 100-летию со дня рождения члена-корреспондента РАМН, профессора П.П. Коваленко. -Ростов-на-Дону, 2019. - С.79-80.
27. Иманалиев, М.Р. Способ восстановления брюшной стенки паховой области при герниопластике / М.Р. Иманалиев, М.К. Абдулжалилов, Х.М.-Р. Исаев, М.Х. Исаев // Сборник научных трудов, посвященный 90-летию А.О. Махачева – Махачкала, 2017. - С.85-90.
28. Исаев, Х.М.-Р. Значение запирающей функции мышц для формирования эффективной пластики паховой грыжи / Х.М.-Р. Исаев, М.К. Абдулжалилов, М.Х. Исаев, З.М. Закариев // Современные проблемы науки и образования. - Москва, 2020. - №2. - URL: <http://science-education.ru/ru/article/view?id=29608> (дата обращения: 19.10.2020).
29. Исаев, М.Х. Способ повышения эффективности пластики глубокого кольца и задней стенки пахового ка-

нала: дис,...канд.мед.наук/М.Х. Исаев.–Махачкала, 2022.– 114 с.

30. Катасонова, Е.В. Опыт применения микрохирургической биопсии яичка и его придатка у пациентов с необструктивной азооспермией / Е.В. Катасонова, Е.А. Ефремов, Я.Н. Мельник // Урология.-2016.- № 2.-С.1-5.
31. Калиш, И. Морфологическая характеристика тканей, окружающих протез у пациентов, страдающих кожно-протезными свищами и парапротезными грыжами / И. Калиш, И. Байбеков, Л. Аметов, С.К. Жигиталиев // Клиническая хирургия. - 2014. - №4. - С.34-46.
32. Капшитарь, А.В. Аутогерниопластика по А.Г. Киселю рецидивной паховой грыжи / А.В. Капшитарь // VI съезд хирургов юга России с международным участием, посвященный 100-летию со дня рождения члена-корреспондента РАМН, профессора П.П. Коваленко. - Ростов-на-Дону, 2019. - С.61-62.
33. Коровин, А.Я. Лапароскопическая герниопластика при двусторонних паховых грыжах / А.Я. Коровин, В.В. Выступец, В.А. Кулиш //Герниология.-2007.- № 1. - С.18-21.

34. Кочнай, Э. Сравнительная характеристика трансабдоминальной преперитонеальной и тотальной экстраперитонеальной герниопластики у больных с паховыми грыжами: автореф. дис. ... канд. мед. наук/ Э. Кочнай. – Москва, 2016. -20 с.
35. Кузнецов, Д.В. Опыт применения лапароскопической герниопластики при паховой грыже в условиях ЦРБ / Д.В. Кузнецов, Г.П. Гецин, А.В Сухов // VI съезд хирургов юга России с международным участием, посвященный 100-летию со дня рождения члена-корреспондента РАМН, профессора П.П. Коваленко. - Ростов-на-Дону, 2019. - С.73-74.
36. Курочкина, В.Г. УЗИ диагностика при болевом синдроме пахово-бедренной области неясной этиологии, паховых и бедренных грыжах / В.Г. Курочкина, А.П. Цицюра // Вестник РГМУ. - 2008. - № 2/61. - С.123.
37. Кукуджанов, Н.И. Паховые грыжи / Н.И. Кукуджанов. - Москва: Медицина, 1969. - 440 с.
38. Любых, Е.Н. Лечение паховых грыж. Опосредованная пластика / Е.Н. Любых, О.В. Стрыгин, П.В. Трушин // Материалы XI съезда хирургов Российской Федерации. – Волгоград, 2011. - С.216.

39. Метелев, А.Ю. Прогностическая ценность различных показателей спермы относительно мужской фертильности/А.Ю. Метелев, А.Б. Богданов, Е.В. Ивкин// Андроология и генитальная хирургия.-2015.- № 4.- С. 51-55.
40. Мясников, А.Д. Герниология / А.Д. Мясников, С.А. Колесников. – Белгород, 2005. - 338 с.
41. Насибян, А.Б. Технические аспекты грыжесечения у больных с рецидивными паховыми грыжами /А.Б. Насибян, В.И. Белоконев, Д.А. Заводчиков // Первый съезд хирургов Приволжского федерального округа (с международным участием). – Нижний Новгород, 2016. – С.35-37.
42. Никишков, А.С. Распространенность грыж передней брюшной стенки: результаты популяционного исследования / А.И. Кириенко, Ю.Н. Шевцов, А.С. Никишков // Хирургия. Журнал им. Н.И. Пирогова. - 2016. - № 8. - С.61-66.
43. Никишков, А.С. Факторы риска развития грыж передней брюшной стенки. / А.И. Кириенко, А.В. Сажин, А.С. Никишков // Эндоскопическая хирургия. - 2017. - № 4. - С.40-46.

44. Нестеренко, Ю.А. Паховые грыжи. Реконструкция задней стенки пахового канала / Ю.А. Нестеренко, Р.М. Газиев. – Москва: БИНОМ. «Лаборатория знаний», 2005. - 144 с.
45. Нестеренко, Ю.А. Выбор метода пластики пахового канала при плановых операциях / Ю.А. Нестеренко, С.А. Сайбулаев // Хирургия. - 2008. - № 12. - С.35-39.
46. Никольский, В.И. Изучение качества жизни пациентов после протезирующей герниопластики / В.И. Никольский, Е.В. Титова, А.А. Самородова, Я.Е. Феоктистов // Новости хирургии. - 2016. - № 1. - С.19-25.
47. Новик, А.А. Руководство по исследованию качества жизни в медицине / Т.И. Ионова – Санкт-Петербург: «Нева», 2007; Москва «ОЛМА-ПРЕСС», 2007. - 320 с.
48. Османов, А.О. Метод восстановления и укрепления глубокого кольца и задней стенки пахового канала / А.О. Османов, М.К. Абдулжалилов, Х.М.-Р. Исаев, М.Х. Исаев // Актуальные проблемы хирургии. – Махачкала, 2015. - С.144-147.
49. Островский, В.К. Возрастные аспекты рецидивов паховых грыж /В.К. Островский, И.Е. Филимон-

- чев//Саратовский научно-медицинский журнал. - 2011. - Т. 7, № 1. - С.158-159.
50. Паршиков, В.В. Ик-термография в герниологической практике / В.В. Паршиков, А.Б. Бабурин, В.А. Ходак // Материалы XI съезда хирургов Российской Федерации. – Волгоград, 2011. - С.265.
51. Паршиков, В.В. Пластика пахового канала у мужчин молодого возраста как проблема в герниологии / В.В. Паршиков, А.Б. Бабурин, В.А. Ходак // Материалы XI съезда хирургов Российской Федерации. - Волгоград, 2011. - С. 265-266.
52. Пискунов, А.С. Рецидивные и двухсторонние паховые грыжи как проявление дисплазии соединительной ткани / А.С. Пискунов, В.Н. Репин И.М. Ткаченко //Герниология. - 2009. - № 3(23). - С.35-36.
53. Плотник, А.В. Выбор способа пластики при паховых грыжах / А.В. Плотник, В.С. Апостолов // Материалы XI съезда хирургов Российской Федерации. – Волгоград, 2011. - С.277-278.
54. Поляков, А.А. ТАПП и ТЭП аллогерниопластика при паховых грыжах в условиях ЦРБ/А.А. Поля-

- ков//Хирургия. Журнал им. Пирогова. - 2018.(3). - С.49-53.
55. Праздников, Э.Н. Пути профилактики троакарных грыж после лапароскопической холецистэктомии / Э.Н. Праздников, Г.А. Баранов, Т.Р. Бахметов // У1 съезд хирургов юга России с международным участием, посвященный 100-летию со дня рождения члена-корреспондента РАМН, профессора П.П. Коваленко. - Ростов-на-Дону, 2019. - С.80-81.
56. Протасов, А.В. Влияния сетчатых имплантатов при герниопластики на состояние репродуктивной функции / А.В. Протасов, Л.М. Михалева, Э.Д. Смирнова // Клиническая практика. - 2014. - № 2. - С.19-28.
57. Савин, А.С. Сравнительная характеристика ТАПП и ТЭП в лечении паховых грыж / А.С. Савин, А.В. Хохлов, Д.В. Дворянкин // Вестник хирургии имени И.И. Грекова. – 2017. - № 4. - С.48-50.
58. Седов, В.М. Варианты оперативного лечения рецидивов паховых грыж после операции Лихтенштейна / В.М. Седов, С.Д. Тарбаев, А.С. Горедов // Актуальные вопросы герниологии: матер. УП конф. – Москва, 2010. - С.211-212.

59. Стойко, Ю.М. Оценка качества жизни больных в хирургическом лечении двухсторонних паховых грыж / Ю.М. Стойко, А.А. Знаменский, В.А. Назаров, А.В. Попов // Материалы научно-практической конференции «Общества герниологов». – Москва: РНЦХ РАМН, 2008. - 123 с.
60. Стрижелецкий, В.В. Опыт эндовидеохирургических технологий в лечении больных с паховыми грыжами / В.В. Стрижелецкий, С.А. Макаров, А.Б. Лолия // Вестник хирургии им. Грекова. - 2017. – Т.176(3). - С.74-76.
61. Табуйка, А.В. Влияние сетчатого имплантата на репродуктивные органы при моделировании операции герниопластики (экспериментальное исследование: автореф. дис. ... канд. мед. наук / А.В. Табуйка. – Москва, 2009. - 19 с.
62. Тимошин, А. Д. Хирургическое лечение паховых и послеоперационных грыж брюшной стенки / А.Д. Тимошин, А.В. Юрасов, А.Л. Шестаков. - Москва: Триада-Х, 2003. - 144 с.
63. Тодуров, И.М. Современные подходы к выбору метода пластики рецидивной паховой грыжи / И.М. То-

- дуров, Л.С. Белянский // Актуальные вопросы герниологии : материалы УП конференции. – Москва, 2010. - С. 238-240.
64. Топчиев, М.А. Возможности улучшения результатов хирургического лечения рецидивных паховых грыж с применением местных тканей / М.А. Топчиев, А.М. Чотчаев, А.М. Топчиев // Таврический медико-биологический вестник. - 2017. - № 4. - С.118-125.
65. Федосеев, А.В. Основные принципы без рецидивной хирургии грыж А.В. Федосеев, С.Ю. Муравьев // Актуальные вопросы герниологии: материалы конференций. – Москва, 2012. - С.206-208.
66. Филимончев, И.Е. Оптимизация профилактики и лечения рецидивной паховой грыжи / И.Е. Филимончев: автореф. дис. ...канд. мед. наук. - Ульяновск, 2012. - 22 с.
67. Харитонов, С.В. Особенности и отдаленные результаты применения самофиксирующихся имплантатов в лечении больных с паховыми грыжами / С.В. Харитонов, Г.В. Родоман, С.С. Харитонов, М.В. Зинакова // Московский хирургический журнал. - 2017. - № 1. - С.16-20.

68. Хиндикайнен, А.Ю. Профилактика послеоперационных раневых осложнений герниопластики по методике onlay / А.Ю. Хиндикайнен, М.Ф. Черкасов, А.А. Помазков // У1 съезд хирургов юга России с международным участием, посвященный 100-летию со дня рождения члена- корреспондента РАМН, профессора П.П. Коваленко. - Ростов-на-Дону, 2019. - С.81-82.
69. Цицюра, А.П. Оптимизация диагностики причин хронической боли пахово-бедренной области / А.П. Цицюра // Вестник РГМУ. - 2008. - № 2/61. -С.142.
70. Черных, А.В. Волнообразный послабляющий разрез передней стенки влагалища прямых мышц живота при опосредованной пластике пахового канала / А.В. Черных, Е.Н. Закурдаев, Е.Н. Любых, В.Г. Витчипкин // Новости хирургии. - 2015. - № 1. - С.17–22.
71. Чугуевский, В.М. Выбор методов оперативного вмешательства при паховой грыже / В.М. Чугуевский, С.П. Щепкин, М.Д. Тамбиев, А.Г. Абдуллаев // У1 съезд хирургов юга России с международным участием, посвященный 100-летию со дня рождения член корреспондента РАМН, профессора П.П. Коваленко. - Ростов-на-Дону, 2019. - С.63-64.

- 72.Шалашов, С.В. Сравнительный анализ результатов операции Lichtenstein и CS пластики при паховых грыжах / С.В. Шалашов, Л.К. Куликов, Е.А. Семенищева, И.А. Егоров // Новости хирургии. - 2016. - № 5. - С.436-443.
- 73.Шалашов, С.В. Анализ результатов CS-пластики при паховых грыжах / С.В. Шалашов, Е.А. Семенищева, И.А. Егоров О.А. Буслаев // Medi-cus. – 2017. - № 3(15). - С.102-105.
- 74.Шкварковский, И.В. Клиническое применение нового способа паховой герниопластики / И.В. Шкварковский, А.П. Москалюк, В.И. Гребенюк // Медицинские новости Грузии. - 2015. - № 2. - С.7-9.
- 75.Шулярко, О.В. Сравнение тотальной экстраперитонеальной и трасабдоминальной преперитонеальной пластики паховой грыжи / О.В. Шулярко // Новости хирургии. - 2016. - № 6. - С.546-550.
76. Abdelrahman, T. Operative experience vs. competence: a curriculum concordance and learning curve analysis / T. Abdelrahman, J. Long, R. Egan, W.G. Lewis // J. Surg. Educ. - 2015. – V. 73(4). - P.694-698.

77. Abdullhai, S. «Inguinal hernia» / S. Abdullhai, I.C. Glenn, T.A. Ponsky // Clin Perinatol. - 2017 Dec. –V. 44(4). - P.865-877.
78. Alabraba, E. The role of ultrasound in the management of patients with occult groin hernias / E. Alabraba, E. Psarelli, K. Meakin // Int. J. Surg. - 2014. – V. 12(9) - P.918-922.
79. Amato, G. Histological findings in direct inguinal hernia: investigating the histological changes of the herniated groin looking forward to ascertain the pathogenesis of hernia disease / G. Amato, A. Agrusa, G. Romano, G. Salamone // Hernia. - 2013. – V. 17(6). - P.757-763.
80. Andresen, K. Sliding inguinal hernia is a risk factor for recurrence / K. Andresen, T. Bisgaard, J. Rosenberg // Langenbecks Arch Surg. - 2014. – V. 400(1). - P.101-106.
81. Arslan, K. Minimally invasive preperitoneal single-layer mesh repair versus standard Lichtenstein hernia repair for inguinal hernia: a prospective randomized trial / K. Arslan, B. Erenoglu, E. Turan // Hernia. - 2015. – V.19(3) - P. 373-381.

82. Azari, Y. Strangulated groin hernia in octogenarians / Y. Azari, Z. Perry, B. Kirshtein // *Hernia*. - 2015. – V. 19(3) - P.443-447.
83. Barone, W.R. The impact of boundary conditions on surface curvature of polypropylene mesh in response to uniaxial loading / W.R. Barone, R. Amini, S. Maiti, PA. Moalli // *J Biomech*. - 2015. – V. 48(9). - P.1566-1574.
84. Bakota, B. Should we abandon regional anesthesia in open inguinal hernia repair in adults? / B. Bakota, M. Kopljar, S. Baranovic [et al.] // *Eur J Med Res*. -2015. - 20(1) - P.76.
85. Bhangu A. A detailed analysis of outcome reporting from randomised controlled trials and meta-analyses of inguinal hernia repair/A. Bhangu, P. Singh, T. Pinkney, J.M. Blazeby // *Hernia*.-2015. -19(1) - P.65-75.
86. Bischoff, J.M. Ultrasound-guided ilioinguinal/iliohypogastric nerve blocks for persistent inguinal postherniorrhaphy pain: a randomized, double-blind, placebo-controlled, crossover trial / J.M. Bischoff, Z.J. Koscielniak-Nielsen [et al.] // *AnesthAnalg*. - 2012. – V. 114(6) - P.1323-1329.

87. Bittner, R. Guidelines for laparoscopic treatment of ventral and incisional abdominal wall hernias (International Endohernia Society (IEHS) – Part 1 / R. Bittner, J. Bingener-Casey, U. Dietz [et al.] // SurgEndosc Other Interv Tech.-2014. – V. 28(1) - P.2-29.
88. Bittner, R. Update of guidelines on laparoscopic (TAPP) and endoscopic (TEP) treatment of inguinal hernia (International Endohernia Society) / R. Bittner, M.A. Montgom, E. Arregui // SurgEndosc Other Interv Tech. - 2015. – V. 29(2) - P. 289-321.
89. Bjurstrom, M.F. Pain control following inguinal herniorrhaphy: current perspectives / M.F. Bjurstrom, A.L. Nicol, P.K. Amid, D.C. Chen // J Pain Res.-2014. - N 7. - P.277-290.
90. Brydges, R. Linking simulation-based educational assessments and patient-related outcomes: a systematic review and meta-analysis / R. Brydges, R. Hatala, B. Zendejas [et al.] // Acad. Med.- 2015. – V. 90(2). - P.246-256.
91. Boonchan, T. Network meta-analysis of antibiotic prophylaxis for prevention of surgical-site infection after groin hernia surgery/T. Boonchan, C. Wilasrusmee, M.

- McEvoy [et al.] // Br J Surg. - 2017. – V. 104(2). - P.106-117.
92. Bökeler, U. Teaching and training in laparoscopic inguinal hernia repair (TAPP): impact of the learning curve on patient outcome / U. Bökeler, J. Schwarz, R. Bittner [et al] // Surg Endosc. – 2013. - V. 27(8) - P.2886-2893.
93. Branchu, B. Diagnosis and treatment of inguinal hernia of the bladder: a systematic review of the past 10 years / B. Branchu, Y. Renard, S. Larre, P. Leon.// Turkish Journal of Urology. - 2018. - 44(5) - P.384-388.
94. Burcharth, J. The epidemiology and risk factors for recurrence after inguinal hernia surgery / J. Burcharth // Dan. Med. J. - 2014. V. 61(5). - P.46-48.
95. Burcharth, J. Patient-related risk factors for recurrence after inguinal hernia repair: a systematic review and meta-analysis of observational studies / J. Burcharth, H.C. Pommergaard, T. Bisgaard, J. Rosenberg // SurgInnov. - 2015. – V. 22 – P.303-317.
96. Burcharth, J. Groin hernia subtypes are associated in patients with bilateral hernias: a 14-year nationwide epidemiologic study / J. Burcharth, K. Andresen, H-C. Pom-

- mergaard, J. Rosenberg // Surg Endosc. -2015. – V. 29(7)
- P.2019–2026.
97. Burgmans, J.P. Three-month results of the effect of Ultrapro or Prolene mesh on post-operative pain and well-being following endoscopic totally extraperitoneal hernia repair (TULP trial) / J.P. Burgmans, C.E.H. Voorbrood, N. Schouten // SurgEndosc Other Interv Tech. - 2015. - 29(11) - P.3171-3178.
98. Chughtai, B. No increased risk of carcinogenesis with mesh-based hernia repairs / B Chughtai, A Sedrakyan, D Thomas // Am. J. Surg. - 2018. – V. 216(3) - P.481-486.
99. Cui, D. Antisperm antibodies in infertile men and their effect on semen parameters: A systematic review and meta-analysis / D. Cui, G. Han, Y. Shang [et al.] // ClinChimActa. - 2015. – V. 444. - P.29-36.
100. Eker, H.H. Randomized clinical trial of total extraperitoneal inguinal hernioplasty vs. Lichtenstein repair: a long-term follow-up study / H.H. Eker // Arch. Surg. - 2012. – V. 3. - P.256-260.
101. Erdas, E. Antibiotic prophylaxis for open mesh repair of groin hernia: systematic review and meta-analysis / E.

- Erdas, F. Medas, G. Pisano [et al.] // *Hernia*. - 2016. – V. 20(6). - P.765-776.
102. Etzioni D.A. Potential problems with the public reporting of risk-adjusted surgical outcomes / D.A. Etzioni // *Dis Colon Rectum*. - 2015. – V. 58(5). -P. 540-542.
103. Fenger, A.Q. Fibrin sealant for mesh fixation in laparoscopic groin hernia repair does not increase long-term recurrence / A.Q. Fenger, N.M Helvind, H-C. Pommergaard [et al.] // *Surg Endosc*. - 2015. – V. 30(3). - P.986-992.
104. Feng, B. Feasibility of incremental laparoscopic inguinal hernia repair development in China: an 11-year experience / B. Feng, Z-R. He, J-W. Li [et al.] // *J Am Coll Surg*. - 2013. – V. 216(2) - P. 258-265.
105. Frisé, A. Analysis of outcome of Lichtenstein groin hernia repair by surgeons-in-training versus a specialized surgeon / A. Frisé, J. Starck, S. Smeds [et al.] // *Hernia*. - 2011. – V. 15(3). - P.281-288.
106. Gao, D. Clinical research of preperitoneal drainage after endoscopic totally extraperitoneal inguinal hernia repair / D. Gao, S. Wei, C. Zhai [et al.] // *Hernia*. -2015. – V. 19(5). - P.789-794.

107. Gedam, B.S. A comparative study of Desarda's technique with in treatment of inguinal hernia: A prospective cohort study / B.S. Gedam, Y. Prasad, Bansod [et al.] // International Journal of Surgery. - 2017. - V. 39. - P. 150-155.
108. Gutlic, N. Impact of mesh fixation on chronic pain in total extraperitoneal inguinal hernia repair (TEP): a nationwide register-based study / N. Gutlic, P. Rogmark, P. Nordin, U. Petersson [et al.] // Ann Surg. - 2015. - V.263(6) - P.1199-1206
109. Hakeem, A. Current trends in the diagnosis and management of post-herniorraphy chronic groin pain / A. Hakeem, V. Shanmugam // World J Gastrointest Surg. - 2011. - N 3(6). - P.73-81.
110. Hallen, M. Male infertility after mesh hernia repair. A prospective study / M. Hallen // Surgery. - 2011. - N 2. - P.179-184.
111. Halgas, B. Femoral Hernias: Analysis of Preoperative Risk Factors and 30-Day Outcomes of Initial Groin Hernias Using ACS-NSQIP / B. Halgas, J. Viera, J. Dilday, J. Bader [et al.] // Am Surg. - 2018. - V. 84(9). - P.1455-1461.

- 112.Hansen, NL. Utility of magnetic resonance imaging to monitor surgical meshes correlating imaging and clinical outcome of patients undergoing / NL Hansen, A Ciritsis, J Otto, D Busch [et al.] // *InvestigRadiol.* - 2015. – V. 50(7). - P.436-442.
- 113.Hernández-Irizarry, R. Trends in emergent inguinal hernia surgery in Olmsted County, MN: a population-based study / R. Hernández-Irizarry, B. Zendejas, T. Ramirez [et al.] // *Hernia.* - 2012. – V. 16(4). - P.397–403.
- 114.Hua, Ge. Desarda versus Lichtenstein technique for the treatment of primary inguinal hernia: A systematic review / Ge. Hua, Liang Chaojie, Xu Yingchen [et al.] // *International Journal of Surgery.* – 2018. – V. 50. - P.22-27.
- 115.Huerta, S. Outcomes of emergent inguinal hernia repair in veteran octogenarians / S Huerta, T Pham, S Foster, E.H Livingston [et al.] // *Am Surg.* - 2014. – V .80(5). - P.479–483.
- 116.Iftikhak, A.B. Desardas versus Lichtenstein Techuique of Hernia Kepar / A.B. Iftikhak, I. Habibullan, A. Zubair // *PJMHS.* - 2015. - V. 9. - P. 1331–1333.

117. Junge, K. Damage to the spermatic cord by the Lichtenstein and TAPP procedures in a pig model / K. Junge // Surg. Endosc. - 2011. - N1. - P. 146-152.
118. Kargar, S. Comparison of postoperative short-term complications after laparoscopic transabdominal preperitoneal (TAPP) versus Lichtenstein tension free inguinal hernia repair: a randomized trial study / S Kargar, S.M Shiryazdi, M Zare, M.H Mirshamsi [et al.] // Minerva Chir. - 2015. – V. 70(2). - P.83-89.
119. Kim, B. Evaluation of the usage and influence of groin ultrasound in primary and secondary healthcare settings / B. Kim, P. Robinson, H. Modi, H Gupta [et al.] // Hernia. - 2015. – V. 19(3). - P.367-371.
120. Köckerling, F. Endoscopic repair of primary versus recurrent male unilateral inguinal hernias: are there differences in the outcome? / F. Köckerling, D. Jacob, W. Wiegank [et al.] // Surg Endosc. - 2016. – V. 30(3). - P.1146-1155.
121. Köckerling, F. Do we need antibiotic prophylaxis in endoscopic inguinal hernia repair? Results of the Herniated Registry / F. Köckerling, R. Bittner, D. Jacob [et

- al.] // SurgEndosc Other Interv Tech. - 2015. – V.29 (12).
- P.3741-3749.
122. Köckerling, F. TEP versus TAPP: comparison of the perioperative outcome in 17,587 patients with a primary unilateral inguinal hernia / F. Köckerling, R. Bittner, D.A. Jacob, L. Seidelmann [et al.] // Surg. Endosc. - 2015. - 29(12). - P. 3750-3760.
123. Köckerling, F. Has endoscopic (TEP, TAPP) or open inguinal hernia repair a higher risk of bleeding in patients with coagulopathy or antithrombotic therapy? Data from the Herniated Registry / F Köckerling, C Roessing, D Adolf [et al.] // Surg. Endosc. - 2016. – V. 30(5). - P.2073-2081.
124. Kurmann, A. Effect of intraoperative infiltration with local anesthesia on the development of chronic pain after inguinal hernia repair: a randomized, triple-blinded, placebo-controlled trial / A. Kurmann, H. Fischer, S. Dell-Kuster [et al.] // Surgery. - 2015. – V.157. - P.144-154.
125. Lake, S.P. Pore size and pore shape – but not mesh density – alter the mechanical strength of tissue ingrowth and host tissue response to synthetic mesh materials in a porcine model of ventral hernia repair / S.P. Lake, S. Ray,

- A.M. Zihni [et al.] // J. MechBehav Biomed Mater. - 2015. – V. 42. - P.186-197.
- 126.LeBlanc, K.E. Inguinal hernias: diagnosis and management / K.E. LeBlanc L.L. LeBlanc, K.A. LeBlanc // Am. Fam. Physician. - 2013. - V. 87(12). - P.844-848.
- 127.Lichtenstein, I.L. Tension-Free Repair of Groin Hernias / I.L. Lichtenstein. A.G. Shulman., P.K. Amid // The Hernia / Ed. by L.M. Nyhus. R.E. Condon: with 75 contributors; foreword by K. Kelly. 4 ed. - 1995. - P.237-249.
- 128.Liu, H. A meta-analysis examining the use of fibrin glue mesh fixation versus suture mesh fixation in open inguinal hernia repair / H. Liu, X. Zheng, Y. Gu, S.Guo // Dig Surg. - 2015. – V. 31(6). - P.444-451.
- 129.Li, X. Characterizing the ex vivo mechanical properties of synthetic polypropylene surgical mesh / X. Li, J. Kruger, J. Jor [et al.] // J. Mech Behav Biomed Mater. - 2014. – V.37. - P.48-55.
- 130.Lofgren, J. A randomized trial of low-cost mesh in groin hernia repair/J. Lofgren, P. Nordin, C. Ibingira, A. Matovu [et al.]//N. Engl. J. Med. - 2016. – V.374. – P.146-153.

131. Lundstrom, K.J. Patient-reported rates of chronic pain and recurrence after groin hernia repair / K.J. Lundstrom, H. Holmberg, A. Montgomery, P. Nordin // *Br J Surg.* – 2018. – V. 105(1). – P.106-112.
132. Magnusson, N. Reoperation for persistent pain after groin hernia surgery: a population-based study / N. Magnusson, U. Gunnarsson, P. Nordin, S. Smedberg // *Hernia.* - 2015. – V. 19(1). - P.45-51.
133. Malik, A. Recurrence of inguinal hernias repaired in a large hernia surgical specialty hospital and general hospitals in Ontario, Canada / A. Malik, C. Bell, T. Stukel, D. Urbach // *Can J Surg.* - 2016. - V. 59(1). - P.1-7. doi: 10.1503/cjs.017715.
134. Manyilira, W. Comparison of non-mesh (Desarda) and mesh (Lichtenstein) methods for inguinal hernia repair among black African patients: a short-term double-blind RCT / W. Manyilira, S. Kijjambu, A. Upoki, J. Kiryabwire // *Hernia.* - 2012. – V.16. - P.133-144.
135. Mayer, F. When is mesh fixation in TAPP-repair of primary inguinal hernia repair necessary? The register-based analysis of 11,230 cases / F. Mayer, H. Niebuhr, M.

- Lechner [et al.] // Surg. Endosc. - 2016. – V. 30(10). - P.4363-4371
- 136.McVay, C.B. Hernia / C.B. McVay // Springfield, Illinois. - 1954.
- 137.Millas, S.G. Chronic abdominal pain after ventral hernia due to mesh migration and erosion into the sigmoid colon from a distant site: a case report and review of literature / S.G. Millas, T. Mesar, R.J. Patel // Hernia. - 2015. – V. 19(5). - P.849-852.
- 138.Miserez, M. Update with level 1 studies of the European Hernia Society guidelines on the treatment of inguinal hernia in adult patients / M. Miserez, E. Peeters T. Aufenacker [et al.] // Hernia. - 2014. – V. 18(2). - P.151-163.
- 139.Mitura, K. The experience and awareness of laparoendoscopic procedures among Polish surgeons in everyday clinical practice/K. Mitura, S. Dbrowiecki, M. Smietanski, A. Matyja // WideochirInne Tech Maloinwazyjne. - 2017. – N 12(1). - P.13-18.
- 140.Nakagawa, M. A randomized prospective trial comparing clinical outcomes 3 years after surgery by Marcy repair and Prolene. Hernia System repair for adult indirect in-

- guinal hernia / M. Nakagawa, T. Nagase, T. Akatsu [et al.] // Surg. Today. - 2013. – V. 43. - P.1109-1115.
- 141.Naveen, N. A comparative study between modified Bassini's repair and Lichtenstein mesh repair of inguinal hernias in rural population / N. Naveen, R. Srinath // J.Clin.Diagn Res. - 2014. –V. 38. - P.88-91.
- 142.Nienhuijs, S.W. Long-term outcome after randomizing prolene hernia system, mesh plug repair and Lichtenstein for inguinal hernia repair / S.W Nienhuijs, C Rosman // Hernia. - 2015. – V.19. - P.77-81.
- 143.Nikkolo, C. Single-center, single-blinded, randomized study of self-gripping versus sutured mesh in open inguinal hernia repair/C. Nikkolo, T. Vaasna, M. Murruste, H. Seepter [et al.]//J. Surg. Res.-2015.–V. 194 (1). - P. 77-82.
- 144.Nilsson, H. Incidence of groin hernia repair after radical prostatectomy: a population-based nationwide study / H. Nilsson, J. Stranne, P. Stattin, P. Nordin // Ann Surg. - 2014. – V. 259(6). - P.1223-1227.
- 145.Nyhus L.M. Evolution of hernia repair, a salute to Professor Piero Pietri L.M. Nyhus // Hernia. - 2001. - N. 5(4). Dec. - P.196-199.

- 146.Oliveira, P. Chronic Pain After Outpatient Inguinal Hernioplasty: Retrospective Cohort Study / P. Oliveira, A. Duarte, A. Guimaraes, A. Fernandes [et al.] // Acta Med Port. – 2018. – V. 31(11). - P.624-632
- 147.Pallati, P.K. Short-term outcomes of inguinal hernia repair in octogenarians and nonagenarians / P.K. Pallati, P.K. Gupta, S. Bichala, H., Gupta [et al.] // Hernia. - 2013. - 17(6). - P.723-727.
- 148.Patel, J.A. Risk factors for urinary retention after laparoscopic inguinal hernia repairs / J.A. Patel, A.S. Kaufman, R.S. Howard, C.J. Rodriguez [et al.] // Surg.Endosc. - 2015. – V. 29(11). - P.3140-3145.
- 149.Pawlak, M. Dynamic inguinal ultrasound: a diagnostic tool for hernia surgeons / M. Pawlak, H. Niebuhr, K. Bury // Hernia. - 2015. –V. 19(6). - P.1033-1034.
- 150.Peeters, E. Sperm motility after laparoscopic inguinal hernia repair with lightweight meshes: 3-year follow-up of a randomised clinical trial / E. Peeters, C. Spiessens, R. Oyen [et al.] // Hernia. - 2014. – V. 18. - P.361-367.
- 151.Persoon, A.M. Case series of recurrent inguinal hernia after primary TREPP repair: re-TREPP seems feasible and safe / A.M. Persoon, W.J.V. Bokkerink, W.L. Ak-

- kersdijk, C.J.H.M. van Laarhoven [et al.] // Int. J. Surg. Case Rep. – 2018. – V.51. - P.292-295.
152. Phillips, A.W. Use of fibrin glue for fixation of mesh and approximation of Peritoneum in Transabdominal Preperitoneal (TAPP) inguinal hernia repair: technical feasibility and early surgical outcomes / A.W. Phillips, Y.K. Viswanath, J.K. Burns, C.E. Hall [et al.] // Surg. Laparosc. Endosc. Percutan Tech. - 2014. – V. 24(2). - P.43-45.
153. Poelman, M.M. EAES Consensus Development Conference on endoscopic repair of groin hernias / M.M. Poelman, B. van den Heuvel, J.D. Deelder [et al.] // SurgEndosc. - 2013. – V. 27(10). - P.3505-3519.
154. Porrero, J.L. Randomised clinical trial: conventional Lichtenstein vs. hernioplasty with self-adhesive mesh in bilateral inguinal hernia surgery / J.L. Porrero, M.J. Castillo, A. Pérez-Zapata [et al.] // Hernia. - 2015. – V. 19(5). - P. 765-770
155. Bisgaard, M. Late mesh migration into the colon after laparoscopic herniotomy Rasmussen / M. Bisgaard, T. Ugeskr // Laeger. - 2015. – V. 136(4). - P.1123-1125
156. Reinpold, W. Retroperitoneal anatomy of the iliohypogastric, ilioinguinal, genitofemoral, and lateral femoral

- cutaneous nerve: consequences for prevention and treatment of chronic inguinodynia / W. Reinbold, A.D. Schroeder, M. Schroeder [et al.] // *Hernia*. - 2015. – V. 19(4). - P.539-548.
157. Ripetti, V. Randomised trial comparing Lichtenstein vs Trabucco vs Valenti techniques in inguinal hernia repair / V. Ripetti, V. La Vaccara, S. Greco [et al.] // *Hernia*. - 2014. 18. P.205-212.
158. Rowse, P.G. TEP and Lichtenstein anatomy: does simulation accelerate acquisition among interns? / P.G. Rowse, R.K. Ruparel, J.M. Abdelsattar [et al.] // *Hernia*. 2016. – V. 20(3). - P.411-416.
159. Sahoo, S. Clinically relevant mechanical testing of hernia graft constructs / S. Sahoo, K.R. DeLozier, A. Erdemir, K.A. Derwin // *J. Mech Behav Biomed Mater*. - 2015. – V. 41. - P.117-118.
160. Sajid, M.S. Systematic review and meta-analysis of published randomized controlled trials comparing the role of self-gripping mesh against suture mesh fixation in patients undergoing open inguinal hernia repair / M.S. Sajid, S. Farag, K.K. Singh, W.F. Miles // *Updat Surg*. - 2014. – V. 66. - P.189-196.

- 161.Sanders, D.L. Prosthetic mesh materials used in hernia surgery / D.L. Sanders, A.N. Kingsnorth // Expert Rev Med Devices. - 2012. - 9(2). - P.159-179.
- 162.Shafique, N. Comparison of efficacy of spinal anaesthesia and subfascial local anaesthetic inguinal field block for open inguinal hernia repair – a single institutional experience / N. Shafique, H. Ur Rashid, M. Ijaz Raja, M. Saeed // J. Ayub Med Coll Abbottabad. - 2015. – V. 27(1). - P.197-200.
- 163.Shouldice, E. The treatment of hernia / E. Shouldice // Ontario Med Rev. - 1953. - V. 20. - P.670-684.
- 164.Sevonius, D. Chronic groin pain, discomfort and physical disability after recurrent groin hernia repair: impact of anterior and posterior mesh repair / D. Sevonius, A. Montgomery, S. Smedberg, G. Sandblom // Hernia. - 2015. – V. 20(1). - P.1-11
- 165.Sevonius, D. The impact of type of mesh repair on 2nd recurrence after recurrent groin hernia surgery / D. Sevonius, G. Sandblom, E. Agger [et al.] // World J. Surg. - 2015. – V. 39(2). - P.315-322.
- 166.Simons, M.P. European Hernia Society guidelines on the treatment of inguinal hernia in adult patients / M.P. Si-

- mons, T. Aufenacker, M. Bay-Nielsen [et al.] // *Hernia*. - 2009. - V.13. - P.343-403.
- 167.Smeds, S. Identification and management of the ilio-inguinal and ilio-hypogastric nerves in open inguinal hernia repair: benefits of self-gripping mesh / S. Smeds, S. Nienhuijs, E. Kullman [et al.] // *Hernia*. - 2016. – V. 20(1). - P.33-41.
- 168.Štula, I. Antisperm antibodies and testicular blood flow after inguinal hernia mesh repair / I. Štula, N. Družijanić, A. Sapunar [et al.] // *Surg. Endosc.* - 2014. – V. 28(12). - P.3413-3420.
- 169.Svendsen, S.W. Risk and prognosis of inguinal hernia in relation to occupational mechanical exposures—a systematic review of the epidemiologic evidence / S.W. Svendsen, P. Frost, M.V. Vad, J.H. Andersen // *Scand J. Work Environ Health*. -2013. – V. 39(1). - P.5-26.
- 170.Tomnicki, J. Current treatment of the inguinal hernia – the role of the totally extraperitoneal (TEP) hernia repair / J. Tomnicki, A. Leszko, D. Kulis, M. Szura // *Folia Med Cracov.* – 2018. – V.58 (3). - P.103-114.
- 171.Tran, H. Single-incision laparoscopic inguinal herniorraphy with telescopic extraperitoneal dissection: technical

- aspects and potential benefits / H. Tran, K. Tran, I. Turingan [et al.] // *Hernia*. - 2015. – V.19. - P.407-416.
172. Trevisonno, M. A survey of general surgeons regarding laparoscopic inguinal hernia repair: practice patterns, barriers, and educational needs / M. Trevisonno, P. Kaneva, Y. Watanabe [et al.] // *Hernia*. - 2015. - 19(5). - P.719-724.
173. Tschuor, C. Inguinal hernia repair in Switzerland / C. Tschuor, J. Metzger, P.A. Clavien [et al.] // *Hernia*. - 2015. - 19(5). - P.741-745.
174. Umberto, B. Shouldice the best NON-MESH inguinal hernia repair technique? A systematic review and network meta-analysis of randomized controlled trials comparing Shouldice and Desarda / B. Umberto, M. Paolo, P. Davide // *International Journal of Surgery*. - 2019. - P.1-90.
175. Umemura, A. Laparoscopic Repair for Recurrent Bilateral Inguinal Bladder Hernia following Bilateral Transabdominal Preperitoneal Repair / A. Umemura, T. Suto, H. Fujiwara [et al.]//*Case Reports in Surgery*.– 2018. - P. 490-493.

176. Vad, M.V. Impact of occupational mechanical exposures on risk of lateral and medial inguinal hernia requiring surgical repair / M.V. Vad, P. Frost, M. Bay-Nielsen, S.W. Svendsen // *Occup Environ Med*-2012.–V.69 (11). - P.802-809.
177. Valvekens, E. Long-term outcome of surgical treatment of chronic postoperative groin pain: a word of caution / E. Valvekens, Y. Nijs, M. Miserez // *Hernia*. - 2015. – V. 19(4). - P.587-594.
178. Voorbrood, C.E.H. An algorithm for assessment and treatment of postherniorrhaphy pain / C.E.H. Voorbrood, J.P.J. Burgmans, T. van Dalen [et al.] // *Hernia*. - 2015. – V. 19(4). - P.571-577.
179. Wei, F.X. Transabdominal preperitoneal (TAPP) versus totally / F.X. Wei, Y.C. Zhang, W. Han [et al.] // *Surg. Laparosc. Endosc. Percutan Tech*. - 2015. – V. 25 (5). - P.375-383.
180. Weyhe, D. Large pore size and controlled mesh elongation are relevant predictors for mesh integration quality and low shrinkage – systematic analysis of key parameters of meshes in a novel minipig hernia model / D.

- Weyhe, W. Cobb, J. Lecuivre [et al.] // *Int J. Surg.*-
2015. – V.22. - P.46-53.
- 181.Zahiri, H.R. “See one, do one, teach one”: inadequacies
of current methods to train surgeons in hernia repair /
H.R. Zahiri, A.E. Park, C.M. Pugh // *Surg. Endosc Other
Interv Tech.* - 2015. – V. 29(10). - P.2867-2872.
- 182.Zendejas, B. Trends in the utilization of inguinal hernia
repair techniques: a population-based study / B. Zendejas,
T. Ramirez, T. Jones [et al.] // *Am J Surg.* - 2012. – V.
203(3). - P.313-317.
- 183.Yamamoto, S. A rare case of mechanical bowel obstruc-
tion caused by mesh plug migration / S. Yamamoto, T.
Kubota, T. Abe // *Hernia.* - 2015. – V. 19(6). - P.983-985.
- 184.Yamazaki, M. A. prospective, single-arm, single-center,
case series to determine the feasibility of safe skill trans-
fer for transabdominal preperitoneal (TAPP) repair utiliz-
ing a hands-on mentorship model / M. Yamazaki, E.
Nomura, K. Uchida // *Tokai. J Exp. Clin. Med.* - 2015. –
V. 40(4). - P.161-164.

ДЕПУТАТУ ГОСУДАРСТВЕННОЙ ДУМЫ
УМАХАНОВУ САЙГИДПАШЕ ДАРБИШЕВИЧУ
ВЫРАЖАЕМ ИСКРЕННЮЮ БЛАГОДАРНОСТЬ ЗА СОДЕЙСТВИЕ В
ИЗДАНИИ КНИГИ.

**Х.М-Р. ИСАЕВ, М.К. АБДУЛЖАЛИЛОВ,
М.Р. ИМАНАЛИЕВ, М.Х. ИСАЕВ**

ПАХОВАЯ ГРЫЖА. ПРОБЛЕМЫ И НОВЫЕ ПЕРСПЕКТИВЫ

МОНОГРАФИЯ

(ИЗДАНИЕ ВТОРОЕ ОТРЕДАКТИРОВАННОЕ И ДОПОЛНЕННОЕ)

**НА ОБЛОЖКЕ – РЕСПУБЛИКА ДАГЕСТАН.
ПЛОТИНА ЧИРКЕЙСКОЙ ГЭС**

«ПЛАСТИКА ПРОЧНАЯ И НАДЕЖНАЯ КАК ЭТА ПЛОТИНА»

Формат 30x42 1/4. Бумага офсетная. Гарнитура "Times New Roman".

Печать ризографная. Тираж 500 экз.

Тиражировано в типографии ИП Гаджиева С.С.

г. Махачкала, ул. Юсупова, 47

RIZO-PRESS